C. ARSENI D. CHIMION

LICHIDUL CEFALO-RAHIDIAN

EDITURA DIDACTICĂ ȘI PEDAGOGICĂ
BUCUREȘTI — 1979

MINISTERUL EDUCAȚIEI ȘI ÎNVĂȚĂMÎNTULUI

Prof. Dr. C. ARSENI

Dr. DAN CHIMION

Dr. Ioldovan.
Iași. 1980.

LICHIDUL CEFALO-RAHIDIAN

au colaborat :

Dr. Vlad CIUREA
Dr. Al. I. CONSTANTINESCU
Dr. Leon DĂNĂILĂ
Dr. Mărgărit DINU
Dr. Lenke HORVATH

EDITURA DIDACTICĂ ȘI PEDAGOGICĂ, BUCUREȘTI

Scanned with OKEN Scanner

LICHIDUL CEFALO-RAHIDIAN CONSTITUIE
A TREIA CIRCULAȚIE DUPĂ SÎNGE
ȘI LIMFĂ.

CUSHING, 1925

Scanned with OKEN Scanner

Ţinem să mulţumim tovarăşului dr. P. CORTEZ pentru amabilitatea cu care ne-a pus la dispoziţie lucrările lui OBREGIA privitoare la puncţia suboccipitală, precum şi tovarăşului dr. N. CARP pentru ajutorul pe care ni l-a dat în selectarea preparatelor citologice care ilustrează lucrarea.

Aducem de asemenea mulţumiri tovarăşelor *Gabriela Rădăcineanu*, *Maria Stănescu* şi *Mariana Vintu* pentru colaborarea tehnică.

Scanned with OKEN Scanner

Scanned with OKEN Scanner

PREFAȚĂ

Apariția unei cărți consacrată lichidului cefalo-rahidian în limba română, am socotit că reprezintă o necesitate.

Nici literatura medicală din străinătate nu este prea darnică în monografii consacrate acestui subiect, care prezintă însă un mare interes teoretic și practic pentru atîtea specialități : neurochirurgia, neurologia și psihiatria, clinica bolilor infecțioase, pediatria, pentru a nu mai aminti de biologia clinică. Cunoașterea LCR este deosebit de importantă și pentru formarea și cultura medicală a practicianului generalist, de a cărui primă intervenție depinde într-o atît de mare măsură succesul activității ulterioare a specialiștilor și ultraspecialiștilor.

Prima și ultima monografie despre LCR scrisă în limba română, aparținînd regretaților prof. dr. State Drăgănescu și dr. D. Grigorescu, a apărut în urmă cu 46 ani. Excelenta lucrare a prof. dr. I. Gavrilă și a dr. G. Iuraşog, apărută în urmă cu 12 ani, e consacrată meningitelor și — logic — se referă la aspectul și modificările LCR din acest grup de maladii. În rest, lichidului cefalo-rahidian i-au fost consacrate doar cîteva succinte capitole în unele din manualele de neurologie și de laborator (și nu în toate !) apărute în decursul anilor.

Uluitorul progres al științelor biologice și medicale din ultimii 15—20 de ani nu a ocolit nici LCR. Studii de o impresionantă minuțiozitate, tehnici de investigație de neconceput pînă nu de mult, au îmbogățit semnificativ bagajul de cunoștințe teoretice și posibilitățile practice de explorare care se adresează LCR și spațiilor lichidiene. A apărut un material bibliografic imens dar dispersat și în care (ca

peste tot) regăsim importantul, alături de neimportant, valoarea, alături de aparența valorii.

A fost în intenția noastră de a strînge în mod selectiv tot ce este mai important în aportul cercetării și practicii ultimilor ani, suprapunînd elementele reținute noțiunilor clasice care și-au făcut proba timpului. Ca atare noțiunile prezente în lucrarea de față nu sînt (și nici nu pot fi) exhaustive. Selecția desigur că reflectă experiența și de cele mai multe ori, părerea autorilor. Este de aceea posibil ca unele lacune, sau unele concepții, să nemulțumească pe unul sau altul dintre cititorii ultraspecializați într-o problemă sau alta. Avem totuși convingerea că am depus o muncă utilă, utilă în primul rînd pentru practicienii cărora le este destinată. Parcurgerea acestei lucrări va reprezenta pentru noi cea mai importantă răsplată.

AUTORII

Scanned with OKEN Scanner

TABLA DE MATERII

INTRODUCERE

Pag.

Cap. I — ISTORIC — *Dan Chimion* 11

Cap. II — ANATOMIA SPAȚIILOR LICHIDIENE — *Dan Chimion* 13

Cap. III — FIZIOLOGIA LICHIDULUI CEFALO-RAHIDIAN — *Dan Chimion* 27

A. Bariere morfologice și funcționale ale spațiilor lichidiene 27

B. Dinamica LCR 29

1) Formarea LCR 29

2) Circulația LCR 34

3) Resorbția LCR 42

C. Rolul fiziologic al LCR 44

Cap. IV — COMPOZIȚIA LICHIDULUI CEFALO-RAHIDIAN — *Dan Chimion* 47

A. Constante fizice și fizico-chimice 47

B. Componența biochimică a LCR 50

C. Componența celulară 69

Cap. V — TULBURĂRI DE SECREȚIE, CIRCULAȚIE, RESORBȚIE ȘI HIDRODINAMICĂ A LCR ȘI CONSECINȚELE LOR 89

A. Hidrocefalia sugarului — *C. Arseni, Lenke Horvath, Vlad Ciurea* 89

B. Tulburări de hidrodinamică și presiune a LCR în hidrocefaliile adultului — *C. Arseni, Leon Dănăilă, Al. I. Constantinescu* 102

C. Tulburări de hidrodinamică a LCR în siringomieliile înalte — *C. Arseni, Mărgărit Dinu* 137

Cap. VI — LICHIDUL CEFALO-RAHIDIAN ÎN AFECȚIUNILE SISTEMULUI NERVOS ȘI MENINGELOR 141

A. LCR în afecțiunile inflamatorii ale sistemului nervos central și ale meningelor — *Dan Chimion* 141

Scanned with OKEN Scanner

B. LCR în scleroza multiplă — *Dan Chimion* 150
C. LCR în leucemii — *Dan Chimion* 154
D. LCR în tumorile intracraniene — *C. Arseni* și *Al. I. Constantinescu* 156
E. LCR în compresiunile medulare — *C. Arseni* 158
F. LCR în hernia de disc — *C. Arseni* 161
G. LCR în traumatisme cranio-cerebrale — *C. Arseni, Al. I. Constantinescu* 163
H. LCR în hipotensiunea intracraniană — *C. Arseni* 164
I. LCR în meningita seroasă — *C. Arseni, Al. I. Constantinescu* 164
J. LCR în higromă — *C. Arseni, Al. I. Constantinescu* 165
K. LCR după operațiile pe SNC *C. Arseni* 166

Cap. VII — EXPLORAREA DINAMICII LCR ȘI A PERMEABILITĂȚII SPAȚIILOR LICHIDIENE 167

A. Explorarea radiologică a spațiilor lichidiene — *C. Arseni* 167
B. Explorarea spațiilor subarahnoidiene și ventriculare cu ajutorul izotopilor 168
C. Modificările hidrodinamice ale LCR — *C. Arseni* 170
D. Explorarea presiunii LCR 173
1. Presiunea LCR în tumorile intracraniene — *C. Arseni, Al. I. Constantinescu* 173
2. Presiunea LCR în procesele expansive intracraniene netumorale — *C. Arseni, Al. I. Constantinescu* 175
3. Presiunea LCR în afecțiuni diverse extra- și intracraniene — *C. Arseni, Al. I. Constantinescu* 176
4. Presiunea LCR în hidrocefalii — *C. Arseni, Leon Dănăilă* 178
5. Presiunea LCR în traumatismele cranio-cerebrale — *C. Arseni, Al. I. Constantinescu* 184
6. Consecințele tulburărilor de presiune a LCR — *C. Arseni, Al. I. Constantinescu* 185
E. Explorarea de laborator a LCR — *Dan Chimion* 187

Cap. VIII — LCR, CALE DE ADMINISTRARE A MEDICAMENTELOR PENTRU TRATAMENTUL UNOR BOLI DE SISTEM NERVOS CENTRAL *C. Arseni* 222

Cap. IX — ANEXA — METODOLOGIE 224

A. Metode de investigație paraclinică și tehnică — *C. Arseni* 224
1. Tehnica alcoolizării rădăcinilor rahidiene 224
2. Tehnica mielografiei cu substanțe opace 226
3. Tehnica mielografiei gazoase 227
B. Tehnici curente de investigație de laborator — *Dan Chimion* 228

BIBLIOGRAFIE 255

Scanned with OKEN Scanner

INTRODUCERE

Denumim lichid cefalo-rahidian (LCR) lichidul biologic conţinut, pe de o parte în spaţiile anatomice rezultate din evoluţia ontogenetică a tubului neural primitiv — sistemul ventricular al encefalului şi canalul ependimar spinal — cît şi în spaţiul ce se formează între leptomeninge, spaţiul subarahnoidian, pe de altă parte.

Cele două zone anatomice sus-menţionate, care, din cauza conţinutului lor, au primit denumirea comună de spaţii lichidiene, comunică între ele la nivelul ventriculului IV, realizînd un sistem unic care permite circulaţia LCR într-un flux de scurgere direcţionat de la nivelul ventriculilor cerebrali — principală zonă de formare — către spaţiul subarahnoidian pericerebral, unde vilii arahnoidieni asociaţi sinusurilor venoase endocraniene îi asigură resorbţia.

Considerat mult timp ca o simplă soluţie salină fiziologică, un dializat plasmatic, avînd doar un anumit rol în menţinerea formei şi poziţiei, precum şi în protejarea mecanică a masei de consistenţă semifluidă care este encefalul viu, cercetările ultimului sfert de secol au permis identificarea rolului complex al lichidului cefalo-rahidian (în mare măsură un produs specific de secreţie al plexurilor coroide), în elaborarea şi constanţa mediului biochimic molecular perineuronal indispensabil desfăşurării activităţii SNC. Unii autori merg chiar atît de departe încît, ţinînd cont de minima componentă celulară, atribuie LCR calitatea de ţesut, cu funcţie şi activitate specifică.

Din punctul de vedere al practicii medicale, LCR i se acordă o deosebită importanţă întrucît investigarea sa clinică permite obţinerea unor date preţioase pentru diagnosticul şi tratamentul bolilor SNC. În plus, nu trebuie uitat că spaţiile lichidiene şi LCR reprezintă nu rareori o importantă cale de administrare a medicamentelor.

Scanned with OKEN Scanner

Scanned with OKEN Scanner

CAPITOLUL I

ISTORIC

Deşi cunoscut medicilor încă din antichitate, aşa cum o atestă scrierile lui Hippocrat (cit. de *Schmidt*, 1968) consacrate tratamentului hidrocefaliei prin trepanaţie, LCR îşi face apariţia în literatura medicală relativ tîrziu.

Evocat în lucrările lui *Contugno* (1764) şi *Haller* (1766), el este descris pentru prima dată într-un mod care poate fi denumit ştiinţific de-abia în lucrările lui *Magendie* publicate în 1825. Ulterior, progresul cunoştinţelor a fost lent. În 1875, *Key* şi *Retzius* consemnau în cartea lor consacrată sistemului nervos, puţinele cunoştinţe exacte pe care le putea oferi ştiinţa medicală în domeniul LCR în ultimul pătrar al sec. XIX.

Punctul de cotitură în cunoaşterea LCR îl constituie introducerea tehnicii puncţiei lombare de către *Quincke* în anul 1891 urmată de cea a puncţiei suboccipitale de *Obregia* (1908), *Antonio* şi *V. Bramman* (1913) şi *Wegeforth*, *Ayer şi Essick* (1919).

Progresele au urmat rapid. În 1894, *Freyhan* reuşeşte pentru prima dată să izoleze bacilul tuberculozei din LCR. La începutul sec. XX, şcoala franceză cu *Sicard*, *Widal* şi *Ravaut* (1901), evidenţiază importanţa practică excepţională a examenului citologic al LCR. În 1904 *Fuchs* şi *Rosenthal* şi în 1911 *Nageotte* realizează primele camere de numărat adaptate citologiei LCR, instrumente care se bucură de o largă utilizare şi în zilele noastre.

Primele determinări ale proteinorahiei datează din aceeaşi perioadă. *Nissl* descrie în 1904 prima metodă de estimare a proteinorahiei, metodă care a stat la baza elaborării metodei şi tubului descris de *Kafka* în 1913 (care mai sînt în uz în multe laboratoare din întreaga lume). În 1908 *Nonne* şi *Appelt*, iar în 1910 *Pandy* au descris larg răspînditele reacţii calitative care le poartă numele.

Mult mai lent a fost progresul în domeniul cunoştinţelor legate de fiziologia LCR. De-abia în 1914 *Weed* emite ipoteza resorbţiei LCR la nivelul vililor arahnoidieni, iar *Dandy* şi *Blackfan* (1914) reuşesc să demonstreze rolul plexurilor coroide în secreţia acestei umori (rol pe care ei îl considerau exclusiv, concepţie care a dominat ca o axiomă gîndirea şi cercetarea fiziologică a LCR timp de mai bine de 3 decenii). Concepţia circulaţiei LCR o datorăm însă lui *Harvey Cushing*, care, în 1925, la 100 de ani de la prima descriere ştiinţifică a LCR, în lucrarea „The third circulation" („A treia circulaţie"), atrage atenţia asupra caracterului aparte al circulaţiei acestei umori, a treia — după sînge şi limfă. Un moment important este reprezentat de formularea ipotezei unei parţiale origini extracoroidiene a LCR de către *Sweet* (1950), ipoteză izvorîtă în mod necesar din datele furnizate de primele studii ale fiziologiei LCR care au utilizat markeri radioactivi.

Pe planul investigaţiei citologice, un progres remarcabil a fost reprezentat de descrierea procedeului de separare a celulelor din LCR prin sedimentare spontană de către *Wedemeyer* (1935), procedeu intrat în practica curentă datorită lucrărilor lui *Sayk* (1954).

În anii care au urmat primului şi mai ales celui de-al doilea război mondial, LCR a făcut obiectul a numeroase şi sistematice studii — biochimice, citologice, fiziologice, imunologice etc. — în care grupuri de cercetători din întreaga lume, utilizînd o metodologie extrem de variată, au contribuit la acumularea enormului material, imensei cantităţi de informaţie de care dispunem astăzi. Legat de aceasta trebuie să citäm deosebita valoare a unor lucrări de sinteză cum sînt cele ale lui *Sayk* (1960), *Davson* (1967), *Schmidt* (1968), *Oehmichen* (1976), ca şi a atlasului citologic al lui *Kölmel* (1976), îndreptare deosebit de eficiente pentru orientarea practicianului în noianul de date, adeseori contradictorii şi de valoare foarte inegală pe care le oferă literatura.

Scanned with OKEN Scanner

Scanned with OKEN Scanner

CAPITOLUL II

ANATOMIA SPAȚIILOR LICHIDIENE

Așa cum am arătat mai sus, spațiile lichidiene, adică spațiile anatomice care conțin în mod normal LCR, se împart în 2 sectoare :

A. Spațiile derivate din tubul neural primitiv ;

B. Spațiul subarahnoidian.

A. **Spațiile derivate din tubul neural primitiv** sînt amplasate în interiorul masei tisulare a SNC, realizînd la nivelul encefalului o serie de zone mai dilatate denumite ventriculi, care se continuă la nivelul măduvei, în sens caudal, prin canalul ependimar *(fig. 1)*.

La nivelul encefalului există 4 ventriculi : ventriculii laterali sau telencefalici, ventriculul III sau diencefalic și ventriculul IV sau rombencefalic. Acești ventriculi comunică între ei printr-o serie de zone mai înguste și anume foramenul (canalul) interventricular al lui Monro, care leagă ventriculii laterali de ventriculul III și apeductul Sylvius care realizează legătura dintre ventriculul III și ventriculul IV *(fig. 2)*.

Ventriculii laterali (Pars lateralis ventriculi telencephali) sînt mărginiți de suprafața internă, ventriculară, a emisferelor cerebrale. Avînd o formă complicată ce poate fi asemuită cu cea a unei potcoave cu pinten, avînd deschiderea orientată înainte, în jos și în afară și pintenul orientat înapoi, ventriculul lateral este dispus într-un plan general ușor oblic, apropiat de cel sagital. I se descriu 3 porțiuni alungite care se întind pînă

Fig. 1. — Ventriculii encefalului. Amplasare topografică în raport cu craniul. Secțiune medio-sagitală.

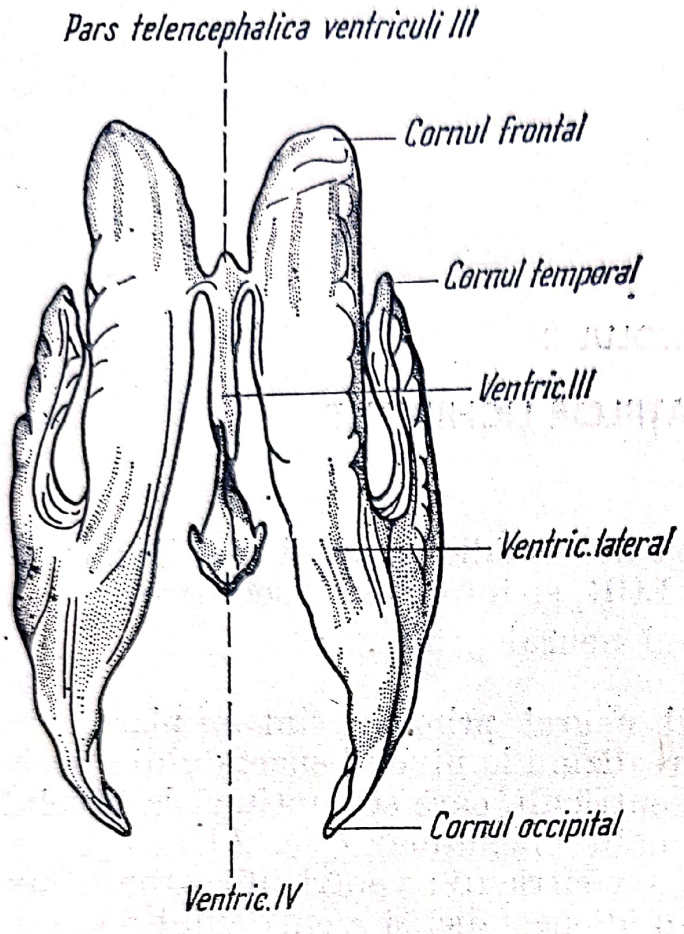

Fig. 2. — Ventriculii encefalului. Desen după un mulaj de ghips.

în apropierea polilor emisferelor cerebrale — cornul frontal (pars frontalis), cornul occipital (pars occipitalis) şi cornul temporal sau sfenoidal (pars temporalis), care se reunesc într-o zonă denumită partea centrală (pars parietalis) şi pe care autorii francezi o denumesc „carrefour", sau trigonul ventricular al lui Schwalbe.

Prezintă numeroase variante anatomice individuale care se referă la formă, dimensiuni şi volum. Astfel, ventriculii sînt doar rareori perfect simetrici şi asemănători ca formă, iar volumul lor diferă cu mai puţin de 0,5 ml doar la circa 1/3 din indivizii normali. O bună parte din diferenţele de formă rezultă din coalescenţa totală sau parţială a pereţilor unui corn (de cele mai multe ori cel occipital, care este o achiziţie recentă din punct de vedere filogenetic). Dacă procesul de acolare a pereţilor ventriculari interesează numai porţiunea mijlocie a cornului, se formează distal o insulă ventriculară denumită veziculă ependimară.

Ventriculii laterali reprezintă porţiunea cea mai voluminoasă a sectorului endo-neural al spaţiilor lichidiene. Volumul lor constituie 80—90% din totalul volumului ventricular. El este foarte variabil pentru un ventricul şi este estimat la 20—30 ml în medie. Variaţiile volumului ventriculilor laterali sînt totuşi foarte mari : 2—39 cmc pentru un ventricul (*Knudsen*, citat de Blinkov şi Glezer, 1968), 7,4—56,6 ml pentru ambii ventriculi laterali. Este de menţionat de asemenea importanta creştere a volumului ventricular după vîrsta de 60 ani, la 70—80 ani volumul ventricular mediu se dublează în raport cu valorile întîlnite la adulţii tineri (*Blinkov* şi *Glezer*, 1968). Suprafaţa ventriculară, estimată a măsura în medie 45 cm^2 la adultul tînăr, creşte de circa 1,5 ori la bătrîni.

Scanned with OKEN Scanner

Datorită prezenţei în porţiunea centrală şi în cornul sfenoidal a plexurilor coroide, ventriculii laterali reprezintă principalul sediu al secreţiei LCR.

Ventriculul III, situat pe linia mediană, interhemisferic, este o fantă înaltă orientată sagital, care separă formaţiile anatomice ale diencefalului. Autorii germani consideră că partea rostrală aparţine telencefalului (Pars telencephalica ventriculi tertii). Are un volum de cca 1 ml.

Comunică prin foramenele lui Monro (adevărate canale, măsurînd 4—5 mm lungime şi 3—4 mm în diametru, săpate în zona rostrală a pereţilor laterali), cu ventriculii laterali.

Posedă plexuri coroide situate în acoperişul ventricular (lamina tectoria ventriculi terti).

Apeductul Sylvius, care realizează legătura dintre ventriculul III şi ventriculul IV, este un vestigiu al cavităţii centrale a mezencefalului; lung de circa 2 cm şi larg de circa 1,5 mm, reprezintă una din zonele „sensibile" ale sistemului ventricular.

Ventriculul IV (fig. 3) este situat la nivelul fosei romboide, în partea dorsală a trunchiului cerebral. Prezintă o mare importanţă pentru circulaţia LCR, întrucît la acest nivel se realizează legătura dintre sectorul endo-neural şi sectorul subarahnoidian al spaţiilor lichidiene, prin intermediul a 3 foramene:

a. Foramenul Magendie, perforat în grosimea acoperişului (lamina tectoria) a ventriculului IV. Situat pe linia mediană şi avînd o suprafaţă de peste 12 mm² la peste 90% din indivizii normali, realizează o comunicare largă între ventriculul IV şi cisterna magna, fiind principala cale de comunicare dintre sistemul ventricular şi spaţiul subarahnoidian.

b. Foramenele Luschka, situate la capătul distal al recesurilor laterale ale ventriculului IV, realizează o legătură între ventriculul IV şi cisterna pontomedularis. Nu par să aibă la om

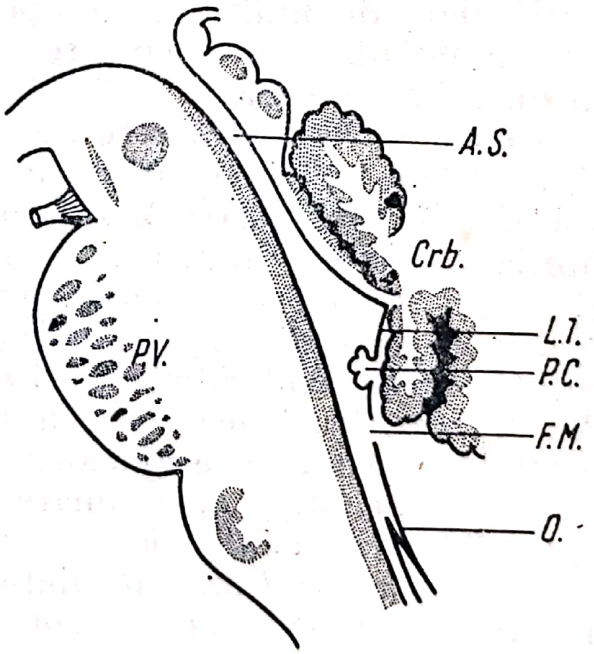

Fig. 3. — Secţiune medio-sagitală prin ventriculul IV. A.S. = Apeductul lui Sylvius. P.V. = Punea Varole. Crb. = Cerebel. L.T. = Lamina tectoria ventriculi quarti. P.C. = Plexurile coroide ale ventriculului IV. F.M. = Foramenul Magendie. O. = Obex.

Scanned with OKEN Scanner

o prea mare importanţă funcţională şi la circa 20% din indivizi lipsesc, fără ca acest lucru să aibă vreo consecinţă. Unii autori chiar le consideră drept „pseudo-orificii".

Ventriculul IV conţine plexuri coroide, situate în zona caudală a acoperişului. Li se descrie o porţiune longitudinală paramediană şi o porţiune transversală. O parte a acestei porţiuni transversale pătrunde în spaţiul subarahnoidian prin foramenele Luschka, realizînd o formaţiune anatomică caracteristică denumită „cornul abundenţei". Se creează la acest nivel posibilitatea ca o anumită cantitate de LCR să fie secretată direct în spaţiul subarahnoidian.

Canalul ependimar, sau canalul central al măduvei, traversează longitudinal măduva la nivelul comisurii cenuşii pe o distanţă de circa 45 cm. Prezintă atît rostral (ventriculul Arantius), cît şi caudal (ventriculul sau sinusul terminal Krause) o porţiune mai dilatată. La omul adult, porţiuni întinse ale canalului sînt obliterate de proliferări ependimare, destul de frecvent singurul vestigiu al canalului ependimar fiind reprezentat doar de ventriculul Krause.

Întreaga suprafaţă a spaţiului lichidian endo-neural, cu excepţia plexurilor coroide, este mărginită de o membrană nevroglică denumită ependim.

Ependimul este format dintr-un monostrat de celule nevroglice particulare denumite celule ependimare (glia ependimară) care vin în contact direct cu elementele subependimare, epiteliul fiind lipsit de membrana bazală.

Celula ependimară este descrisă ca o celulă cubică sau prismatică, a cărei înălţime variază în funcţie de specia animală şi de zona anatomică. Din partea bazală a celulei pleacă o serie de prelungiri fibrilare, care se ramifică şi se intrică atît între ele, cît şi cu procesele gliale ale astrocitilor subependimari, formînd stratul fibrilar subependimar (hipependimar). Suprafaţa ventriculară a celulei e puternic cutată, prezentînd ridicături şi evaginări digitiforme lungi şi neregulate (microvili). Uneori prezintă cili, care sînt înconjuraţi total sau parţial de evaginările apicale.

Lateral, celulele ependimare, separate prin spaţii de circa 200 Å, sînt solidarizate cu ajutorul unor microstructuri specializate denumite zonula adherens („intermediate junction", sau „gap junction") şi macula adherens sau desmosomi. De asemenea s-au observat şi prezenţa unor structuri de solidarizare şi impermeabilizare descrise de *Farquhar* şi *Palade* (1963), denumite zonulae occludentes sau joncţiuni ermetice („tight junctions"). Acestea sînt în esenţă zone în care cele două membrane juxtapuse se alipesc, lamele externe ale celor două membrane părînd că se contopesc. Se realizează o structură caracteristică pentalaminară, care contrastează puternic cu aspectul heptalami-

Scanned with OKEN Scanner

nar al joncţiunilor celulare obişnuite şi care pe plan funcţional impermeabilizează membrana epitelială, conferindu-i calitatea de a nu putea fi traversată de macromolecule ca proteine, polipeptizi sau chiar unele substanţe de dimensiuni ceva mai mici, păstrîndu-şi totuşi permeabilitatea pentru apă şi electroliţi. Cercetările moderne au stabilit că legăturile intercelulare de tipul joncţiunilor ermetice sînt limitate în ependim la ariile specializate din eminenţa mediană şi area postrema. În restul ependimului sînt frecvente legăturile de tip zonula adherens, care îngustează spaţiul intercelular, fără însă a-l oblitera (*Brightman* şi *col.*, 1975).

Ependimul eminenţei mediane prezintă o structură aparte, caracterizată prin prezenţa unei celule ependimare particulare denumită tanicit. Această celulă, descrisă pentru prima dată de *Horstmann* (1954) la selacieni, este caracterizată prin faptul că posedă o prelungire bazală lungă şi dreaptă, denumită „picior", care îi permite să realizeze o legătură între suprafaţa ventriculului III şi spaţiul perivascular al sistemului port hipofizar din eminenţa mediană. Suprafaţa ventriculară a celulei prezintă neregularităţi şi microvili — ca oricare altă celulă ependimară —, în timp ce piciorul bazal se aplică — la o distanţă de 400—700 μ — pe membrana bazală a spaţiului perivascular al sistemului port. S-a calculat că procesele terminale ale taniciţilor ocupă 40—50% din suprafaţa de contact a vaselor acestui sistem. Celula conţine mari cantităţi de ribosomi şi reticul endoplasmic, ca şi un aparat Golgi bine dezvoltat, care sugerează o intensă activitate de biosinteză şi secreţie proteică, în timp ce numeroasele mitocondrii, prezente mai ales în piciorul terminal, pledează pentru o intensă activitate metabolică. Tot în piciorul terminal au putut fi decelate o serie de granulaţii osmiofile pleomorfe caracteristice, de semnificaţie încă obscură.

De o deosebită semnificaţie şi dînd loc la numeroase speculaţii a fost observaţia existenţei pe suprafaţa tanicitului a numeroase terminaţii de tip sinaptic avînd originea în fibrele nervoase ale eminenţei mediane. Rolul acestor terminaţii „sinaptoide" este deocamdată necunoscut.

Knigge şi *col.* (1975) acordă taniciţilor un rol important în transportul unor neurohormoni ca TRH (Thyrotropin releasing hormone) şi LRF (luteinizing hormone releasing factor), secretaţi direct în LCR prin fibrele nervoase care se termină în peretele ventriculului III, către sistemul port hipofizar şi anterohipofiză. Ei au dovedit existenţa unui transport rapid al dopaminei din LCR, prin tanicit, către terminaţiile nervoase adiacente.

B. *Spaţiul subarahnoidian* este cuprins între cele 2 membrane ale leptomeningelui — pia mater şi arahnoida. El rezultă ca o consecinţă

Scanned with OKEN Scanner

a dispunerii diferite a celor două foiţe, arahnoida urmînd suprafaţa durei mater pe care o căptuşeşte pe faţa ei internă, în timp ce pia este alipită de suprafaţa exterioară a formaţiilor anatomice care intră în alcătuirea sistemului nervos central, pătrunzînd în toate fisurile, şanţurile şi adînciturile pe care le prezintă acestea (cu excepţia unora din şanţurile emisferelor cerebeloase).

În unele zone situate în special la nivelul convexităţii emisferelor cerebrale, arahnoida şi pia suferă un proces de coalescenţă, formînd o unică membrană pio-arahnoidă (*Turner*, 1958). În aceste zone spaţiul subarahnoidian este inexistent. Cu excepţia acestor zone, întreaga suprafaţă a encefalului şi a măduvei este scăldată de o pătură de LCR, a cărei grosime variază în funcţie de dimensiunile spaţiului subarahnoidian. Unii autori susţin chiar că se poate considera că encefalul „plutește" pe o pernă de LCR (*Seitelberger*, 1966), care ar avea în acest mod şi un rol fizic antigravitaţional.

Între cele două membrane leptomeningee, arahnoida formează o întreagă tramă de trabecule conjunctive de grosime variabilă, care realizează un sistem areolar de lacune intercomunicante prin care circulă LCR. Aceste trabecule conferă arahnoidei aspectul clasic de pînză de păianjen, iar spaţiului subarahnoidian un aspect buretos. În şanţurile şi scizurile intercirconvoluţionale, o serie de fine trabecule conjunctive leagă între ele feţele opuse ale piei intrascizurale.

Distanţa dintre pia mater şi arahnoidă este diferit dimensionată în funcţie de configuraţia suprafeţei externe a SNC şi de cea internă a sacului dural, variind între 1 şi 10 mm. Zonele mai dilatate ale spaţiului subarahnoidian au primit numele de sinusuri, lacuri sau confluente. Zonele situate în dreptul scizurilor au fost denumite flumina, cele din dreptul şanţurilor cerebrale şi cerebeloase mai mari — rivi, iar cele din dreptul şanţurilor mici — rivuli.

Spaţiul subarahnoidian intracranian este caracterizat printr-o mare diversitate zonală a formei şi dimensiunilor sale. El cuprinde un sistem de cisterne intercomunicante (*tabelul I*), care comunică la rîndul lor cu spaţiul subarahnoidian spinal. Trebuie subliniată însemnătatea cisternei magna, care, datorită raporturilor ei topografice şi lipsei de formaţii anatomice importante reprezintă una din zonele de elecţie pentru abordarea prin puncţie a spaţiului subarahnoidian. Ea este de asemenea importantă pentru că la nivelul ei se realizează comunicaţia dintre spaţiile lichidiene endoneurale şi spaţiul subarahnoidian.

La nivel spinal, spaţiul subarahnoidian este caracterizat prin uniformitate de formă şi dimensiuni, precum şi prin regularitatea sistemului său de septuri. Are aspectul unui sac care începe la nivelul

Scanned with OKEN Scanner

foramenului occipital şi se termină la nivelul celei de a 2-a vertebre sacrate. Ocupă circa 1/3 din volumul canalului rahidian. Ligamentul dinţat (denticulat) împarte spaţiul subarahnoidian spinal în 2 camere intercomunicante, una ventrală, de dimensiuni mai mici, şi una dorsală, mai voluminoasă. În porţiunea situată caudal de a 2-a vertebră lombară, sub conul terminal, se formează un spaţiu mai dilatat numit ampula, sinusul terminal, sau cisterna lombară, care este o zonă anatomică de elecţie pentru efectuarea punctiei rahidiene.

Este de menţionat prelungirea în formă de fund de sac a spaţiului subarahnoidian spinal în jurul rădăcinilor nervilor spinali, care se prelungeşte pînă la gaura de conjugare. În această zonă se creează posibilitatea realizării unei comunicări între spaţiul subarahnoidian şi reţeaua limfatică a tecilor nervoase sau a spaţiului epidural, precum şi cu bogatul plex venos situat în vecinătatea emergenţei rădăcinilor nervilor spinali (prin intermediul unor structuri de tipul vililor arahnoidieni).

Expansiuni ale spaţiului subarahnoidian intracranian însoţesc traseele extracraniene ale unora dintre nervii cranieni. Ele întovărăşesc filetele olfactive care traversează lamina cribriformă a etmoidului, pînă în apropierea mucoasei nazale, nervul optic în orbită pînă în zona în care acesta pătrunde în globul ocular, prelungindu-se şi în teaca comună a nervului acustico-vestibular, facial şi intermediarului lui Wrisberg, pînă în fundul conductului auditiv intern, săpat în stînca osului temporal. Toate aceste dispozitive creează posibilitatea realizării unei comunicări a spaţiului subarahnoidian cu reţelele limfatice ale foselor nazale, orbitei, sau stîncii osului temporal.

Spaţiul subarahnoidian se mai prelungeşte în intimitatea ţesutului nervos sub forma spaţiilor perivasculare Wirchow-Robin. Aceste spaţii se extind pînă la nivelul arteriolelor şi venulelor, ele dispărînd la nivel precapilar, unde prelungirile piei mater şi arahnoidei se alipesc şi se continuă cu adventicea vaselor cerebrale mici. Celelalte spaţii descrise cu ajutorul microscopului optic şi care ar comunica cu spaţiul subarahnoidian, ca spaţiul epispinal al lui His, spaţiul lui Held etc. s-au dovedit a fi artefacte (*Woollam* şi *Millen*, 1958).

Spaţiul subarahnoidian este străbătut de totalitatea vaselor sanguine care irigă SNC, de nervii cranieni, precum şi de rădăcinile şi nervii spinali. Toate aceste formaţiuni anatomice, precum şi tija pituitară sînt înconjurate de o teacă formată de arahnoidă. Pia mater, pe de altă parte, acoperă direct trunchiurile nervoase şi tija pituitară; între ele şi teaca arahnoidă se realizează spaţii ce comunică cu spaţiul subarahnoidian şi care, aşa cum s-a arătat mai sus se pot prelungi pe distanţe apreciabile în afara cutiei craniene.

Scanned with OKEN Scanner

Tabelul 1

Cisterne endocraniene

Nr.	Denumirea cisternei	Subdiviziuni	Denumiri sinonime	Raporturi topografice	Formaţii anatomice conţinute	Cisterne (nr.) şi spaţii lichidiene cu care comunică
I	Cerebello medularis	—	Cisterna magna Lac cerebelos inferior Confluent posterior	Subtentorial Subcerebelos Retrobulbar	—	IIb, prin canal circumbulbar Sp. subarahnoidian spinal Ventriculul IV
II	Pontomedularis	Confluent bazilar Confluent transvers	Cisterna bazilară Cisterna pontis Waterbed Hilton Confluent bulboprotuberanţial	Prepontina Prebulbara	Artera bazilară Nervul trigemen Plexuri coroide Nervii IX, X, XI Art. vertebrală	IV a, II b Sp. subarahnoidian spinal Ventriculul IV I, II a
III	Ambiens		Confluent superior Lac cerebelos superior	Supratentorial Fanta lui Bichat P. dorsală a mezencefalului	Vena lui Galen Glanda pineală	IV a (prin canalele lui Duret) II a

Scanned with OKEN Scanner

IV	Basalis		Confluent inferior		Artera comunicantă posterioară	III (prin canalele lui Duret)
			Confluent bazal		Tija pituitară	
			Confluent peripituitar		Artera carotidă internă	
IVa		Cist. intercruralis	Cist. interpedunculares	Fosa interpedunculară		II a
IVb		Cist. chiasmatis		Zona dintre tracturile optice		VI a
V	Fossae lateralis cerebri		Confluent lateral	Fosa sylviană	Artera cerebrală medie	VI a
			Flumen sylvian			IV
VI	Interhemisferica		Lac calos			
VIa		C. laminae terminalis	Confluent anterior	Între chiasma optică și spațiul anterior al șanțului interhemisferic	Art. cerebrală anterioară	VI b, V și IV b
			Confluent prechiasmatic		Art. comunicantă anterioară	
			C. opto-chiasmatică			
VIb		C. corpori calosi	Confluent pericalos	Între coasa creierului, corpul calos și gyrus cinguli		VI a (rostral)
			Flumen pericalos			III (caudal)

Scanned with OKEN Scanner

Structura celor 2 membrane ale leptomeningelui cuprinde în esență o tramă de fibre conjunctive, bogată în fascicule de fibre colagene și relativ săracă în fibre elastice, de grosime și orientare variabilă, acoperită de un strat unic sau multiplu de celule pe care *Paturet* (1964) le denumește meningoblaști.

Cercetările de microscopie electronică au individualizat celula specific meningee, căreia i se atribuie în prezent o origine posibil ectodermică (*Davson*, 1967), net diferită de celula mezotelială caracteristică durei mater. Este o celulă aplatizată, de talie relativ mare, cu o citoplasmă de densitate scăzută, apoasă, ce se prelungește în expansiuni pseudopodice lungi, neregulate, strîns intricate cu cele ale celulelor adiacente, dispoziție care la microscopul optic realizează aspectul de membrană sincițială continuă. Prezintă în mod caracteristic mitocondrii de talie foarte mare și este capabilă de activitate fagocitară.

În afară de aceste celule specifice, leptomeningele mai conțin, mai ales la nivelul piei mater, cantități variabile de fibrocite, histiocite și limfocite, precum și mastocite și plasmocite izolate.

Arahnoida este formată dintr-o tramă de fibre colagene delicate, care se prelungește în sistemul trabecular orientat către pia mater. Această tramă este acoperită de un epiteliu meningoblastic atît în interior — spre spațiul subarahnoidian — cît și în exterior.

Segmentul intern al epiteliului arahnoidian, format din 1—2 straturi celulare, conține spații intercelulare care comunică liber cu spațiul subarahnoidian.

Segmentul extern, orientat către spațiul virtual subdural, este format din 2—4 straturi de meningoblaști strîns intricați. Microscopul electronic a identificat aici prezența unor șiruri regulate de microstructuri intercelulare impermeabilizante de tipul joncțiunilor ermetice, desmosomilor și „gap-junction", care conferă arahnoidei calitatea de a fi impermeabilă pentru macromolecule spre și dinspre spațiul subdural. Din acest motiv stratul celular extern al arahnoidei a primit denumirea de „strat celular de barieră" (*Brightman* și *col.*, 1975).

Pia mater prezintă o structură ceva mai complicată. La nivel medular pia cuprinde o dublă stratificare conjunctivă și anume o membrană internă, foarte subțire, formată din fibre colagene și elastice direcționate circular, perimedular, denumită intima pia, și un strat extern format din fibre colagene mai groase orientate longitudinal și care cuprind în grosimea lor vasele sanguine care pătrund în, sau părăsesc măduva, denumit stratul epipial.

La nivel endocranian pia este limitată la intima pia.

Fața internă a intimei pia este căptușită de un monostrat discontinuu de meningoblaști care se sprijină pe o membrană bazală comună

Scanned with OKEN Scanner

celulelor astrocitare care intră în alcătuirea membranei gliale care mărgineşte suprafaţa externă a ţesutului nervos, denumită membrana limitans gliae. Aceasta constituie explicaţia aderenţei relativ strînse a piei mater de suprafaţa SNC. Leptomeningele sînt lipsite de capilare, deşi pia este străbătută de o bogată reţea vasculară. Vasele piale cele mai mici sînt arteriole sau venule, care nu emit capilare la nivelul leptomeningelui şi a spaţiului subarahnoidian *(Woollam şi Millen*, 1958).

Din leptomeninge se diferenţiază 2 tipuri de structuri funcţionale specializate avînd un rol crucial în fiziologia LCR : plexurile coroide şi vilii arahnoidieni.

Plexurile coroide sînt nişte formaţiuni anatomice rezultate din coalescenţa piei mater cu ependimul, la nivelul zonelor în care pînzele coroidiene (superioară sau „tela choroidea prosencephali" şi inferioară sau „tela choroidea rhombencephali") vin în contact cu laminele tectorii ale ventriculilor III şi IV, sau cu „area choroidea" din peretele medial al veziculelor telencefalice *(Ariens-Kappers*, 1958).

Aşa cum am arătat, ele sînt dispuse în 3 zone :

a. În pars centralis şi pars temporalis a ventriculilor laterali (plexurile coroide telencefalice). La nivelul carrefourului ventricular plexul coroid prezintă o zonă mai îngroşată denumită glomus *(fig. 4)*.

b. În ventriculul III, paramedian bilateral; cele 2 cordoane subţiri sagitale sînt reunite pe linia mediană atît rostral, cît şi caudal (plexurile coroide diencefalice).

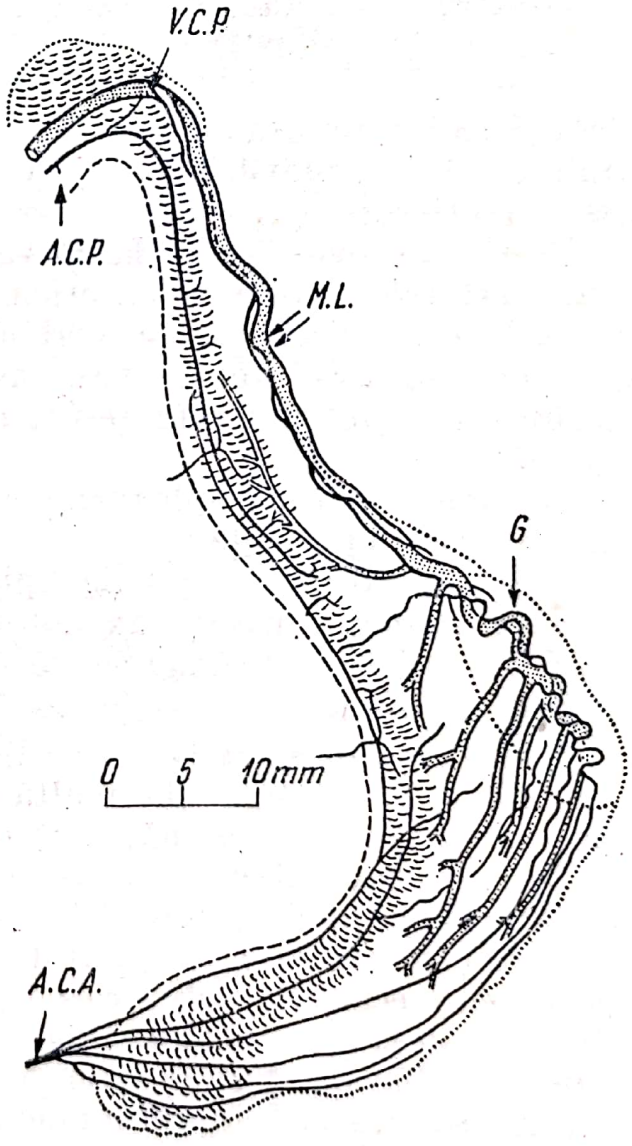

Fig. 4. — Plexul coroid al ventriculului lateral (secţiune longitudinală). V.C.P. = = Vena coroidiană principală. A.C.P. = = Artera coroidiană posterioară. M.L. = = Margine liberă. G. = Glomus. A.C.A. = = Artera coroidiană anterioară.

Scanned with OKEN Scanner

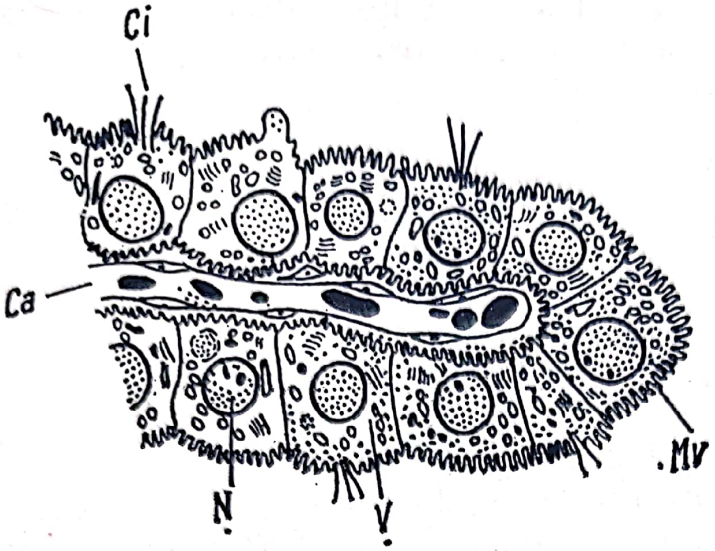

Fig. 5. — Vilus coroidian (schematic). Ci = Cili. Ca = Capilar. N = Nucleu. V = Vacuole. Mv = Microvili.

c. În ventriculul IV (plexurile coroide rombencefalice).

Macroscopic, plexurile coroide se prezintă sub forma unor cordoane subţiri de culoare roşietică, cu suprafaţă aparent granuloasă, care proemină în ventriculi.

Suprafaţa plexurilor coroide este puternic şi neregulat plicaturată, rezultînd nenumărate franjuri şi procese viloase de formă complicată, care amplifică foarte mult aria superficială şi deci suprafaţa de schimb a acestor organe. Se apreciază că suprafaţa totală a plexurilor coroide ar fi de circa 200 cm², deci de peste 4 ori superioară suprafeţei întregului sistem ventricular.

Prezintă o deosebit de largă vascularizaţie, care îşi găseşte originea în arterele coroidiene anterioară, medie şi posterioară, precum şi în unele ramuri ale arterei cerebeloase inferioare (plexul coroid al ventriculului IV). Aceste vase asigură un debit sanguin apreciat la circa 3 ml/minut/gram ţesut, de 2 ori mai mare ca cel al rinichiului.

Pe plan structural, plexurile coroide sînt în mod esenţial formaţiuni vasculo-epiteliale.

Unitatea morfo-funcţională a plexului coroid este vilusul coroidian *(fig. 5)* format dintr-un ax conjunctivo-vascular provenit dintr-o evaginare a piei mater, acoperită de un strat celular care îşi găseşte originea în ependim.

Celula coroidiană este în realitate o celulă ependimară modificată, cilindrică sau cuboidă, înaltă de circa 15 μ. Suprafaţa ei apicală prezintă numeroase evaginări filiforme denumite microvili (care reprezintă substratul material al aspectului de „margine în perie" observat cu ajutorul microscopului optic), mai mulţi cili, precum şi unele expansiuni citoplasmatice cu conţinut de mică densitate, care par să pledeze pentru un mecanism secretor de tipul celui observat la glandele apocrine *(Wislocki* şi *Ladman*, 1958). Suprafaţa bazală se sprijină pe o membrană bazală. Feţele laterale prezintă numeroase in- şi evaginări, interdigitări cu suprafaţa celulelor alăturate, care, împreună cu

Scanned with OKEN Scanner

desmosomii ar contribui la solidarizarea celulelor. S-au descris şi structuri de tip „zonulae occludentes" avînd rol de etanşeizare, situate mai ales în apropierea suprafeţei apicale.

Nucleul celulei coroidiene este veziculos, iar la om este situat parabazal. În citoplasmă s-au evidenţiat mitocondrii deosebit de numeroase, care sugerează un metabolism oxidativ deosebit de activ, reticul endoplasmic, precum şi un mare număr de vacuole, evocatoare ale unui activ proces de pinocitoză. Tehnici histochimice au evidenţiat bogăţia enzimatică a celulei, deosebit de semnificative apărînd anhidraza carbonică, fosfataza acidă, Na/K — ATP-aza şi citocromoxidaza.

Capilarele, cuprinse într-o reţea a cărei bogăţie e comparată de *Woollam* şi *Millen* (1958) cu cea pulmonară, sînt mai largi decît cele din alte zone ale organismului, avînd un diametru de circa 40 μ *(Wyke*, 1969) şi prezintă pori mari de 300—600 Å. Presiunea sanguină în aceste capilare este mai mare decît în oricare altă zonă din organism, cu excepţia rinichiului, atingînd 30—60 mm de mercur.

Stroma, în general puţin dezvoltată, conţine fibre colagene, elastice şi reticulare, precum şi un număr relativ redus de celule — macrofage, fibroblaşti şi cîteva leucocite. Pe măsura înaintării în vîrstă şi începînd încă din tinereţe, axul conjunctivo-vascular al vilusului coroidian suferă un proces de fibroză şi hialinizare care poate uneori interesa pînă la jumătate din ţesutul coroidian, fără a antrena apariţia unor fenomene patologice *(Zülch*, 1958).

Pe suprafaţa ventriculară a vilusului coroidian se pot observa cîteva histiocite, a căror origine poate fi în stroma vilusului şi care au primit denumirea de celule epiplexulare.

Vilii arahnoidieni (fig. 6) sînt nişte evaginări digitiforme sau măciucate ale arahnoidei, care se deschid, după ce traversează dura mater, în sinusurile venoase endocraniene sau în lacunele sanguine ale diploei. S-au descris la

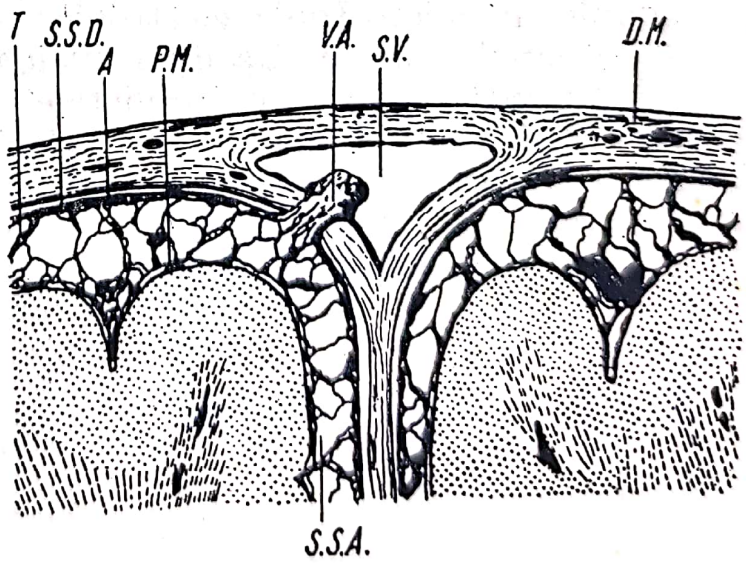

Fig. 6 — Raporturile vilusului arahnoidian (semischematic). T = Trabecule. S.S.D. = Spaţiu subdural. A = Arahnoida. P.M. = Pia mater. V.A. = Vilus arahnoidian. S.V. = Sinus venos. D.M. = Dura mater.

Scanned with OKEN Scanner

nivel medular structuri asemănătoare care se deschid în plexurile venoase asociate rădăcinilor nervilor cranieni.

Sînt formaţi dintr-o membrană limitantă subţire, sub care se află cîteva mănunchiuri de fibre colagene şi elastice şi care este acoperită de o pătură meningoblastică, uneori stratificată, mai dezvoltată distal sub forma unui capuşon celular. Dura formează un colier în jurul zonei în care e traversată de vilus.

În general sînt dispuşi în sisteme de tuburi paralele, juxtapuse şi interconectate. Invizibili la nou-născut şi la copil, dimensiunile lor cresc progresiv, depăşind limita decelării optice directe către vîrsta de 7—10 ani. Formaţiunile acestea vizibile, care, pe măsura înaintării în vîrstă se hialinizează, se fibrozează şi se impregnează cu săruri insolubile de calciu, au fost denumite granulaţiile arahnoidiene Pacchioni. Aceşti corpusculi, avînd un incontestabil rol în drenajul LCR către sistemul venos, sînt dispuşi în număr mare de ambele părţi ale sinusului longitudinal superior, pe care îl invadează. Apar în număr ceva mai restrîns în vecinătatea sinusului lateral, cavernos, petros superior şi în zona de confluenţă a sinusurilor. Izolate au fost descrise şi de-a lungul sinusului sfeno-parietal, a sinusului rectus şi a orificiilor de emergenţă ale nervilor cranieni.

Studii efectuate cu ajutorul microscopului optic le-au permis lui *Welch* şi *Friedman* (1960) să afirme existenţa unor canale care traversează vilii arahnoidieni, ale căror dimensiuni sînt de natură să asigure o trecere nestingherită a unor substanţe avînd dimensiuni moleculare foarte variate şi chiar a eritrocitelor, din spaţiul subarahnoidian în sinusul dural.

Studiile de microscopie electronică au infirmat existenţa unor asemenea canale, insistînd asupra eficienţei impermeabilizării realizate de centurile de joncţiuni ermetice asupra pasajului unor molecule avînd dimensiuni de ordinul celor ale proteinelor plasmatice (*Shabo* şi *Maxwell*, 1971; *Alksne* şi *Lovings*, 1972), la nivelul vililor arahnoidieni.

Scanned with OKEN Scanner

CAPITOLUL III

FIZIOLOGIA LICHIDULUI CEFALO-RAHIDIAN

A. BARIERE MORFOLOGICE ŞI FUNCŢIONALE ALE SPAŢIILOR LICHIDIENE (fig. 7)

Spaţiile lichidiene conţin o cantitate de 110—160 ml de LCR la adultul tînăr, în medie 140 ml, din care 20—30 ml (circa 15%) în sistemul ventricular şi 50—100 ml în spaţiul subarahnoidian. La sugar cantitatea de LCR e de 40—60 ml şi ea depăşeşte 100 ml către vîrsta de 5 ani.

În mod clasic LCR e considerat a reprezenta o parte a lichidului interstiţial, constituind circa 1,5% din apa totală şi 7% din lichidul extracelular al adultului tînăr.

Spre deosebire de alte lichide interstiţiale, LCR este separat de lichidul circulant (plasma sanguină) printr-un sistem morfofuncţional care împiedică pătrunderea în spaţiile lichidiene a substanţelor macromoleculare şi realizează un anumit obstacol în calea difuziunii substanţelor cu molecule de dimensiuni mai mici, permiţînd totodată o liberă difuziune a apei. Este ceea ce s-a numit bariera hemato-lichidiană. Substratul ei morfologic

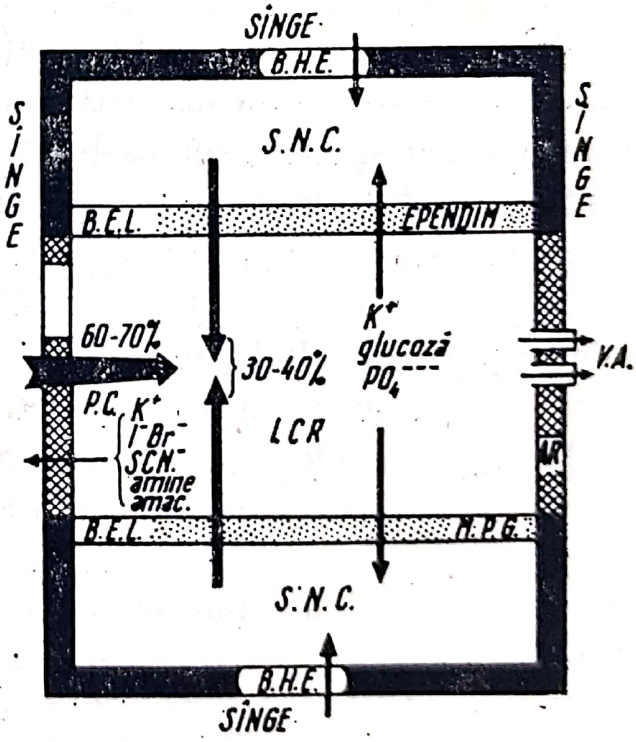

Fig. 7 — Sistemele de barieră ale SNC şi spaţiilor lichidiene. B.H.E. = Bariera hemato-encefalică. B.H.L. = Bariera hematolichidiană. P.C. = Plexuri coroide. V.A.= Vili arahnoidieni. A.R. = Arahnoidă. M.P.G. = Membrană pio-glială. B.E.L. = Bariera encefalo-lichidiană.

Scanned with OKEN Scanner

e reprezentat de epiteliul coroidian, de stratul meningoblastic extern al arahnoidei, de epiteliul vililor arahnoidieni, precum şi de endoteliul vaselor care străbat spaţiul subarahnoidian.

Spaţiile lichidiene sînt însă larg deschise către spaţiile extracelulare ale SNC. Deşi unele lucrări au tins să demonstreze existenţa unei aşa-zise bariere encefalo-lichidiene (*Herlin*, 1958) al cărei substrat material ar fi membrana limitans gliae şi ependimul, lucrările moderne au putut să evidenţieze legătura directă dintre lichidul interstiţial perineuronal şi periglial şi LCR subarahnoidian şi ventricular (*Cserr*, 1975; *Fenstermacher* şi *Patlak*, 1975). Aceleaşi lucrări au stabilit în mod definitiv existenţa unui spaţiu extracelular adevărat în SNC, estimat la minimum 12% din masa ţesutului nervos şi care ar fi constituit din distanţele de 150—200 Å care separă neuronii, celulele gliale şi capilarele aparent juxtapuse. Trebuie să amintim faptul că în anii 50 şi 60 ai acestui secol, după ce studiile de microscopie electronică au evidenţiat strînsele raporturi spaţiale dintre neuroni, astroglie, oligodendroglie şi capilare, mulţi autori au negat existenţa spaţiului extracelular la nivelul SNC (vezi pentru documentare *Chimion*, 1962).

Libera comunicare dintre spaţiile lichidiene şi spaţiul interstiţial al SNC — care formează astfel un sistem unic — împinge graniţele spaţiilor lichidiene pînă la limita extremă a sistemului de barieră dintre lichidul circulant şi spaţiul extracelular al ţesutului nervos, cunoscut sub numele de barieră hematoencefalică. După ce mult timp s-a crezut că substratul morfologic al acestei bariere este reprezentat de celula glială, interpusă între capilar şi neuron în cadrul unui sistem lipsit de spaţiu interstiţial, astăzi rolul de barieră este atribuit endoteliului capilarelor cerebrale ale cărui celule sînt solidarizate prin microstructuri de tipul joncţiunilor ermetice (*Rapoport*, 1975). Aceleaşi joncţiuni ermetice, uneori dispuse în centuri duble sau triple, solidarizează celulele endoteliale ale vaselor care traversează spaţiul fubarahnoidian (*Shabo* şi *Maxwell*, 1971).

În concluzie spaţiile lichidiene şi spaţiul extracelular al SNC sormează un sistem unic separat de spaţiul circulant intravascular prin bariera hemato-lichidiană şi hemato-encefalică. Asemănarea compoziţiei LCR cu cea a lichidului extracelular al ţesutului nervos reprezintă o consecinţă directă şi o dovadă a validităţii acestei concepţii.

Scanned with OKEN Scanner

B. DINAMICA LCR

LCR este supus unui continuu proces de reînnoire, estimat la 0,20—0,37% din volumul total/minut, corespunzător unui volum de 0,3—0,5 ml/minut. Rezultă că la fiecare 6—12 ore este reîmprospătată întreaga masă de LCR. Ritmul de reînnoire este însă foarte variat în funcţie de zona anatomică; el este mai rapid în ventriculi şi cisterne şi mult mai lent în spaţiul subarahnoidian spinal, unde LCR este relativ stagnant.

Din punct de vedere teoretic putem recunoaşte 2 tipuri de mişcare a LCR:

a. O mişcare longitudinală, corespunzătoare fluxului circulant de masă, direcţionată de la nivelul plexurilor coroide, sediul secreţiei LCR, către vilii arahnoidieni, principal sediu al resorbţiei. Este ceea ce numim în mod obişnuit circulaţia sau scurgerea LCR. În mod caracteristic acest tip de mişcare este supus acţiunii legilor hidrodinamicii.

b. O mişcare transversală, transependimară şi transpială, prin care se realizează un continuu schimb între spaţiile lichidiene şi spaţiul extracelular al SNC. Această mişcare este guvernată în primul rînd de legile difuziunii şi osmozei.

1. FORMAREA LCR

LCR reprezintă un amestec de o extremă complexitate şi varietate de specii moleculare care îşi recunosc originea în sînge sau în celulele SNC şi care utilizează în comun apa care le serveşte drept mediu de dispersie, suport şi cărăuş.

În mod obişnuit, atunci cînd ne referim „în general" la formarea LCR, ne referim ipso facto la procesul prin care apa care se găseşte în afara spaţiilor lichidiene este transferată sub formă de LCR în interiorul acestor spaţii, intensitatea procesului de elaborare a LCR fiind estimată în termenii ce cuantifică intensitatea procesului de transfer hidric. În acest sens, se estimează că circa 60—70% din LCR este elaborat la nivelul plexurilor coroide, unde acest proces este dependent de o serie de mecanisme enzimatice active consumatoare de energie, iar circa 30—40% îşi are originea în lichidul interstiţial al SNC, care difuzează liber în spaţiile lichidiene. În acest sens, LCR poate fi privit ca un produs de secreţie specifică al ţesutului nervos (*Wyke*, 1969).

În realitate, elaborarea LCR în compoziţia şi ritmul caracteristic este un proces de o complexitate extremă, în care fiecare specie mole-

Scanned with OKEN Scanner

culară prezentă în LCR îşi recunoaşte origini, mecanisme şi ritmuri secretorii proprii, care interferează reciproc doar într-un număr limitat de cazuri. Imaginea pe care o avem în momentul de faţă asupra acestui proces este departe de a fi completă. Ea ne permite să tragem cel puţin 2 concluzii :

a. LCR nu este un ultrafiltrat sau un dializat plasmatic, ci un produs de secreţie, în parte al plexurilor coroide, în parte al SNC.

b. Plexurile coroide ocupă o poziţie centrală, determinantă în elaborarea LCR.

Plexurile coroide, aşa cum s-a arătat mai sus, sînt structuri anatomice puternic diferenţiate şi specializate, desfăşurînd o activitate complexă legată de elaborarea şi menţinerea homeostaziei moleculare a LCR.

Bogat vascularizate, prezintă un debit sanguin deosebit de mare, de circa 3 ml/gram ţesut/minut şi un consum de oxigen dublu în raport cu substanţa cenuşie a cortexului cerebral (*Csaky*, 1969).

Principala sa activitate fiziologică este elaborarea de LCR. Astfel plexurile coroide umane elaborează 0,17—0,23 ml LCR/minut/gram de ţesut, iar cele de iepure de 0,37 ml.

Creşterea cantităţii de ţesut coroidian, aşa cum se întîmplă în papilomul coroid, determină o hipersecreţie de LCR, care, dacă depăşeşte capacitatea de rezorbţie a vililor arahnoidieni, poate condiţiona evoluţia unei hidrocefalii comunicante (*Eisenberg* şi *col.*, 1974 ; *Ghatak* şi col., 1976).

În acest proces sînt implicate mai multe mecanisme.

a. *Difuziune simplă*. Este un mecanism recunoscut pentru apă şi pentru o serie de ioni cu volum mic : Na^+, Cl^-, K^+ etc., care pot să folosească calea intercelulară întrucît nu sînt oprite de microstructurile de tip zonula occludens. Prin acest mecanism se realizează şi transferul de uree şi creatinină.

b. *Secreţie activă*. Este mecanismul prin excelenţă caracteristic ţesutului coroidian şi se referă în primul rînd la ionul de sodiu. Mecanismul fiziologic al secreţiei sodice a fost denumit pompa de sodiu şi are ca substrat molecular enzima denumită Na/K-ATP-ază, care s-a dovedit a fi localizată în zona externă a membranei apicale „în perie" a celulei epiteliale coroidiene. Procesul enzimatic, sensibil la glicozizii cardiaci, este consumator de energie, care este furnizată de ATP ; ATP este obiectul unei intense biosinteze care are la bază o deosebit de intensă catabolizare oxidativă a glucozei.

Transportul transcelular al sodiului împotriva gradientului de concentraţie este cuplat cu un mecanism de elaborare a bicarbonatului, catalizat de anhidraza carbonică, enzimă sensibilă la acetazolamidă.

Scanned with OKEN Scanner

Din această cauză sodiul transferat în ventricul prin acest mecanism de transport transcelular activ este asociat mai ales ionului bicarbonic şi mai puţin ionului clor, asociere constantă în transferul pasiv pericelular (*Wright*, 1975).

Datorită acestui mecanism se realizează în spaţiul ventricular un mediu hiperosmolar, care atrage după sine un transfer hidric corespunzător. Unele calcule arată că transferul osmotic de apă este de 4 ori mai activ decît transferul prin difuziune simplă (*Katzman* şi *Schimmel*, 1969). Secreţia activă de sodiu la nivelul epiteliului coroidian reprezintă probabil principalul factor de elaborare intraventriculară a LCR, aşa cum a postulat *Bowsher* (1958) încă înainte de 1960. S-a dovedit că concentraţia sodiului în LCR coroidian (LCR recoltat de pe suprafaţa plexurilor coroide) e mult superioară concentraţiei din LCR ventricular (Na^+ 158 mEq/l, iar Cl^- 127,9 mEq/l — *Pollay*, 1975). Chiar după diluţie concentraţia sodiului în LCR o depăşeşte pe cea plasmatică, iar LCR este un mediu uşor hiperosmolar. Pe de altă parte 2,4-DNP (inhibant al fosforilării oxidative), glicozizii cardiotonici, sau diamoxul, fiecare acţionînd inhibitor la alt nivel al mecanismului enzimatic al transferului de sodiu, reduc drastic secreţia coroidiană a LCR.

Tot o secreţie activă la nivelul plexurilor coroide explică concentraţia crescută a magneziului din LCR în raport cu plasma. Pînă în prezent nu e cunoscută nici identitatea, nici importanţa biologică a acestei pompe de magneziu.

Monozaharizii (d-glucoza, d-xiloza, d-fructoza) sînt transferaţi cu ajutorul unui mecanism de transport activ, cuprinzînd receptori moleculari de transport în număr limitat şi deci saturabili, la nivelul cărora hexozele acţionează competitiv. Acest transport activ, care se suprapune sau nu transferului prin difuziune pasivă, s-ar cupla după unii autori cu un mecanism de retroresorbţie activă asemănător celui existent la nivelul tubului contort proximal renal, şi a cărui activitate limitată ar explica concentraţia glucozei în LCR, care apare constant ca o fracţiune de 0,5—0,7 din concentraţia sanguină.

c. *Pinocitoza* este un proces deosebit de activ la nivelul celulei coroidiene. *Welch* şi *Sadler* (1967) consideră că acest proces poate realiza un transfer de substanţă care poate ajunge la un volum cantitativ egal cu masa celulară la fiecare 15 minute. În realitate, bogăţia de vezicule de pinocitoză constatată pe un preparat microscopic, nu dă nici o indicaţie asupra vitezei şi nici asupra direcţiei transferului de substanţă condiţionat de vezicule.

d. Unele imagini microscopice sugerează *posibilitatea vărsării unei porţiuni a conţinutului celular în spaţiul ventricular*. S-ar putea

Scanned with OKEN Scanner

ca aceasta să reprezinte, ca şi pinocitoza, sursa unei părţi a minimei fracţiuni proteice din LCR.

Pe lîngă această activitate secretorie, plexurile coroide mai posedă şi o importantă activitate de îndepărtare a unor substanţe din spaţiile lichidiene, aceasta constituind o parte a acţiunii „limfatice" sau de „canal" (sink-action) a LCR.

Astfel, plexurile îndepărtează în mod activ o parte din potasiul pătruns în LCR prin difuziune. Aceasta reprezintă o activitate complementară a pompei de sodiu sau mai exact a Na/K-ATP-azei. Se pare că pentru fiecare 4 molecule de sodiu transferate din celula coroidiană în ventricul, o moleculă de potasiu este transferată în sens contrar.

Un alt sistem de pompă, corelat cu pompa de sodiu (poate prin utilizarea comună a ATP ca substrat energetic) este pompa de anioni, care asigură eliminarea din spaţiile lichidiene a iodurilor, bromurilor, tiocianaţilor, azotaţilor, perclorаţilor, penicilinei şi unor aminoacizi.

Alte mecanisme guvernează eliminarea din LCR a diodrastului, PAH-ului, a unor coloranţi ca roşul de fenol sau orange G, a unor amine cuaternare ca hexametoniul, a morfinei, noradrenalinei sau serotoninei.

În ceea ce priveşte originea neurală a LCR, deşi există recunoaşterea unanimă a faptului că între LCR şi spaţiul extracelular al SNC există un schimb activ, controversele sînt departe de a se fi încheiat.

Se consideră dovedită originea tisulară a unora din proteinele LCR, a acidului lactic (*Weyne* şi *Leusen*, 1975), a unor peptide cu rol hormonal ca TRH (thyrotropin releasing hormone) sau LRF (luteinising hormone releasing factor) (*Knigge* şi *col.*, 1975), sau de mediatori ca factorul de promovare al somnului (*Pappenheimer* şi *col.*, 1975). De asemenea, o parte din aminoacizii, precum şi mediatorii chimici centrali ca serotonina sau dopamina, sau metaboliţii lor — acidul 5-hidroxiindol acetic sau acidul homovanilic — prezenţi în LCR provin din şi reflectă activitatea metabolică a celulelor nervoase (*Vogt*, 1975).

Se consideră că toţi componenţii LCR care au originea în ţesutul nervos, inclusiv apa, pătrund în spaţiile lichidiene prin procese de difuziune simplă, care, pentru unii autori îmbracă aspectul unui „flux de masă" (*Cserr*, 1975; *Cserr* şi *Ostrach*, 1974).

După o perioadă îndelungată de timp în care a prevalat concepţia originii exclusiv coroidiene a LCR, care îşi avea originea într-o experienţă realizată de *Dandy* (1913) pe un singur cîine şi care părea confirmată de datele care indicau lipsa spaţiului extracelular la nivelul SNC, au apărut o serie de lucrări care, odată cu dovezile atestînd existenţa acestui spaţiu şi a liberului schimb molecular între lichidul extracelular

Scanned with OKEN Scanner

din SNC şi LCR, au readus pe tapet ipoteza originii neurale a unei părţi a acestui lichid.

Această concepţie, pe care noi o considerăm pe deplin validă se bazează pe o serie de date de natură variată, dintre care vom cita :

— Incapacitatea plexectomiei totale de a anihila elaborarea de LCR atît la om (*Scarff*, 1970), cît şi la animalul de experienţă (*Milhorat*, 1969). Secreţia de LCR continuă într-un volum cantitativ ce reprezintă 60—70% din valorile normale. *Milhorat* şi *col.* (1976) au prezentat cazul unui copil la care, la 5 ani după o operaţie radicală de exereză a plexurilor coroide din ambii ventriculi laterali, se putea constata un flux lichidian de 0,35 ml/minut. LCR prezenta o compoziţie normală, cu excepţia unei proteinorahii de 76 mg%.

— Acţiunea inhibitorie a acetazolamidei şi a glicosizilor cardiaci asupra elaborării de LCR se dovedeşte a fi totală numai atunci cînd se exercită asupra unor preparate izolate de ţesut coroidian in vitro. In vivo, activitatea lor inhibitorie e sensibil diferită de 100% (*Pollay*, 1975).

— Tubul neural primitiv al omului şi al unei întregi serii de mamifere conţine un lichid într-o perioadă anterioară apariţiei schiţei plexurilor coroide. De asemenea, la unele vertebrate inferioare lipsite de plexuri coroide, cavităţile ventriculare ale sistemului lor nervos conţin LCR.

Totuşi, o serie de autori (*Lux* şi *Fenstermacher*, 1975 ; *Hammerstad* şi *col.*, 1969 ; *Lorenzo* şi *col.*, 1970) nu au reuşit să evidenţieze o origine extracoroidiană a LCR şi în orice caz par să fi dovedit că în condiţii experimentale apropiate de cele normale, nu se formează LCR la nivelul spaţiului subarahnoidian spinal, aşa cum tindeau să dovedească experienţele lui *Sato* şi *Bering* (1967) (efectuate, ce-i drept, în condiţii deosebit de nefiziologice).

Considerăm că lipsa de formare a LCR la nivelul spaţiului subarahnoidian spinal nu reprezintă o probă decisivă în favoarea originii exclusiv coroidiene a acestei umori, de natură să anihileze toate probele ce converg împotriva acestei concepţii.

Este greu de conceput ca transferul unidirecţional net creier-LCR al atîtor specii moleculare (citate mai sus) să se realizeze fără un transfer hidric corespunzător, sau că transferul hidric (dovedit încă de mult de *Sweet* şi *col.*, 1950) reprezintă numai un schimb echimolecular bidirecţional şi nu un flux net de molecule de apă. Trebuie să subliniem, dealtfel, că dacă nu admitem măcar ca ipoteză de lucru originea extracoroidiană a unei părţi a LCR, negăm ipso facto şi funcţia lui limfatică, lucru greu de conceput în lumina cunoştinţelor noastre actuale.

Scanned with OKEN Scanner

Este probabil că formarea LCR prin mecanisme doar parţial active şi în majoritate filtrative la nivelul barierei hemato-encefalice şi a spaţiului extracelular din SNC să reprezinte un mecanism filogenetic mai vechi, peste care s-a suprapus mecanismul secretor coroidian activ, care a preluat într-o proporţie de 60—70% (sau poate mai mult) această sarcină fiziologică. Este probabil ca în condiţii normale formarea extracoroidiană de LCR să prezinte o serie de fluctuaţii în timp şi spaţiu (de exemplu, e posibil ca LCR de origine neurală să pătrundă în spaţiile lichidiene predominant transependimal şi într-o măsură mult mai redusă transpial), după cum este posibil ca ponderea ei cantitativă să difere de la o specie animală la alta.

În condiţiile în care plexurile coroide sînt anihilate anatomic (exereză) sau funcţional (diamox, glicozizi cardiaci etc.) sarcina elaborării LCR este preluată integral de ţesutul nervos ; el poate suplini această sarcină doar parţial, în proporţie de maximum 60—70% dovedind superioritatea funcţională a mecanismelor filogenetic mai recente. Totuşi, trebuie subliniat că nici în aceste condiţii compoziţia LCR nu apare modificată : LCR de origine neurotisulară are o compoziţie practic identică cu cea a LCR de origine coroidiană.

2. CIRCULAŢIA LCR

1) **Circulaţia longitudinală** a LCR este consecinţa secreţiei continue de lichid la nivel ventricular, cuplată cu resorbţia lui cantitativ echivalentă la nivelul vililor arahnoidieni. Fluxul lichidian se desfăşoară lent, inconstant, modificîndu-şi continuu viteza (şi uneori şi direcţia) în funcţie de modificările de presiune ale lichidului, de modificările posturale şi de influenţele gravitaţionale variate condiţionate de activitatea obişnuită a organismului uman. În mod obişnuit, LCR elaborat intraventricular este împins prin foramenul lui Magendie în cisterna magna şi mai puţin în cisterna pontis prin foramenele lui Luschka.

Din cisterna magna LCR circulă în 3 direcţii : cranial, în spaţiul subarahnoidian supraiacent emisferelor cerebeloase şi apoi prin fanta tentoriului în cisterna ambiens şi cisterna venei lui Galen ; anterior, în cisterna prepontină ; caudal, în spaţiul subarahnoidian spinal.

Din cisterna prepontină fluxul de LCR urmează 2 căi principale : ventrală, prin cisterna interpedunculară şi prechiasmatică, de unde trece prin cisterna sylviană şi cisterna pericaloasă spre spaţiul subarahnoidian supraiacent zonelor frontale, parietale şi temporale ale emis-

Scanned with OKEN Scanner

ferelor cerebrale; dorsomedială, prin cisterna venei lui Galen şi cisterna ambiens către spaţiul subarahnoidian al zonei occipitale a emisferelor cerebrale.

În spaţiul subarahnoidian spinal fluxul lichidian este diferit în camera dorsală — unde este descendent — faţă de camera ventrală — unde este direcţionat caudo-rostral.

În general curentul lichidian este fluctuant, lent şi prezintă adeseori aspectul de vîrtejuri care se propagă sincron cu pulsul.

Mecanismele de propulsare a LCR de-a lungul căilor sale de circulaţie longitudinală sînt incomplet studiate. Au fost invocate a avea un rol determinant :

— Forţa compresivă a LCR nou format. S-a putut dovedi că secreţia intraventriculară de LCR continuă fără a prezenta modificări cantitative însemnate, chiar dacă presiunea intraventriculară variază în limite foarte largi *(Hochwald* şi *col.*, 1972).

— Activitatea motorie conjugată a cililor epiteliului coroidian şi ependimar. Este probabil ca activitatea ciliară să prezinte o anumită importanţă în dispersia şi omogenizarea LCR coroidian neoformat, şi posibil în propulsarea sa în zonele mai înguste ale sistemului ventricular (orificiul Monro, apeductul Sylvius).

— Pulsaţiile plexurilor coroide, precum şi variaţiile respiratorii ale presiunii LCR par importante pentru circulaţia intraventriculară. Totuşi exereza plexurilor coroide nu anulează circulaţia intraventriculară a LCR. Un rol similar este atribuit de *Dott* şi *Gillingham* (1958) pulsaţiilor marilor artere din cisternele subarahnoidiene.

— Gradientul de presiune dintre spaţiile lichidiene şi sinusurile venoase creează la nivelul feţei sinusale a vililor arahnoidieni o presiune negativă care exercită o anumită forţă de aspiraţie asupra LCR. De asemenea marea viteză a sîngelui din sinusul venos acţionează asupra LCR ca o pompă aspiratoare, eficace chiar în absenţa oricărui gradient de presiune *(Bradley*, 1970). După părerea lui *Milhorat* (1975) aspiraţia viloasă reprezintă cel mai important factor de propulsare a LCR.

2) **Presiunea LCR** este estimată a fi cuprinsă la omul sănătos, aflat în decubit lateral (care anihilează efectul factorilor gravitaţionali) între 50 şi 200 mm apă (pînă la 250 şi chiar 300 mm apă la unii indivizi sănătoşi după *Grote*, 1964). În ortostatism, datorită acţiunii gravităţii, presiunea LCR creşte în spaţiul subarahnoidian lombar cu circa 400 mm apă, în timp ce presiunea cisternală scade la valori subbarice (—40 —80 mm apă).

Presiunea LCR este dependentă de factori hidrostatici (postura, volumul relativ al masei SNC în spaţiul finit şi rigid al cutiei craniene şi al canalului rahidian) şi hidrodinamici, dintre care primordial este

Scanned with OKEN Scanner

presiunea venoasă din teritoriul endocranian, care reglează ritmul resorbției LCR prin vilii arahnoidieni *(tabelul II)*.

Atît timp cît spațiile lichidiene sînt libere și permeabile, orice modificare a presiunii LCR se transmite egal în toată masa lichidului, indiferent de nivelul la care a acționat factorul determinant (de ex. compresia venelor jugulare, modificarea poziției capului etc.). Blocarea

Tabelul II

Factori care modifică presiunea LCR (înregistrare lombară)

Nr.	Factorul care determină modificarea	Amplitudinea modificării (mm H_2O)
1	Ortostatism	+400—440
2	Modificarea poziției capului	+ 20—150
3	Compresia venelor jugulare (Queckenstedt)	+ 50—350
4	Compresia abdominală	+ 50—300
5	Tuse	+150—200
6	Strănut	+250—500
7	Vomă, plîns	+ 30—500
8	Respirație forțată	+ 30—500
9	Eufilina	— 50—200
10	Uree în glucoză 10%	— 50—250
11	Hipocapnie (hiperventilație)	Scade
12	Hipercapnie (Ventilație cu 90% O_2 + 10% CO_2)	+150—200 mm
13	Hipotermie	—5,5%/—1°C

căilor lichidiene va fi urmată de lipsa de transmitere a modificării de presiune dincolo de nivelul obstrucției.

Magnaes (1976 b) arată că presiunea LCR are 2 componente distincte:

— Presiunea de umplere, rezultată din compresia reciprocă a LCR și a țesuturilor care delimitează spațiile lichidiene. La individul sănătos ea este egală în toată masa de LCR și pe întregul teritoriu al spațiilor lichidiene.

— Presiunea hidrostatică, dependentă de înălțimea coloanei de LCR și deci variabilă în funcție de nivelul la care se efectuează înregistrarea.

În condiții de decubit, așa cum s-a arătat, prin anihilarea acțiunii gravității, presiunea LCR este egală cu presiunea de umplere.

În ortostatism, prin adițiunea componentei hidrostatice, presiunea LCR va prezenta valori neuniforme în diferite zone ale spațiilor lichidiene, în funcție de înălțimea coloanei de lichid existentă în punctul respectiv. Presiunea LCR va prezenta valori maxime la nivelul sacului lombar, scăzînd progresiv de-a lungul canalului spinal și ajungînd

Scanned with OKEN Scanner

Scanned with OKEN Scanner

Tabelul III

Diagnosticul obstrucției căilor lichidiene la nivelul spațiului subarahnoidian spinal prin înregistrare simultană cisternală și lombară a presiunii LCR

Elementul de diagnostic	Normal		Obstrucție completă		Obstrucție incompletă	
	Înreg. cisternală	Înreg. lombară	Înreg. cisternală	Înreg. lombară	Înreg. cisternală	Înreg. lombară
1. Presiunea LCR	Normală și egală		Normală	Scăzută	Egală	
2. Pulsația respiratorie	De același sens		Mx. în expirație	Mx. în inspirație	De același sens	
3. Pulsația cardiacă	De amplitudine egală		Prezentă	Absentă	Amplitudine normală	Amplitudine scăzută
4. Creșterea pres. LCR prin :						
— comprimare jugulară	+++	+++	+++	0	+++ prompt	++ tardiv
— comprimare abdominală	+++	+++	0	+++	++ tardiv	+++ prompt
— modificarea poziției capului	++	++	++	0	++ prompt	+ tardiv

să prezinte chiar valori negative la nivel cisternal și ventricular. În aceste condiții se pot identifica 2 puncte importante din punctul de vedere al hidrostaticii LCR :

a. *Punctul de presiune zero (PPZ)* definit a fi punctul de pe coloana vertebrală corespunzătoare zonei din spațiul subarahnoidian la nivelul căreia presiunea LCR în ortostatism este egală cu zero. El se localizează la individul sănătos între protuberanța occipitală și vertebra C_7.

b. *Punctul hidrostatic indiferent (PHI)* definit ca punctul de pe coloana vertebrală care corespunde zonei din spațiul subarahnoidian spinal la nivelul căreia presiunea LCR prezintă aceeași valoare atît în decubit, cît și în ortostatism. El se localizează la individul sănătos între vertebrele C_7 și T_5.

Distanța dintre PPZ și PHI exprimată în mm este egală cu presiunea LCR înregistrată în decubit lateral (presiunea de umplere) exprimată în mm de apă.

La bolnavii cu hidrocefalie ambele puncte sînt deplasate rostral, în timp ce la bolnavii cu fistulă de lichid, sau bloc spinal complet, se constată deplasarea lor caudală.

Înregistrarea grafică prin dispozitive electromanometrice a presiunii LCR *(Gilland*, 1966 ; *Grote*, 1964) a permis evidențierea unor variații regulate ale acesteia, lărgind posibilitățile de diagnostic al stărilor de obstrucție a spațiului subarahnoidian spinal *(tabelul III)*.

Traseele electromanometrice *(fig. 8)* evidențiază mai multe tipuri de oscilații :

a. *Pulsația cardiacă* este o oscilație de presiune sincronă cu pulsul avînd o amplitudine de 20—80 mm H_2O, în funcție de presiunea „bazală" a LCR. Este dependentă de modificările de volum cerebral condiționate de umplerea arterelor encefalului *(Grote*, 1964) sau de pulsația plexurilor coroide *(Wyke*, 1969). Înregistrarea concomitentă a electrocardiogramei și a pulsului venos *(fig. 9)* a stabilit că :

— nivelul de minimă presiune al pulsației cardiace este situat în ultima treime a sistolei mecanice și se suprapune undei T pe EKG ;

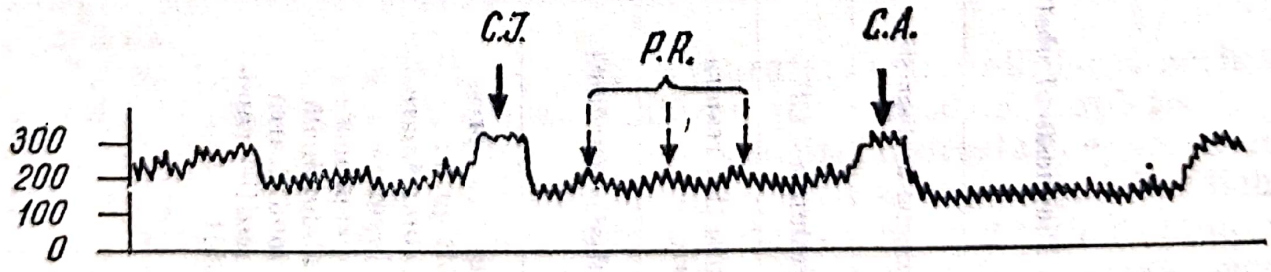

Fig. 8 — Traseu de înregistrare a presiunii LCR. C.J. = Compresia venelor jugulare. C.A. = Compresie abdominală. P.R. = Pulsație respiratorie.

Scanned with OKEN Scanner

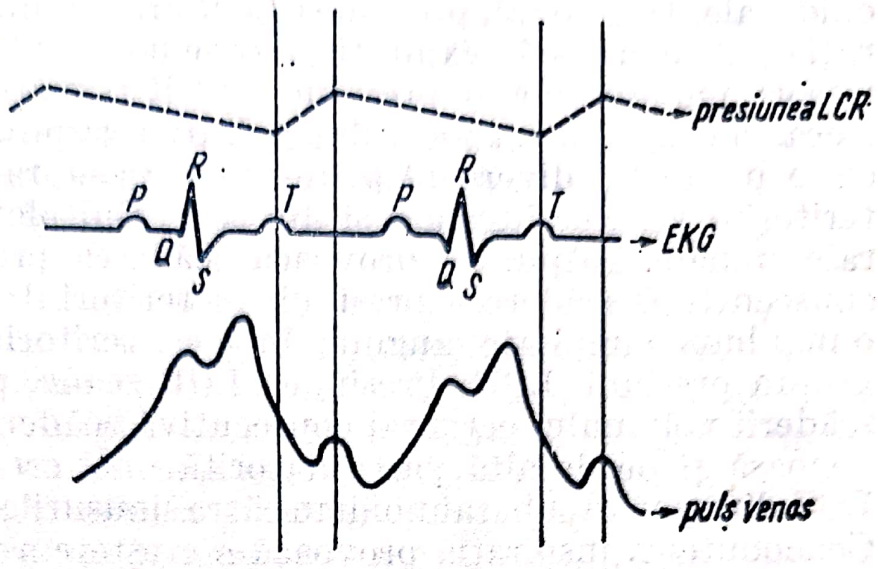

Fig. 9 — Înregistrare simultană a presiunii LCR, EKG şi pulsului venos.

— nivelul de maximă presiune lichidiană (vîrful undei) este amplasat în prima parte a diastolei mecanice şi electrice, suprapunîndu-se undei diastolice a pulsului venos.

Pulsaţia cardiacă e independentă de circulaţia arterială medulară.

Un număr mare de înregistrări clinice, coroborate cu o serie de cercetări experimentale efectuate la cîini, au permis lui *Hamer* şi *col.* (1977) să dea pulsaţiei cardiace o descriere întrucîtva diferită. După acest grup de autori, ea este constituită din :

— o zonă de creştere bruscă terminată cu un vîrf adeseori dicrot. Ea corespunde creşterii sistolice a tensiunii arteriale şi are o amplitudine de 1—2 mm de mercur ;

— 1—3 vîrfuri mai puţin ample, condiţionate de variaţiile presiunii venoase centrale (de ex. unda de presiune venoasă „a", condiţionată de sistola atrială dreaptă).

Amplitudinea pulsaţiei cardiace creşte paralel cu presiunea medie a LCR. În aceste condiţii se constată concomitent o tendinţă la dispariţie a undelor induse de variaţiile presiunii venoase. O „arterializare" asemănătoare a aspectului grafic al pulsaţiei cardiace se observă în vasodilataţia arterelor cerebrale şi la bolnavii hipertensivi.

În toate cazurile de creştere a presiunii venoase centrale, în insuficienţa cardiacă dreaptă, ca şi în stările de hipotensiune intracraniană, sau de scădere a fluxului sanguin cerebral, apare o accentuare a vîrfurilor induse de variaţiile presiunii venoase, care pot depăşi în amplitudine unda determinată de creşterea sistolică a presiunii arteriale. Este aşa-numitul „aspect venos" al pulsaţiei cardiace.

b. Pulsaţia respiratorie reprezintă o oscilaţie a presiunii LCR ritmată de mişcările respiratorii şi dependentă de presiunea venoasă din teritoriul venelor jugulare, precum şi de cea din plexurile venoase

Scanned with OKEN Scanner

epidurale. În general, presiunea LCR are tendința de a coborî în inspirație și de a crește în expirație, dar se poate întîlni și situația inversă; uneori, modificările de presiune a LCR ritmate de respirație, lipsesc. Această variantă a aspectului pulsației respiratorii își găsește explicația în efectul divergent al respirației asupra presiunii venoase din teritoriul venelor jugulare și din teritoriul plexurilor venoase epidurale spinale. Inspirația provoacă scăderea presiunii intratoracice și consecutiv o scădere a presiunii în teritoriul venei cave superioare, o mai bună circulație sanguină în acest teritoriu, care se repercutează asupra presiunii LCR. Presiunea LCR scade, pe de o parte datorită scăderii volumului cerebral consecutivă scăderii gradului de umplere venoasă și pe de altă parte datorită unei creșteri a transferului de LCR din spațiul subarahnoidian către sinusurile venoase endocraniene. Concomitent, inspirația provoacă o creștere a presiunii intraabdominale și consecutiv o creștere a presiunii în teritoriul venei cave inferioare și al plexurilor venoase epidurale, a căror turgescență provoacă o creștere a presiunii LCR.

La individul normal, la care orice modificare de presiune a LCR se transmite prompt prin toată masa lichidului, cele 2 tendințe divergente se sumează (abstracție făcînd de tendința de egalizare a presiunii în cele 2 teritorii datorită anastomozelor realizate de sistemul venelor azygos), iar rezultanta se înregistrează sub forma „pulsației respiratorii". În cazul în care predomină efectele scăderii presiunii intratoracice, pulsația respiratorie va prezenta în inspirație nivele minime de presiune (și nivele maxime în expirație); în cazul în care predomină efectele creșterii presiunii intraabdominale, pulsația respiratorie va prezenta un maxim de presiune în inspirație și un minim în expirație.

Este foarte caracteristică, în acest sens, divergența de sens a pulsației respiratorii care se pune în evidență, prin înregistrarea simultană a presiunii cisternale și lombare, la bolnavii care prezintă un blocaj complet al spațiului subarahnoidian spinal *(tabel III)*.

Magnaes (1976 a) a studiat modificările presiunii LCR consecutive trecerii din decubit în poziția șezîndă.

La nivelul sacului lombar, are loc o creștere imediată a presiunii LCR, corespunzătoare adițiunii componentei hidrostatice la presiunea de decubit (unda primară). Amplitudinea undei primare este egală cu distanța dintre nivelul de înregistrare a presiunii și PHI.

După cca 6—8 secunde se înregistrează o a doua creștere a presiunii LCR (unda secundară), avînd o amplitudine de 50—550 mm apă și o durată de 10—40 de secunde. Revenirea la presiunea inițială nu se realizează niciodată complet, presiunea finală rămînînd cu cca 40—50 mm apă peste valorile undei primare. Ulterior, în decurs de o oră,

Scanned with OKEN Scanner

presiunea LCR înregistrează o creştere lentă de 20—60 mm apă *(Magnaes*, 1976 b).

La bolnavii cu hipertensiune intracraniană şi hidrocefalie, unda secundară poate lua aspectul unui platou avînd o amplitudine de 350—1000 mm apă, iar la bolnavii cu bloc spinal complet unda secundară lipseşte.

La nivel ventricular, unda primară este de sens opus celei observate la nivelul sacului lombar. În schimb, unda secundară este concomitentă şi de acelaşi sens cu cea înregistrată la nivelul spaţiului subarahnoidian spinal. Amplitudinea ei este inferioară celei a undei primare, astfel că valoarea presiunii intraventriculare în poziţia şezîndă rămîne inferioară celei a presiunii de decubit.

Unda secundară corespunde unei creşteri a presiunii arteriale şi a debitului sanguin cerebral care apare ca un reflex cu caracter compensator, la cca 10 secunde după trecerea din decubit în ortostatism.

Consecutiv revenirii în poziţia de decubit, presiunea LCR (înregistrată la nivel lombar) revine prompt la valorile iniţiale. Adeseori presiunea scade chiar la valori inferioare celor iniţiale, revenirea la nivelul bazal durînd între cîteva secunde şi cca 5 minute. Foarte rar, la revenirea în decubit se constată o tranzitorie creştere a presiunii LCR.

3) **Circulaţia transversală** a LCR este, ca şi secreţia de origine tisulară, un fenomen cert, dar cu puţine excepţii, în afara posibilităţilor noastre de investigare directă şi de estimare cantitativă.

Se cunoaşte mai demult trecerea rapidă a fosforului mineral către ţesutul cerebral, dependentă de activitatea metabolică a ependimului şi a astrogliei subpiale *(Herlin*, 1958). Într-un mod asemănător, o mare parte a potasiului părăseşte spaţiile lichidiene în direcţia ţesutului cerebral *(Cserr*, 1965).

Moleculele de talie mijlocie ca sucroza, inulina etc. trec cu uşurinţă din spaţiile lichidiene în spaţiul extracelular cerebral, de unde pot să pătrundă în celulele ţesutului cerebral, sau să fie eliminate pe cale vasculară. Mişcarea substanţelor în spaţiul extracelular cerebral se realizează prin difuziune. Coeficienţii de difuziune prin ţesutul nervos ai acestor substanţe sînt sensibil inferiori (20—50%) coeficienţilor de difuziune prin apă datorită tortuozităţii traseelor pe care trebuie să le parcurgă moleculele în spaţiul extracelular. S-a calculat astfel că pentru a parcurge o distanţă lineară de 1 cm, o substanţă trebuie să parcurgă un drum mai lung cu circa 40—60% în substanţa cenuşie şi de peste 2 ori mai lung în substanţa albă *(Fenstermacher* şi *Patlak*, 1975).

Circulaţia transversală pare, ca atare, dovedită pentru o serie de molecule din LCR. Faptul că în mod cert o serie de specii moleculare

Scanned with OKEN Scanner

din componenţa LCR difuzează de-a lungul căilor mai mult sau mai puţin întortocheate ale spaţiului extracelular al SNC nu constituie însă o dovadă a existenţei în condiţii normale a unui flux lichidian transtisular, care să reprezinte o derivaţie a circulaţiei longitudinale.

Deşi *Page* (1975) consideră că abundenţa microvililor la nivelul suprafeţei apicale a celulelor ependimare constituie prin ea însăşi o dovadă a unei bogate activităţi de transfer lichidian, sîntem nevoiţi să recunoaştem că nu sîntem în posesia unor dovezi directe care să atesteze existenţa unui transfer hidric transependimar către ţesutul nervos.

Un asemenea flux lichidian apare însă cu certitudine şi este dovedit în hidrocefalie. *Page* (1975) a observat în hidrocefalia experimentală a iepurelui o creştere atît a suprafeţei ventriculare, cît şi a densităţii structurilor microviloase superficiale iar *Rosenberg* şi *col.* (1976) au demonstrat că fluxul lichidian transependimar şi transpial este dependent de valoarea presiunii LCR.

Hipertensiunea LCR are drept consecinţă o creştere a parametrilor cantitativi ai circulaţiei transversale a LCR. În cazul unor obstrucţii ale căilor normale de circulaţie, se realizează o adevărată derivaţie a scurgerii LCR, care, ocolind blocajul, reuşeşte să compenseze oprirea circulaţiei longitudinale; presiunea LCR proximal de zona de obstrucţie se normalizează.

În ceea ce priveşte soarta LCR supus drenajului transtisular, unii autori exclud posibilitatea resorbţiei la nivelul capilarelor SNC, dotate, după cum am văzut, cu o permeabilitate limitată. Se admite că acest lichid, după ce traversează masa encefalului, ajunge în spaţiul subarahnoidian la un nivel care să îi permită resorbţia pe calea vililor arahnoidieni.

Alţi autori opinează că LCR care a traversat ependimul sau pia este absorbit, cel puţin în parte, la nivelul capilarelor SNC. În sprijinul acestei teze, *Suarez-Paneda* şi *col.* (1977) invocă cazurile clinice de hidrocefalie determinate de o insuficienţă anatomică sau funcţională a vililor arahnoidieni (agenezie, fibroză, blocaj), la care absorbţia LCR la nivelul capilarelor ţesutului nervos apare obligatorie.

3. RESORBŢIA LCR

Este un proces care se desfăşoară continuu într-un ritm corespunzător ritmului de elaborare, proces cu care se află într-un perfect raport de echilibru dinamic. Ca atare procesul de resorbţie interesează un volum mediu de 0,3 ml LCR/minut la adultul tînăr.

Scanned with OKEN Scanner

În ciuda scepticismului unora dintre anatomişti (de ex. *Clara*, 1959), vilii şi granulaţiile arahnoidiene reprezintă principalul sediu al resorbţiei lichidiene. O anumită cantitate de LCR (greu de determinat) părăseşte spaţiile lichidiene de-a lungul nervilor optic, olfactiv şi auditiv, la nivelul cărora expansiunile spaţiului subarahnoidian vin în contact cu reţeaua limfatică extracraniană care drenează tecile acestor nervi, sau cu spaţiul perilimfatic din urechea internă. Un drenaj limfatic similar are loc la nivelul tecilor perineurale ale rădăcinilor nervilor spinali, mai ales în zona cervicală şi lombo-sacrată (*Woollam* şi *Millen*, 1958).

Unii autori acordă o importanţă deosebită venelor din spaţiul subarahnoidian, care ar prezenta pereţi mai subţiri decît cei ai venelor obişnuite şi ar reprezenta astfel principala zonă de resorbţie a LCR. Cercetările moderne nu au confirmat acest punct de vedere. În schimb a fost evidenţiată posibilitatea resorbţiei LCR prin intermediul venelor plexurilor epidurale care sînt uneori perforate de structuri asemănătoare vililor arahnoidieni.

Este de asemenea probabil ca o parte din LCR, precum şi o parte din substanţele dizolvate în LCR să părăsească spaţiile lichidiene prin intermediul spaţiului extracelular al SNC.

Factorii care dirijează resorbţia LCR la nivelul vililor arahnoidieni sînt :

a. Gradientul de *presiune hidrostatică* dintre LCR subarahnoidian şi sîngele din sinusul venos. Se admite că sistemul valvular al vilusului arahnoidian devine permeabil pentru LCR în momentul în care gradientul de presiune hidrostatică depăşeşte 20—30 mm apă.

b. Gradientul de *presiune onkotică* dintre sîngele venos şi LCR echivalent cu 20—30 mm mercur ar provoca şi el resorbţia. În favoarea importanţei acestui factor pledează tulburările de resorbţie observate în maladiile care se însoţesc de o creştere importantă a proteinorahiei (hemoragii subarahnoidiene, meningite şi meningoencefalite etc.). Totuşi unele date experimentale pun sub semnul întrebării importanţa acestui factor (*Davson* şi *col.*, 1970).

În ultimii ani au apărut o serie de controverse în legătură cu modul în care se realizează transferul diferitelor tipuri de molecule prin vilii arahnoidieni. Controversele au apărut în momentul în care studiile de microscopie electronică (*Shabo* şi *Maxwell*, 1971 ; *Alksne* şi *Lovings*, 1972) au consemnat lipsa unor canale de legătură între spaţiul subarahnoidian şi sinusul venos la nivelul vilusului arahnoidian (şi implicit caracterul artefactual al canalelor descrise de *Welch* şi *Friedman*, 1960) precum şi lipsa de permeabilitate a epiteliului vililor arahnoidieni pentru molecule de talia proteinelor plasmatice, sau chiar sensibil mai mici. Se sugera importanţa activităţii leucocitare şi a mecanisme-

Scanned with OKEN Scanner

lor de fagocitoză pentru eliminarea macromoleculelor din spațiul subarahnoidian.

Pe de altă parte lucrări experimentale riguroase și repetate sugerau mecanisme de eliminare din LCR asemănătoare pentru substanțe avînd dimensiuni moleculare foarte diferite. De asemenea dinamica eliminării acestor substanțe sugera existența unor canale de comunicație directă și nerestrictivă între spațiul subarahnoidian și sinusul venos (*Davson* și *col.*, 1970, 1973).

Controversa și-a găsit o soluție satisfăcătoare datorită lucrărilor lui *Tripathi* și *Tripathi* (1974). Ei au putut demonstra existența la nivelul epiteliului vilusului arahnoidian a unui proces descris anterior la nivelul canalului lui Schlemm (*Tripathi*, 1971). Este vorba de realizarea unor căi de comunicare canaliculare, transcelulare, prin unirea temporară a unor vacuole preexistente. Un asemenea sistem de canale cu existență limitată ar explica de ce epiteliul vilusului arahnoidian poate să apară morfologic intact și impermeabil, iar funcțional să apară „fenestrat".

Este probabil ca densitatea acestor canalicule temporare să fie strict adecvată fluxului lichidian și ca adaptarea fenestrației epiteliului vilos la variații bruște de debit să ceară o anumită perioadă de timp. Aceasta poate să reprezinte explicația apariției sindromului de hipertensiune intracraniană benignă (*Johnston*, 1973) la bolnavii supuși unui ciclu îndelungat de corticoterapie și cărora li se suprimă medicația brusc. Corticosteroizii produc o scădere importantă a volumului secreției de LCR (*Johnston* și *col.*, 1975) și implicit o scădere a fluxului lichidian transvilos. Este probabil ca densitatea canalelor transepiteliale să fie redusă corespunzător debitului scăzut de LCR. O revenire bruscă la ritmuri secretorii lichidiene normale găsește vilii arahnoidieni „nepregătiți", fiind necesară o perioadă de timp pentru a readuce densitatea canaliculelor transcelulare la valori adecvate noilor fluxuri de LCR.

C. ROLUL FIZIOLOGIC AL LICHIDULUI CEFALO-RAHIDIAN

Așa cum rezultă din cele de mai sus, rolul fiziologic al LCR decurge din raporturile sale intime — anatomice și fiziologice — cu sistemul nervos central. În acest sens, rolul LCR ne apare de o deosebită complexitate, putîndu-se delimita o serie de roluri biomecanice, legate de statica și de forma structurilor SNC, precum și o serie de funcții biodinamice, mai recent diferențiate, care se referă la realizarea homeostaziei și a schimburilor moleculare ale acestuia.

Scanned with OKEN Scanner

1) **Rolurile biomecanice** se pot clasifica astfel :

a. *Rolul de asigurare şi menţinere*, împreună cu structurile semirigide ale meningelui, a formei structurilor anatomice de consistenţă semifluidă ale SNC.

b. *Rolul de apărare* a formaţiilor nervoase de efectul nociv al solicitărilor mecanice, şocuri etc. care nu depăşesc o anumită intensitate.

c. *Efectul antigravitaţional* al pernei lichide pe care pluteşte (sau în care este scufundată) masa encefalică şi care ar avea drept rezultat o diminuare a efectului nociv al acceleraţiilor de intensitate şi cu puncte de aplicare variate pe care le oferă activitatea zilnică. Se afirmă astfel, că, datorită faptului că este „scufundat" în LCR, un creier cîntărind 1500 gr ar prezenta in vivo o greutate efectivă de numai 50 gr (*Wyke*, 1969). Acest efect este pe bună dreptate controversat, întrucît, chiar dacă se poate admite că encefalul, dislocînd o anumită cantitate de lichid, conform principiului lui Arhimede, ar pierde o anumită greutate, această cantitate de lichid dislocat este mică, iar pierderea de greutate — neglijabilă.

2) **Rolurile biodinamice** se referă la capacitatea LCR de a servi ca mediu de schimb metabolic. O parte din aceste roluri sînt în realitate o oglindire a activităţii metabolice şi fiziologice a leptomeningelui, ependimului şi plexurilor coroide.

a. *Rolul limfatic* este rolul aparent pe care îl are LCR de a colecta şi elimina surplusul de lichid interstiţial din masa tisulară a SNC. Într-o anumită măsură acest rol se confundă cu rolul encefalului în elaborarea LCR.

b. *Rolul de „canal"* (sink-action) al LCR constă în capacitatea de a asigura eliminarea unor specii moleculare care constituie surplusuri sau „dejecte" metabolice rezultate din activitatea celulelor SNC. Este vorba de unii amino-acizi, acid lactic, cataboliţi ai serotoninei, dopaminei sau ai altor molecule cu rol de mediatori chimici centrali. Aceeaşi activitate se manifestă şi în raport de unele substanţe farmacodinamice sau toxice ajunse accidental la nivelul spaţiilor lichidiene. Rolul plexurilor coroide în realizarea acestei activităţi este esenţial.

Totuşi, lucrări recente atrag atenţia asupra rolului leptomeningelor în eliminarea din spaţiul lichidian a anumitor specii moleculare. Astfel, *O'Tuama* şi *col.* (1975) demonstrează existenţa unui mecanism activ de eliminare a amino-acizilor la nivelul ţesutului leptomeningeu. *Wolfson* şi *col.* (1974) au putut demonstra că majoritatea acidului 5-hidroxiindolacetic, principalul catabolit al serotoninei, este eliminată din LCR la nivelul spaţiului subarahnoidian pericerebral, printr-un mecanism activ, saturabil şi sensibil la acţiunea blocantă a probenecidului.

Scanned with OKEN Scanner

c. *Rolul de realizare şi menţinere a homeostaziei* mediului molecular în care se desfăşoară activitatea SNC. Este probabil rolul cel mai important al LCR, lichid biologic avînd o compoziţie asemănătoare cu a lichidului interstiţial din ţesutul nervos, cu care se află în permanente raporturi de interschimb. Este un rol la care participă în cadrul procesului pe care îl denumim elaborarea LCR, sistemele de barieră ale spaţiilor lichidiene, precum şi înseşi celulele SNC.

d. *Rolul de transport* al unor molecule cu rol hormonal (TRH, LRF) de la nivelul lor de biosinteză, către celula ţintă.

Scanned with OKEN Scanner

CAPITOLUL IV

COMPOZIȚIA LICHIDULUI CEFALO-RAHIDIAN

Avînd drept substrat apa, LCR — care în urmă cu numai cîteva decenii era considerat o simplă soluție salină fiziologică — are o compoziție moleculară de mare complexitate, la care trebuie să adăugăm componenta organizată — celulele.

Deși marea majoritate a moleculelor din LCR își au originea în plasma sanguină, lucrările ultimilor ani au reușit să evidențieze o serie de substanțe care, fie că se găsesc în sînge, fie nu, își au originea în activitatea metabolică sau de biosinteză care se desfășoară la nivelul SNC. Activitatea menită să individualizeze asemenea specii moleculare se află în plină desfășurare și numărul lor este probabil să se amplifice.

În schimb, în LCR lipsesc o serie de substanțe prezente în plasmă, cum ar fi fibrinogenul și protrombina, pigmenții biliari, majoritatea tipurilor de lipide, hormonii estrogeni și androgeni, insulina, HGH etc. Apariția lor în LCR are o certă semnificație patologică.

A. CONSTANTE FIZICE ȘI FIZICO-CHIMICE (Tabelul IV)

Examinarea tabelului IV ne permite să desprindem 2 elemente importante :

LCR este un *mediu relativ hiperosmolar* în raport cu plasma sanguină, gradientul de presiune osmotică LCR/plasmă fiind apreciat la cel puțin 180 mm mercur ;

LCR este un *mediu relativ acid*, hipooxigenat și hipercarbonic în raport cu plasma sanguină. Aceste fapte, la care se adaugă lipsa eritrocitelor și concentrația proteică scăzută, imprimă echilibrului

Scanned with OKEN Scanner

Tabelul IV

Constante fizice şi fizico-chimice ale LCR uman

Greutate specifică	1,003—1,009
Densitate (37°)	1,001
Punct de congelare	—0,58°C
Gradient de presiune osmotică LCR/Plasmă	0,25—0,4 Atm
Vîscozitate	1,01—1,06 (vîscozitate Oswald)
	0,725—0,808 (vîscozitate Höppler)
Tensiune superficială	62,1—65, 1 dyn
Constantă stalagmometrică	101—105 picături
Cifra refractometrică	1,33494—1,33510
Conductibilitate electrică	0,01425—0,01549 S cm^{-1}
pH	7,30—7,34
pK (constanta Henderson-Hasselbach)	6,13
pCO_2	44—50 mm Hg
pCO_2	25—40 mm Hg

acido-bazic şi mecanismelor locale de menţinere a acestuia o serie de trăsături proprii, în care rolul acidului lactic şi al bicarbonatului deţin un rol determinant.

pH-ul LCR este mai scăzut ca cel plasmatic, probabil datorită concentraţiei mai ridicate a CO_2 şi a acidului lactic, precum şi a unei concentraţii cu 25% mai scăzute de bicarbonat în raport cu plasma.

Menţinerea pH-ului lichidian este în bună măsură independentă de sistemele tampon din sînge, adeseori variaţiile de pH ale LCR fiind opuse celor observate în plasmă.

Sistemele tampon ale LCR sînt mult reduse în raport cu cele plasmatice, ele limitîndu-se la sistemul acid carbonic/bicarbonat. Totuşi, eficienţa acestui unic sistem este sporită datorită intervenţiei unor factori locali.

Intervenţia anhidrazei carbonice şi a pompei de sodiu de la nivelul plexurilor coroide permite o continuă reîmprospătare a bicarbonatului lichidian, la nivele cantitative strict adecvate presiunii parţiale a bioxidului de carbon din LCR. CO_2 pătrunde foarte uşor în celula plexulară şi anhidraza carbonică catalizează transformarea sa în bicarbonat, eliminat în LCR prin activitatea pompei de sodiu.

Libera comunicare cu spaţiul metabolic al ţesutului nervos face ca pH-ul lichidian să fie în largă măsură dependent de activitatea metabolică a celulei nervoase, furnizoare a 2 metaboliţi acizi esenţiali — bioxidul de carbon şi acidul lactic.

Deşi, datorită difuzibilităţii bioxidului de carbon, concentraţia sanguină şi lichidiană a acestui metabolit tinde să se echilibreze rapid, totuşi, datorită continuei sale elaborări în cursul activităţii metabolice a ţesutului nervos, există întotdeauna un plus de pCO_2 la nivelul LCR.

Scanned with OKEN Scanner

Acidul lactic (sau mai exact lactatul) din LCR reprezintă un alt metabolit a cărui concentrație este direct dependentă de activitatea metabolică a SNC și independentă de concentrația sa în sînge. Deși *Nemoto* și *Severinghaus* (cit. de *Weyne* și *Leusen*, 1975) au demonstrat existența la nivelul barierei hemato-encefalice a unui mecanism de transport stereo-specific pentru lactat, eficiența lui este redusă și în general modificări chiar foarte importante ale lactacidemiei nu au nici un efect asupra concentrației lactatului în LCR. S-a demonstrat că circa 10—15% din glucoza consumată la nivelul SNC nu este complet metabolizată ci este convertită în acid lactic. Această conversiune este mult crescută în condiții de hipoxie cerebrală (indiferent cauza) și — lucru important pentru subiectul de față — ori de cîte ori se produce la nivelul SNC (și implicit la nivelul LCR) o stare de hipocarbie. Scăderea pCO_2 din LCR este urmată de o creștere cu caracter compensator a lactatului, care tinde să mențină nemodificat pH-ul din lichidul extracelular cerebral de care depinde volumul debitului sanguin al SNC. E probabil ca hipersinteza de lactat observată în hipocarbia cerebrală să fie o consecință a unei hipoxii provocate de vasoconstricția consecutivă creșterii pH-ului tisular.

Creșterea concentrației de lactat se coroborează inițial stoechiometric cu scăderea concentrației de bicarbonat. Dacă hiperlactacidorahia se prelungește (de exemplu leziuni anoxice importante) se constată o treptată revenire a concentrațiilor bicarbonatului, iar revenirea pH-ului se realizează pe seama scăderii concentrației de cloruri.

Așa cum am arătat, pH-ul LCR prezintă variații diferite de cele ale pH-ului plasmatic în stările de acidoză și alcaloză.

În acidoza (sau alcaloza) respiratorie cronică, pH-ul plasmatic rămîne nemodificat datorită intervenției sistemelor tampon din sînge. În LCR, valoarea cantitativă a sistemelor tampon fiind redusă, cu toate efectele compensatorii ale jocului pCO_2, bicarbonatului și lactatului, se produc modificări de pH.

În acidozele sau alcalozele metabolice, se produc modificări ale concentrației plasmatice de bicarbonat, care nu se transmit la nivelul LCR (datorită mecanismelor locale de refacere a bicarbonatului) precum și modificări compensatorii de sens invers ale pCO_2. Acestea se transmit însă la nivelul LCR și asistăm la modificări ale pH-ului lichidian de sens invers modificărilor de pH plasmatic. Ulterior, bicarbonatul și acidul lactic au tendința de a normaliza pH-ul lichidian. Adeseori în acidozele sau alcalozele metabolice cronice, cu modificări ale pH-ului sanguin, pH-ul LCR este în limite normale. Factorul crucial al stabilității pH-ului lichidian este lipsa de dependență a bicarbonatului din LCR de concentrația bicarbonatului plasmatic.

Scanned with OKEN Scanner

Tabelul V

Concentraţia unor substanţe în LCR lombar uman

Sodiu 140—150 mEq/l
Potasiu 2,8—3,2 mEq/l
Calciu 2,2—2,6 mEq/l
Magneziu 2—2,5 mEq/l
Sulf total 47—62 mg%
Fier 22—40 μg%
1— 2 μg% (Kjellin)
Bor 0,01 μg/ml
Cupru 14—24 μg%
Zinc 24 μg%
Rubidiu 6 μg%
Aluminiu 21 μg%
Siliciu 21 μg%
Glucoză 0,50—0,70 g‰
Acid piruvic 0,05—1 mEq/l
Acid lactic 1,55—2,2 mEq/l
Acid succinic 0,3—0,4 mg%
Ac. oxalacetic 0,08—0,11 mg%
Ac. α-cetoglutaric 0,03—0,29 mg%
Ac. citric 0,04—0,05 mg%
5 — HIAA 25—40 ng/ml
HVA 20—50 ng/ml
MHPG 10—30 ng/ml
Acid ascorbic 0,3—2 mg%
Vitamina B_1 0,2—2,5 μg%
Acid nicotinic 10—50 μg%
Amino-acizi totali (azot aminic) 1,6—2,7 mg%
Amino-acizi totali 7—22 mg%

Clor 116—130 mEq/l
Bicarbonat 20,5—24 mEq/l
Fosfor anorganic 1—1,8 mEq/l
Fosfor total 1,35—28 mg%
Brom 0,22 mg%
Iod urme
Crom urme
Mangan urme
Stronţiu urme
Staniu urme
Bariu urme
Plumb 14—38 μg%
Amoniac 0—0,1 mg%
Uree 10—40 mg%
Acid uric 0,3—2 mg%
Creatinină 1,2 mg%
Lipide totale 1,25 mg%
Fosfolipide totale 15,6±3,5 μg%
Sfingolipide 4±1 μg%
* Colesterol 0,05—0,5 mg% (1/2 esterificat)
Grăsimi neutre 0,42 mg%
Acizi graşi totali 1—5 mg%

Folat 20—45 ng/ml
Cobalamine 10—20 pg/ml
Proteine totale 0,15—0,50 g‰
Norepinefrină 0,26±0,11 μg%

---

* Fosfatidil colină 10,8±2,2 μg%
Fosfatil etanolamină 0,9±0,7 μg%

Datele sînt reproduse după *Davson* (1969); *Gooddy* şi *col.* (1974, 1975); *Grinker, Bucy* şi *Sahs* (1960); *Grundig* (1966); *Kjellin* (1967); *Maira* şi *col.* (1975); *Meyer* şi *col.* (1973); *Pedersen* (1974); *Posner* şi *Plum* (1967); *Schaltenbrand* şi *Wolff* (1959); *Wolfson* şi *col.* (1974); *Wyke* (1969); *Zupping* (1970).

B. COMPONENŢA BIOCHIMICĂ A LCR (Tabelul V)

LCR este o soluţie diluată conţinînd electroliţi şi neelectroliţi într-o concentraţie de circa 1%. În general, LCR nu conţine molecule de talie foarte mare, limita superioară a greutăţii moleculare a substan-

Scanned with OKEN Scanner

ţelor prezente la omul sănătos nedepăşind 200 000 decît în unele cazuri speciale.

Apa constituie 99% (sau peste, în cazul LCR ventricular) din masa LCR.

Substanţele solide, aflate în LCR în stare de soluţie adevărată sau coloidală, se găsesc în marea lor majoritate sub formă ionizată. Proveniența lor este în general sanguină, fie directă, fie indirectă, prin intermediul lichidului extracelular al SNC. Trebuie să subliniem în acest sens faptul că echilibrarea concentraţiilor substanţelor din LCR se realizează de cîteva ori mai rapid în raport cu concentraţiile acestor substanţe în lichidul interstiţial al SNC, decît cu concentraţiile lor sanguine.

În imensa majoritate a cazurilor concentraţiile substanţelor din LCR sînt (uneori notabil) mai scăzute decît cele sanguine. Excepţiile de la această regulă sînt puţine, dar importante, anume sodiul, clorul, magneziul, lactatul, acidul ascorbic şi folatul. Pînă în prezent nu deţinem o explicaţie satisfăcătoare a concentraţiilor lichidiene superioare celor plasmatice decît în cazul sodiului (secreţie activă la nivelul plexurilor coroide) a clorului (echilibrul Donnan) şi a lactatului (originea metabolică la nivelul SNC).

Unele substanţe prezintă concentraţii variate în LCR prelevat de la nivele diferite ale spaţiilor lichidiene; altele prezintă aceeaşi concentraţie în întreaga masă lichidiană. Diferenţele topografice de concentraţie se datoresc fie unei pătrunderi localizate a unei anumite substanţe (de exemplu secreţia coroidiană, existenţa sinapselor dopaminergice numai la nivelul encefalului—pentru cazul HVA etc.), eliminării localizate a altora (de exemplu eliminarea mai rapidă a fosfatului mineral din LCR de către glia paraventriculară), precum şi circulaţiei relativ lente, aproape stagnante a LCR în spaţiul subarahnoidian spinal.

Substanţele minerale formează cea mai mare parte a substanţelor dizolvate în LCR. Concentraţiile lor, cu excepţia calciului, sînt sensibil diferite de cele ale unui dializat plasmatic şi în bună măsură independente de concentraţiile lor în plasmă. Cel mai dependent de plasmă este ionul clorur care difuzează relativ rapid şi uniform prin epiteliile ce delimitează spaţiile lichidiene.

Substanţele organice ajung în LCR fie prin difuziune simplă, în general limitată (cu excepţia ureei) şi desfăşurîndu-se la parametri cantitativi de valoare redusă, fie prin mijlocirea unor mecanisme de transfer activ cu substrat enzimatic.

Glucoza prezintă în LCR o concentraţie aproape uniformă (cu excepţia ventriculilor, unde concentraţia este cu circa 10% mai mare

Scanned with OKEN Scanner

decît în spațiul subarahnoidian), reprezentînd 55—75% din valoarea glicemiei. Glicorahia urmează îndeaproape variațiile glicemiei, raportul glicorahie/glicemie = 0,55—0,75 menținîndu-se în condiții atît de hiper- cît și de hipoglicemie.

Trecerea glucozei în LCR se realizează atît la nivelul plexurilor coroide, cît și al barierei hemato-encefalice și este mediată de un mecanism de transport comun pentru monozaharide, sensibil la insulină și HGH și facilitat de citidină și uridină.

Menținerea raportului de concentrație LCR/sînge chiar în condițiile unor variații deosebit de ample ale glicemiei a primit explicații diferite. *Davson* (1969) consideră că trebuie admisă existența unui mecanism de retroresorbție a glucozei la nivelul plexurilor coroide. Alți autori consideră că minusul de glucoză existent în LCR reprezintă consumul plexurilor coroide, țesut la care s-a dovedit existența unui catabolism oxidativ al glucozei deosebit de activ. În ceea ce privește consumul ce poate fi atribuit țesutului nervos, el se exprimă în micul gradient de concentrație ventriculo-subarahnoidian.

Acidul lactic, așa cum am arătat, își are originea mai ales în activitatea metabolică a celulelor SNC. Așa cum au arătat numeroase studii clinice și de laborator (de ex. *King* și *col.*, 1974; *Zupping*, 1970, 1972; *Irwin*, 1972; *Lamisse* și *col.*, 1972 etc.) concentrația lactatului în LCR crește necorelat cu lactacidemia într-o mare varietate de maladii ale SNC (traumatisme cranio-cerebrale, tumori, meningite și meningoencefalite de etiologie variată) concentrația lichidiană a acidului lactic dovedindu-se a se corela semnificativ cu întinderea și gravitatea leziunilor sistemului nervos.

Catabolitii proteinelor și nucleoproteinelor — ureea, acidul uric și creatinina pătrund în LCR, probabil prin difuziune liberă, mai ales la nivelul plexurilor coroide. Viteza de difuziune este însă diferită, mai rapidă pentru creatinină, care realizează în LCR concentrații similare celor plasmatice, mai lentă pentru uree (concentrație lichidiană egală cu 65—70% din cea sanguină) și foarte lentă pentru acidul uric, a cărui concentrație în LCR nu depășește 1/5 din valoarea uricemiei.

Valoarea inegală a raporturilor de concentrație LCR/sînge se mai explică și prin viteza inegală a eliminării acestor substanțe din spațiile lichidiene (acid uric > uree > creatinină) proces care se desfășoară atît la nivelul ventriculilor, cît și la nivelul spațiului subarahnoidian.

Scanned with OKEN Scanner

Structurile moleculare cu rol de mediator chimic, aparţinînd fie grupului monoaminelor, fie celui al nucleotizilor ciclici precum şi metaboliţii lor, au făcut obiectul unor studii intense în ultimii 5—8 ani. Variaţia concentraţiilor din LCR a acestor molecule esenţiale pentru transmisia sinaptică şi deci pentru desfăşurarea activităţii SNC în condiţii fiziologice şi patologice specifice a fost aprofundat studiată mai ales după ce a devenit certă dependenţa absolută a modificărilor observate în LCR de cele existente la nivelul structurilor nervoase adiacente spaţiilor lichidiene. S-a dovedit că SNC reprezintă unica sursă pentru mediatorii (sau metaboliţii acestora) decelaţi în LCR, iar concentraţiile lor lichidiene sînt practic neinfluenţate de cele plasmatice, chiar în bolile caracterizate printr-o profundă dereglare a barierei hemato-encefalice şi hemato-lichidiene.

1. Monoaminele şi metaboliţii lor

Au fost decelate în LCR şi intensiv studiate norepinefrina (NE) şi principalul ei metabolit la om — 3 metoxi-4 hidroxifenil-glicolul (MHPG), acidul 5-hidroxiindolacetic (5-HIAA), metabolit al serotoninei, precum şi acidul homovanilic (HVA), metabolit al dopaminei.

Nu s-a decelat în LCR adrenalină (*Meyer* şi col., 1973). Stimularea intensă şi prelungită a formaţiunilor nervoase paraventriculare determină apariţia în LCR, în mod tranzitor a unor mici cantităţi de acetilcolină, dopamină şi serotonină (*Vogt*, 1975). În mod obişnuit însă, LCR nu conţine mediatorii chimici ca atare, ci numai metaboliţii lor, al căror nivel reflectă intensitatea activităţii neuronale.

Astfel *Griaudze* şi *Radulovacki* (1976) constată creşteri de 60—80% ale concentraţiei 5-HIAA şi HVA în LCR cisternal la pisică consecutiv unui stress prelungit. *Vecht* şi *col.* (1975) constată la traumatizaţii craniocerebrali, o scădere a concentraţiei HVA în LCR lombar, a cărei intensitate e paralelă cu gravitatea leziunilor SNC şi cu profunzimea comei. HVA şi 5-HIAA sînt semnificativ scăzuţi la bolnavii cu maladia lui Parkinson, maladia Jakob-Creutzfeld şi demenţa senilă (*Bakke* şi *col.*, 1974).

Desigur că reflectarea activităţii neuronale în variaţia concentraţiilor metaboliţilor mediatorilor chimici din LCR nu este totdeauna foarte demonstrativă. Acest fapt se datoreşte împrejurării că LCR reprezintă numai o cale secundară de eliminare a metaboliţilor rezultaţi din activitatea SNC. Numai 10% din 5-HIAA produs în SNC ia calea spaţiilor lichidiene ; restul este absorbit direct în sînge la nivelul capilarelor ţesutului nervos (*Meek* şi *Neff*, 1973).

Scanned with OKEN Scanner

Tabelul VI

Principalii parametri ai ciclului biologic al monoaminelor şi metaboliţilor lor la nivelul LCR

	Norpinefrina	MHPG	5-HIAA	HVA
1. Concentraţia (ng/ml) — LCR lombar — LCR ventricular — Raport vent./lb	0,26±0,11	10—30 10—30 1	25—40 60—150 3	20—50 150—275 6
2. Sursa	Întreg. SNC conc. mx în hipotalamus şi trunchi cerebral	Sinapse noradrenergice situate în întreg. SNC	Sinapse triptaminergice cerebrale 60 % spinale 40 %	Nucl. caudat Form. nervoase paraventriculare
3. Mecanism de clearence — flux de masă — difuziune pasivă — eliminare activă — loc. în pl. coroide — loc. extra ventric. — captare în ţesut nervos	 ? ? ? ? preponderent	 30 % 70 % 0	 20 % neglijabil 80 % 30 % 50 %	 ? neglijabil 100 % preponderent, neglijabil

Notă. Colaţionat după datele cuprinse în următoarele lucrări : *Bakke* şi *col.* (1974), *Banki* (1977), *Curzon* şi *col.* (1976), *Gordon* şi *col.* (1975), *Maira* şi *col.* (1975), *Meyer* şi *col.* (1973), *Post* şi *col.* (1973), *Vecht* şi *col.* (1975), *Vogt* (1975), *Wolfson* şi *col.* (1974), *Wolfson* şi *Escriva* (1976), *Young* şi *col.* (1975), *Young* şi *col.* (1976), *Ziegler* şi *col.* (1977).

Scanned with OKEN Scanner

În tabelul VI sînt redaţi principalii parametri care caracterizează ciclul biologic al metaboliţilor mediatorilor chimici la nivelul SNC. Din examinarea lui rezultă importanţa pe care o are pentru concentraţia moleculei în cauză într-un anumit sector al spaţiilor lichidiene, existenţa în zonă a neuronilor care să producă şi să utilizeze mediatorul chimic precursor, precum şi mecanismul de eliminare a metabolitului.

Astfel, HVA este produs aproape în totalitate la nivelul nucleului caudat, pătrunde în LCR la nivelul ventriculilor şi este eliminat printr-un mecanism activ energodependent, saturabil şi sensibil la probenecid, în special la nivelul ventriculului IV (*Vogt*, 1975). Ca urmare, se constată existenţa unui gradient ventriculospinal impresionant (*Maira* şi *col.*, 1975 ; *Gordon* şi *col.*, 1975), iar bolile în care este tulburată circulaţia spinală a LCR — hidrocefalia cu presiune normală şi inversiune de flux lichidian (*Maira* şi *col.*, 1975), blocajul spinal (*Post* şi *col.*, 1973) — se însoţesc de o scădere masivă a concentraţiei HVA în LCR lombar.

5-HIAA este produs în proporţie de 60% la nivel endocranian şi 40% la nivel spinal (*Vogt*, 1975). Eliminarea lui se realizează parţial prin fluxul de masă, în parte printr-un mecanism activ sensibil la probenecid, dar se pare că acesta nu se localizează decît într-o proporţie relativ redusă endoventricular, majoritatea metabolitului eliminîndu-se în special la nivelul spaţiului subarahnoidian pericerebral, prin transfer în capilarele superficiale ale cortexului cerebral (*Wolfson* şi *col.*, 1974 ; *Wolfson* şi *Escriva*, 1976). Acest fapt explică creşterea concentraţiei 5-HIAA în LCR ventricular la copii cu hidrocefalie (*Andersson* şi *Roos*, 1969).

Există şi în cazul 5-HIAA un gradient de concentraţie ventriculospinal, dar valoarea lui este mult mai redusă ca în cazul HVA. Tulburările de circulaţie ale LCR la nivel spinal nu influenţează concentraţia metabolitului în LCR lombar, deşi *Curzon* şi *col.* (1971) au comunicat un caz de bloc spinal la care se constata o scădere accentuată a 5-HIAA în LCR lombar.

MHPG pare să fie elaborat în cantităţi asemănătoare la nivelul întregului SNC, iar la om eliminarea lui se produce mai ales prin difuziune directă pasivă. De aceea, concentraţia acestui metabolit este identică în toate sectoarele spaţiilor lichidiene (*Wolfson* şi *Escriva*, 1976). Transsecţiunea medulară, care determină o scădere pînă la zero a concentraţiilor medulare de MHPG sub nivelul secţiunii, determină o scădere a concentraţiei metabolitului în LCR lombar (*Post* şi *col.*, 1973).

S-au observat modificări ale concentraţiilor mediatorilor chimici, sau cataboliţilor lor din LCR, în anumite maladii.

Scanned with OKEN Scanner

Astfel, se constată creşteri importante ale NE în accidentele vasculare ischemice (*Ziegler* şi *col.*, 1977), dar numai la bolnavii hipertensivi (*Meyer* şi *col.*, 1973). Valori extreme s-au observat la bolnavii hipertensivi cu hemoragie cerebrală.

În toate cazurile de meningită acută bacteriană şi virală, precum şi în 50% din cazurile de encefalită se constată o creştere a HVA în LCR lombar. Concentraţia revine la valori normale paralel cu instalarea procesului de vindecare (*Bakke* şi *col.*, 1974).

Vecht şi *col.* (1975) consemnează scăderi ale concentraţiei 5-HIAA şi HVA în LCR lombar la bolnavii cu mutism akinetic. Concomitent ei pun în evidenţă o scădere a răspunsului (prin creşterea masivă a concentraţiei) la probenecid la traumatizaţii cranio-cerebrali.

În sfîrşit, s-au descris o serie de modificări foarte interesante la psihopaţi. *Banki* (1977) confirmă exactitatea unor observaţii mai vechi ale lui *Bowers* (1972) şi *Van Praag* şi *Korf* (1975), care constată scăderi ale concentraţiei 5-HIAA în LCR lombar în stările maniaco-depresive, independente de modul de manifestare clinică, precum şi scăderi ale HVA la bolnavii cu stări depresive şi creşteri ale concentraţiei metabolitului în timpul episoadelor maniacale, deci corelat cu nivelul de activitate psihomotorie.

2. Nucleotizii ciclici

Se găsesc în LCR în concentraţii de ordinul picomolilor/ml. Deocamdată este dificil să schiţăm un tablou „normal" al acestor molecule, întrucît cifrele indicate de diferiţi autori (*Trabucchi* şi *col.*, 1977; *Heykinnen* şi *col.*, 1974; *Robinson* şi *col.*, 1970; *Cramer* şi *col.*, 1973; *Fleischer* şi *col.*, 1977; *Wood* şi *col.*, 1977) variază în limite foarte largi. Se pot desprinde totuşi unele concluzii, chiar dacă metoda ideală de determinare a nucleotizilor ciclici nu a fost încă elaborată:

a. Concentraţia AMPc este de cîteva zeci de ori mai ridicată ca cea a GMPc, poate ca urmare a activităţii de 2—3 ori mai ridicate a GMPc fosfodiesterazei ca a AMPc fosfodiesterazei lichidiene (*Hidaka* şi *col.*, 1975).

b. Concentraţia nucleotizilor ciclici din LCR nu se corelează cu eliminarea urinară, sau cu nivelul lor plasmatic, ci mai curînd cu activitatea neuronală.

c. Probenecidul creşte concentraţia AMPc din LCR de cca. 2,5 ori (*Cramer* şi *col.*, 1973).

d. Administrarea de levo-DOPA şi de inhibitori ai biosintezei de catecolamine scad concentraţia AMPc în LCR.

Scanned with OKEN Scanner

e. Există unele modificări ale concentrației nucleotizilor ciclici din LCR observate în stări patologice ale SNC. Astfel, *Fleischer* și *col.* (1977) constată o scădere dramatică a AMPc la traumatizații cranio-cerebrali în stare de comă, care se corelează semnificativ cu profunzimea acesteia. *Welch* și *col.* (1975) constată creșteri ale concentrației AMPc la bolnavi cu tromboză a vaselor cerebrale, iar *Myllylla* și *col.* (1975) găsesc creșteri importante la 2—3 zile după un atac epileptic.

Pe de altă parte *Rudman* și *col.* (1976) constată o corelație directă între nivelul GMPc în LCR și cel al presiunii intracraniene la copii cu encefalopatii grave.

AMINOACIZII

Deși literatura consacrată aminoacizilor lichidieni este deosebit de bogată, iar lucrările, în ciuda dificultăților metodologice, din ce în ce mai numeroase, datele concrete pe care le putem considera ca fiind definitiv stabilite, nesupuse unei probabile reviziuni într-un viitor mai mult sau mai puțin apropiat, sînt decepționant de puține. De aceea schițarea unui tablou coerent al aminoacidorahiei reprezintă o sarcină deosebit de dificilă și în orice caz foarte riscată.

LCR pare să conțină la individul normal majoritatea aminoacizilor prezenți în plasmă și în țesutul nervos. Pare sigură lipsa 1- și 3-metil histidinei precum și a cisteinei dintre aminoacizii plasmatici, iar dintre compușii aminați prezenți în țesutul nervos, cistationina, histamina și glutationul oxidat și redus. Este deosebit de controversată prezența GABA (*Perry* și *Hansen*, 1976). Cercetările ultimilor 2—3 ani tind să impună părerea că GABA e prezentă în LCR la concentrații de ordinul zecimilor de nanomoli/ml. (*Wood* și *col.*, 1977; *Enna* și *col.*, 1977). Concentrații foarte reduse mai prezintă acidul aspartic, cistina și prolina.

În general, concentrația amino-acizilor din LCR este de 4—16 ori mai scăzută ca cea plasmatică. (*Tabelul VII*). Fac excepție:

— Glutamina, care prezintă în LCR concentrații egale și uneori superioare celor plasmatice.

— Fosfoetanolamina care prezintă în LCR concentrații de 2—2,5 ori mai mari ca în plasmă.

— Etanolamina, homocarnozina și gamma-amino-butiril-lizina sînt prezente în LCR și lipsesc în plasmă.

Scanned with OKEN Scanner

Tabelul VII

Concentrația aminoacizilor în LCR lombar

Denumirea amino-acidului	*Monaco* și *col.* (1975) om µMol/l	*Perry* și *col.* (1975) om µMol/l	*Franklin* și *col.* (1975) LCR lombar șobolan µMol/l	*Perry* și *Jones* (1961) om mg/100 ml	*Walker* și *col.* cit. de *Davson* (1967) om mg/100 ml	*Torre* și *col.* cit. de *Davson* (1967) om mg/100 ml	Raport plasma/LCR (*Perry* și *col.* — 1975 a)
0	1	2	3	4	5	6	7
Taurina	5,1±0,5	6,6±1,7	4,2±4,8	0,07			8,5
Treonina	24,7±4,4	31,4±8,3		0,57	0,13		4,6
Serina	24,6±6,1	26,8±6,0	80 ±8	0,53	0,16		4
Acid aspartic	Abs	0,3±0,3		0,04	0,04		6,7
Asparagina	4,0±0,6	8,5±2,5		0,30			6,8
Acid glutamic	45,4±8,1	1,8±0,7		0,11	0,06	1,04	12,2
G A B A	1,4±0,3	0		0			
Ac. amino-n-butiric		3,7±2,0					5,9
γ-amino-butiril-lizina		0,1±0,2					0 în plasmă
Glutamina	51 ±33,4	602,1±118,6	780 ±82	3,25	0,71		1
Prolina	urme	abs.		0,01			—
Glicocol	3,5±0,9	6,4±1,7	15 ±1,5	0,11	0,10	0,11	34,2
Alanina	24,7±5,7	30 ±6,5	47 ±4,6	0,29	0,11	0,08	11,8
Citrulina	1 +0,2	2,1+0,8		urme			15,7
Ornitina	6,4+1,0	5,5+1,9		0,5			9,8
Arginina	24,4+4	19,7+4,3	46 +7	0,17		0,08	4,3
Lizina	26,2+5,4	27,5+5,1	87+9	0,25			6,8
ε-N-metil-lizina		1,5+2,0					7,1
Valina	13,2+3,9	18,1+4,7		0,17	0,07	0,14	12,7
Metionina	1,7+0,3	3 +0,9		0,04			7,4
Cistina		0,1+0,2				0,21	—
Leucina	12,3+0,2	12,9+3,5		0,13	0,14	0,11	8,9
Izoleucina	3,9+0,8	4,8+1,5		0,06			12,3
Tirozina	5,5+1,4	8,0+2,1		0,12	0,08	0,11	6,5
Fenil-alanina	5,3+1,5	8,7+3,5		0,15	0,21	0,09	5,8
Triptofan	6,2+1,6	1 +0,7		0,03		0,26	39
Histidina	17,5+4,1	12,7+2,7		0,20		0,22	7,1
1-metil-histidina	abs.	abs.					
3-metil-histidina	abs.	abs.					
fosfo-etanolamina		4,9+1,6					0,4

Scanned with OKEN Scanner

— Cistina şi prolina (care adeseori lipsesc din LCR normal) se găsesc în plasmă în concentraţii mult superioare celor lichidiene. Concentraţia plasmatică a triptofanului e de 40 de ori, iar cea a glicocolului de cca. 35 ori mai mare ca cea din LCR lombar.

Concentraţia aminoacizilor în LCR este un parametru care recunoaşte un determinism complex, încă incomplet descifrat, la care participă :

— concentraţia aminoacizilor în plasmă ;

— concentraţia aminoacizilor în spaţiul extracelular al ţesutului nervos. În SNC există o puternică biosinteză de acid aspartic, acid glutamic, glutamină, alanină şi GABA ;

— mecanismele de transport activ şi pasiv al aminoacizilor din plasmă în LCR, la nivel predominent coroidian ;

— mecanismele de transport ale aminoacizilor din celulele SNC în spaţiul extracelular ;

— mecanismele active de transport ale aminoacizilor din LCR în sînge, care s-a dovedit că funcţionează atît la nivelul epiteliului coroidian, cît şi la nivelul leptomeningelor *(O'Tuama* şi *col.*, 1975). Deşi intensitatea procesului de eliminare a aminoacizilor din LCR în plasmă este de cca. 2,6 ori mai mare la nivelul plexurilor coroide, suprafaţa de cca. 60 de ori mai mare a leptoméningelui indică importanţa fiziologică a sistemului de eliminare a aminoacizilor din LCR care operează la nivel extraventricular. Ambele sisteme s-au dovedit (in vitro) saturabile (deci dependente de prezenţa unei molecule transportoare) şi sensibile la ouabaină şi anoxie (deci dependente de energia furnizată de metabolismul intermediar).

— Nivelul cantitativ al fluxului lichidian de masă.

— Consumul metabolic de aminoacizi de către ţesutul nervos subiacent spaţiilor lichidiene.

Nivelul de concentraţie lichidiană al fiecărui aminoacid recunoaşte un determinism independent, deşi, în unele modele experimentale (ca şi în unele situaţii întîlnite în patologie) s-au observat variaţii de concentraţie convergente, sau divergente, precum şi unele situaţii de intercondiţionare, în funcţie de raporturile şi mecanismele de schimb cu poolul seric şi cel tisular.

Trecerea în ambele direcţii a aminoacizilor prin bariera hemato-encefalică şi hemato-lichidiană se realizează în mod independent, fiecărui aminoacid fiindu-i caracteristice constante şi mecanisme proprii de difuziune şi rezorbţie. Unii aminoacizi pătrund în LCR lent, prin difuziune, în timp ce pentru alţii trecerea barierei hemato-lichidiene prezintă caracterele unui proces activ, mediat de molecule specifice de transport şi aflat sub control metabolic şi enzimatic. Astfel, influxul de glutamină e de 34 ori superior celui al glicinei.

Scanned with OKEN Scanner

Studiile lui *Franklin* și *col.* (1975) tind să demonstreze că ventriculii nu reprezintă probabil unica zonă de pătrundere a aminoacizilor din plasmă în LCR. Astfel, există (la șobolan) un puternic influx de glutamină, serină, arginină și lizină la nivel spinal. Influxul glicinei și alaninei este foarte redus la acest nivel, iar cel al GABA pare a se realiza exclusiv la nivel cerebral (*Enna* și *col.*, 1977).

Sistemele active de eliminare par să contribuie și ele eficient la realizarea concentrațiilor deosebit de scăzute ale unor aminoacizi ca GABA, glicocolul, alanina, sau taurina. Eficiența de 7 ori mai mare a acestui mecanism la nivel spinal decît în compartimentul ventricular în cazul glicinei, reprezintă una din explicațiile nivelelor spinale semnificativ mai reduse decît ale celor ventriculare ale acestui aminoacid (*Dudzinski* și *Cutler*, 1974). O altă explicație dată acestui fapt este consumul glicinei de către țesutul nervos spinal, unde acest aminoacid are un rol bine determinat de modulator negativ al transmisiei sinaptice.

S-au raportat modificări ale tabloului aminoacizilor din LCR în unele stări patologice. Primele lucrări consacrate acestui subiect au consemnat modificări ale concentrațiilor aminoacizilor din LCR în coreea Huntington și maladia lui Parkinson (*Gerstenbrand*, 1966), sindromul Guillain-Barré (*Prosenz*, 1966), scleroza laterală amiotrofică, heredoataxia cerebeloasă, atrofia cerebrală presenilă (*Bruck*, 1966) etc., dar care sînt departe de a fi constante.

Ulterior s-au semnalat și o serie de modificări care, avînd o anumită constanță, pot fi considerate caracteristice.

Astfel, se cunosc variații ale concentrației anumitor aminoacizi, legate de variații ale concentrațiilor lor serice. Este caracteristică creșterea fenilalaninei observată la copiii cu fenilcetonurie, a histidinei în histidinemie, a prolinei în hiperprolinemie, a argininei în argininemie și a lizinei în hiperlizinemie. În hiperglicinemie, glicina este crescută în LCR numai în formele fără cetonurie. *Young* și *col.* (1975) au constatat o creștere semnificativă a triptofanului din LCR la bolnavii cirotici sau în insuficiență hepatică avansată.

Alte modificări ale concentrației aminoacizilor din LCR își găsesc originea în tulburări ale biosintezei sau metabolismului aminoacizilor din SNC.

Astfel *Buryakova* și *Sytinsky* (1975) constată o creștere a concentrației acidului glutamic, glutaminei și GABA în meningitele bacteriene, a cărei intensitate e paralelă cu gravitatea maladiei și reflectă leziunile destructive de la nivelul țesutului nervos. În meningitele virotice, creșterea concentrației lichidiene a acestor aminoacizi e moderată. *Young* și *col.* (1976) constată creșteri importante ale concentrației triptofanului la bolnavii cu tumori cerebrale.

Scanned with OKEN Scanner

Perry şi *col.* (1975 b) descriu o maladie familială cu determinism genetic şi debut tardiv caracterizat prin tulburări psihice, adinamie mergînd pînă la letargie, tulburări de sensibilitate profundă şi parkinsonism, care se întovărăşeşte de o scădere importantă a concentraţiei taurinei în plasmă, LCR şi ţesutul nervos. Maladia reprezintă o consecinţă a blocării lanţului metabolic de biosinteză a taurinei, aminoacid, care, ca şi GABA, pare să îndeplinească un rol de mediator sinaptic negativ la nivelul SNC şi retinei.

Monaco şi *col.* (1975) constată în acropatia mutilantă ulcerativă sporadică — maladie a ganglionilor spinali — o creştere a concentraţiei lichidiene a tuturor aminoacizilor, dintre care cea mai spectaculoasă e cea a glicinei (de 44 de ori), precum şi prezenţa 1- şi 3-metilhistidinei. Este vorba, aparent, de o prăbuşire a mecanismelor care menţin compoziţia de aminoacizi a LCR împotriva gradientului plasmatic.

În sfîrşit, un număr important de lucrări este consacrat GABA, aminoacid al cărui interes rezidă în originea lui exclusiv neurogenă precum şi în funcţia sa specifică de inhibitor sinaptic la nivelul encefalului.

Astfel, *Glaeser* şi *col.* (1975) constată scăderi ale concentraţiei GABA în LCR, paralele cu cele din ţesutul cerebral, la bolnavii de coreea Hungtington, iar *Langer* şi *col.* (1975) constată scăderi semnificative la un lot de bolnavi schizofrenici. Scăderi semnificative ar fi induse prin stimularea electrică cronică a suprafeţei cortexului cerebelos la epileptici (*Wood* şi *col.*, 1977).

Pe de altă parte *Achar* şi *col.* (1976) constată creşteri ale GABA la cca. 2/3 din bolnavii cu accidente vasculare cerebrale, la 1/2 din bolnavii epileptici şi la cazurile de scleroză multiplă care prezintă leziuni medulare. Ei explică creşterile observate la bolnavii care prezintă un anumit grad de anoxie cerebrală printr-o proastă utilizare tisulară sau printr-o funcţionare deficitară a mecanismelor energodependente de eliminare a aminoacidului din LCR.

Întrucît creierul reprezintă principala sursă a GABA din LCR, constatările lui *Enna* şi *col.* (1977) privitoare la concentraţiile scăzute ale aminoacidului în LCR lombar în raport cu cele ventriculare, precum şi la scăderea cu pînă la 80% a concentraţiei GABA din LCR lombar la bolnavii care prezintă un blocaj spinal, ni se par pe deplin logice.

Totuşi, atît timp cît disputele dintre diferitele grupe de lucru privitoare la metodologia determinării GABA în LCR nu se vor fi încheiat, toate datele relative la concentraţiile acestui aminoacid şi la variaţia acestora trebuie privite cu rezerva cuvenită.

Scanned with OKEN Scanner

Proteinele

Deşi în concentraţie de 150—700 ori mai scăzută decît în plasmă, proteinele LCR reprezintă o familie moleculară care, în afară de semnificaţia lor biologică fundamentală, prezintă o deosebită importanţă pentru practica medicală, determinarea lor cantitativă fiind o componentă obligatorie a investigaţiei clinice a LCR.

Limitele superioare ale valorilor normale ale proteinorahiei sînt redate în *tabelul VIII*. Limitele inferioare, situate în jurul cifrei de

Tabelul VIII

Limita superioară a proteinorahiei (mg%)

	Nou născut	Copil	Adult Tînăr	Bătrîn
LCR ventricular	—	20	26	—
LCR cisternal	—	30	36	—
LCR lombar	100	36	50	70

0,10 gr ‰ prezintă o importanţă mai redusă, hipoproteinorahia fiind întîlnită rar şi neavînd o semnificaţie biologică sau clinică bine precizată.

O primă problemă teoretică legată de prezenţa proteinelor în LCR este cea a originii hematogene sau neurogene a acestei clase moleculare.

După decenii de discuţii contradictorii şi lucrări (uneori repetate) care au utilizat un arsenal metodologic din ce în ce mai rafinat, în prezent par să se contureze următoarele concluzii:

1. toate tipurile de proteine ce pot fi decelate în LCR sînt prezente şi în plasmă;

2. marea majoritate a proteinelor din LCR îşi află originea în plasmă;

3. deşi există cert în LCR molecule proteice sintetizate la nivelul leptomeningelui sau al ţesutului nervos, nu a putut fi încă decelată nici o proteină indubitabil „specific cerebrală".

În ceea ce priveşte spectrul speciilor moleculare proteice din LCR, s-a putut demonstra că el este diferit de cel plasmatic, atît în ceea ce priveşte alcătuirea lui calitativă, cît şi în ceea ce priveşte ponderea cantitativă a fiecărei componente. Ca o consecinţă, raportul de concentraţie LCR/plasmă prezintă o valoare diferită pentru fiecare tip de proteină în parte.

Scanned with OKEN Scanner

Tabelul IX

Fracţiunile electroforetice ale LCR lombar uman normal (valori procentuale)

Fracţiunea electroforetică	*Delank* (1965)	*Tourtelotte* (1966)	*Gilland* (1967)	*Kaplan* (1967)	*Ursing* (1965)	*Laterre* (1965)	*Schmidt* (1968)	*Schmidt* (1968) Val. abs. (mg%)
Prealbumina (V)	2,5 (1,2— 6,4)		2,6 (0,1— 5,1)	4,9±1,2	2,4	4,6± 2,3	1,67— 5,27	0,4— 1,26
Albumina	54,8 (53,4—62,6)		69,2 (60,2—78,2)	61,5±5,3	63,8	62,9±10,1	43,09—54,73	10,51—13,14
α_1-globuline	6,0 (4,7— 6,4)		3,7 (2,3— 5,1)	4,5±1,4	5,6	5,9± 2,2	5,27— 8,43	1,26— 2,22
α_2-globuline	8,0 (5,4— 8,4)		5,2 (3,4— 7)	6,7±1,8	5,2	6,5 ±2,2	5,33— 8,13	1,28— 1,95
β-globuline	14,8 (8 —15,8)		8,9 (5,9—11,9)	13,7±3,6 ($\beta+\tau$)	8	10,9± 3,6	8,65—14,45	2,08— 3,47
τ	4,3 (4,2— 6,2)		5,0 (2,0— 8,0)		5,2	4,2± 1,7	5,54—10,54	1,36— 2,53
γ-globuline	8,3 (6,4—14,5)	9,9±2,6	6,0 (4,6— 7,4)	8,8±2,6	10	4,7± 2,7	8,46—16,50	2,04—3,96

Scanned with OKEN Scanner

În general o moleculă proteică are cu atît mai multe şanse de a fi prezentă în LCR la un nivel cantitativ mai apropiat de cel plasmatic, cu cît greutatea ei moleculară este mai redusă. Astfel, β_2 microglobulina (gr. mol. 11 600) prezintă în LCR o concentraţie foarte apropiată de cea plasmatică (1,7 faţă de 1,8 mg $^0/_{00}$), în timp ce majoritatea proteinelor cu o greutate moleculară superioară cifrei de 200.000 lipsesc din spectrul proteic al LCR : fibrinogenul, protrombina, α_2 şi β-lipoproteinele, Ig M etc.

Cele de mai sus ne permit să înţelegem de ce spectrele de distribuţie specifică a proteinelor LCR realizate prin diferite metode de separare (ultracentrifugare, diferite variante ale electroforezei, imunoelectroforeză etc.) prezintă unele deosebiri în raport cu cele caracteristice proteinelor plasmatice.

a. **Traseele electroforetice pe hîrtie de filtru** (electroforeza clasică) ale proteinelor din LCR *(tabel IX)* prezintă (în ciuda unor sensibile variante legate de detaliile tehnice ale metodei utilizate) o serie de deosebiri notabile în raport cu electroforegrama serică *(fig. 10)*. Astfel, se evidenţiază 2 fracţiuni bine individualizate, inexistente în traseele electroforetice serice, din care una situată anodic în raport cu albumina (fracţiunea „prealbuminică" sau „V"), iar cealaltă situată între fracţiunile β şi γ globulinice (fracţiunea τ). Se evidenţiază de asemenea o creştere relativă a ponderii fracţiunii albuminice şi β-globulinice, în detrimentul fracţiunilor α_1, α_2 şi γ.

În timp s-a emis alternativ ipoteza că fie fracţiunea V, fie β, fie τ ar cuprinde proteine specific cerebrale sau locale. Toate aceste ipoteze nu au putut rezista cercetărilor ulterioare. Astfel, s-a putut dovedi că



Fig. 10 — Trasee de separare electroforetică a proteinelor din I. Ser; II. LCR.

Scanned with OKEN Scanner

fracțiunea prealbuminică e formată din 2 proteine de greutate moleculară relativ mică — prealbumina fixatoare de tyroxină (TBPA — thyroxine binding pre-albumin) și proteina fixatoare de vitamină A (RBP — retinol binding protein), ambele prezente în plasmă în concentrații superioare celor din LCR. Fracțiunea τ e formată în special din transferină, hemopexină și fracțiunea C_3 a complementului. În ceea ce privește creșterea β-globulinelor în LCR observată în unele din rarele cazuri de papilom coroid, considerăm că aceasta reprezintă un argument destul de puțin convingător pentru a susține originea acestor globuline în celulele epiteliului coroidian.

Există în schimb unele date care ar dovedi că circa 70% din α_2 globuline ar avea originea în nevrax (*Wyke*, 1969).

b. **Electroforeza în gel de agar** permite și ea evidențierea unor diferențe ale spectrului de distribuție a proteinelor din LCR în raport cu cele serice. Astfel în zona γ traseul electroforetic permite separarea a 5 benzi în LCR (γ_1—γ_5) față de una singură în ser. O serie de metode combinate de analiză aplicate fracțiunilor separate prin electroforeza în gel de agar au permis individualizarea în LCR a unor proteine micromoleculare, denumite βc sau βtrace sau βtr (gr. mol. 31 000) și γc sau γ-trace sau γtr (gr. mol. 10 000). Deși ulterior ele au fost individualizate și în ser, precum și în alte lichide biologice, mulți autori consideră că sediul biosintezei lor se află la nivelul SNC.

Trebuie să menționăm benzile anormale observate în zona γ_4 ale traseelor electroforetice în gel de agar la bolnavii de scleroză multiplă (*Link*, 1967).

c. **Imunoelectroforeza** a permis individualizarea în LCR a unui număr de proteine (variabil în funcție de tehnica utilizată), care s-a dovedit întotdeauna a fi mai redus decît cel al proteinelor plasmatice. Cu ajutorul acestei metode s-a putut dovedi lipsa din LCR normal a β_1 lipoproteinei, IgM, fibrinogenului, a unor proteine ce migrează în zona anodică a arcului de precipitare a γ-globulinelor (probabil IgA), precum și prezența de excepție a α_2-macroglobulinei (*Ursing*, 1965).

Urmărirea prezenței în LCR a proteinelor macromoleculare care în mod normal sînt absente a permis stabilirea unor corelații între proteinorahie și gradul de interesare a barierei hemato-lichidiene într-o serie de afecțiuni ale SNC și meningelor.

În marea majoritate a cazurilor creșterea patologică a proteinorahiei se datorește unei deteriorări a barierei hematolichidiene. În aceste cazuri profilul electroforetic al LCR va fi cu atît mai apropiat de cel al serului cu cît gradul de afectare al barierei va fi mai puternic. Apariția în LCR a tuturor tipurilor de proteine macromoleculare indică o leziune foarte severă, în timp ce prezența fibrinogenului, neîntovă-

Scanned with OKEN Scanner

răşit de β_1-lipoproteine indică o leziune ceva mai puţin severă. O creştere a proteinorahiei neînsoţită de apariţia în LCR a proteinelor macromoleculare indică o afectare mai curînd moderată a barierei hemato-lichidiene.

Prezenţa Ig M (γM globulinelor) are o interpretare mai nuanţată, ea putînd indica fie o deteriorare gravă a funcţiei barierei hemato-lichidiene (dacă se asociază cu o hiperproteinorahie, şi cu prezenţa altor proteine macromoleculare), fie existenţa unei proliferări limfo-plasmocitare intracraniene-plasmocitom intracranian (*Weiner* şi *col.*, 1966; *Weiss* şi *col.*, 1965), limfom malign intracranian, sindrom Bing-Neel, fie numai biosinteza de Ig M de către imunocitele existente în spaţiile lichidiene şi leptomeninge în cursul unei neuroinfecţii (de ex. o meningită sau meningoencefalită virotică în faza postclinică, cu proteinorahie normală).

LCR normal conţine întotdeauna imunoglobuline (Ig), dar numai IgG şi IgA. La individul adult normal, LCR lombar conţine 0,7—5 mg% IgG şi 0—0,6 mg% IgA (*Link* şi *Muller*, 1971), iar la copil numai IgG, în concentraţie de 0,7—1,7 mg% (*Savory* şi *Heintges*, 1973). IgM, IgD şi IgE nu au putut fi evidenţiate în LCR al oamenilor sănătoşi. Raportată la proteinorahia totală, cantitatea de IgG din LCR lombar al adulţilor normali reprezintă 3,5—10,8%, iar cea a IgA 0—1,9%. Unii autori admit ca limită superioară normală a ponderii IgG cifra de 13% (*Tourtelotte*, 1970), sau chiar 14% (*Laffin*, 1970).

La omul sănătos, întreaga cantitate de IgG din LCR provine din plasma sanguină. Ea pătrunde în LCR prin secreţie la nivelul plexurilor coroide (40%) sau prin difuziune din spaţiul extracelular al SNC (60%), într-un ritm de 0,42 μg/minut (*Hochwald* şi *Wallenstein*, 1967). Timpul mediu de viaţă al acestor molecule în spaţiul lichidian este de 17,3 ore (*Lippincott* şi *col.*, 1965), de 4 ori mai scăzut ca în plasmă. Eliminarea IgG se realizează exclusiv prin fluxul de masă al LCR, la nivelul vililor arahnoidieni.

Nivelul lichidian al IgG reflectă fidel nivelul seric al acestei proteine şi orice creştere a IgG sanguine îşi găseşte corespondentul într-o creştere a IgG din LCR. Există însă situaţii în care IgG din LCR creşte necorelat cu modificări serice similare. Acest fenomen este consemnat în maladiile inflamatorii ale SNC şi meningelor, în scleroza multiplă (SM) sau în poliradiculonevrita Guillain-Barré.

Dacă în maladiile care se întovărăşesc de o deteriorare gravă a barierei hemato-encefalice şi hemato-lichidiene se poate presupune că originea cantităţilor crescute de IgG din LCR este tot serică, într-o serie de maladii ca SM, panencefalita sclerozantă subacută (PESS), neuroluesul, tripanosomiaza cerebrală ş.a., argumente de natură

Scanned with OKEN Scanner

foarte variată au impus părerea că o fracțiune foarte importantă a IgG din LCR își are sediul de biosinteză la nivelul SNC și/sau al meningelor. Este foarte revelatoare în acest sens existența la nivelul citat a unor infiltrate limfoide sau limfo-plasmocitare, ale căror celule posedă proprietatea de a elabora Ig. *Cutler* și *col.* (1968) au demonstrat că în PESS doar 12—40% din IgG din LCR este de proveniență serică.

O serie de lucrări au fost consacrate identificării specificității de anticorp a Ig din LCR. Astfel, s-a demonstrat că în PESS există în LCR titruri ridicate de anticorpi antirujeolici și antirubeolici, necorelate cu valoarea titrurilor serice. În SM, s-a comunicat prezența anticorpilor anti-rujeolici în 20—60% din cazuri, și a celor anti-rubeolici în cca. 20% din cazuri (*Salmi* și *col.*, 1974), dar la titruri de cele mai multe ori scăzute (*Salmi* și *col.*, 1972). Semnificația acestor date este foarte controversată. Mult mai interesantă ni se pare evidențierea de către *Kim* și *col.* (1970), în LCR al bolnavilor de SM, a unui factor mielinotoxic dependent de complement.

În encefalite, în general și în encefalita acută necrozantă, în special, au fost în repetate rînduri evidențiată prezența anticorpilor antiherpetici în LCR (*McCallum* și *col.*, 1974). *Cappel* și *col.* (1975) au evidențiat anticorpi antivirali în LCR la 69% din cazurile de encefalită și mielită și în 11% din cazurile de meningită virotică studiate. Ei au evidențiat pentru prima dată în LCR anticorpi contra virusului respirator sincițial (RSV), pe care l-au mai evidențiat anterior într-un caz de mielită ascendentă.

Lipidograma LCR normal este net diferită de cea serică. Se evidențiază o singură bandă de lipoproteine, anume α_1, lipsind α_2 și β-lipoproteinele. Prezența acestor din urmă fracțiuni lipoproteice este totdeauna patologică.

Glucidograma LCR normal este mai puțin net diferențiată de cea serică, întrucît LCR conține la omul sănătos majoritatea glicoproteinelor prezente și în ser: orosomucoidul, proteina C-reactivă etc. Mai mult, ponderea glicoproteinelor în cadrul pool-ului proteic este mai mare în LCR decît în ser. Singura particularitate demnă de relevat este ponderea mai mare a β-glicoproteinelor în raport cu fracțiunea α_2, situație inversă celei caracteristice glucidogramei serice.

LCR conține un număr de enzime, majoritatea prezentînd activități foarte reduse, corespunzător micii lor densități moleculare. Prezintă o activitate mai importantă cele 2 transaminaze (TGO și TGP), izoenzimele lactic-dehidrogenazei (cu un spectru întrucîtva diferit și adeseori independent de cel seric), acet-aldehidoxidaza, 3 tipuri de colinesteraze, malatdehidrogenaza, fosfohexozoizomeraza.

Scanned with OKEN Scanner

Marele număr de lucrări consacrate enzimologiei lichidiene au permis reliefarea următoarelor concluzii :

1. În majoritatea cazurilor nu există nici un paralelism între variaţia activităţii unei anumite enzime în ser şi LCR. În cazul izoenzimelor LDH, preponderentă în LCR e izoenzima 1 (izoenzima 2 în ser). Apariţia unei pleocitoze granulocitare sau carcinomatoase se însoţeşte de o creştere a activităţii izoenzimelor 4 sau 5.

2. Pentru majoritatea enzimelor lichidiene activitatea creşte paralel cu înaintarea în vîrstă.

3. Activitatea enzimelor lichidiene raportată la mol proteină e sensibil superioară în LCR în raport cu serul.

4. Activitatea enzimelor din LCR apare semnificativ crescută într-un mare număr de afecţiuni ale SNC (maladii vasculare, tumori, neuroinfecţii etc.) ca urmare fie a permeabilizării membranelor, a leziunilor unor organite sau a necrobiozei celulelor SNC, fie a invaziei sau proliferării unor celule străine de SNC, fie a afectării barierelor hemato-encefalică sau hemato-lichidiană. Multitudinea situaţiilor care provoacă modificări similare ale enzimorahiei face ca explorarea acesteia să nu aibă o prea mare valoare neuroclinică.

O excepţie de la regula enunţată mai sus pare a fi fosfo-creatin-kinaza (CPK), enzimă prezentă în ser, ţesutul muscular şi ţesutul nervos, dar absentă în LCR. Prezenţa enzimei într-un LCR de aspect normal, sau o activitate enzimatică superioară cifrei de 3,5 U.I./ml într-un LCR sanguinolent, indică o distrugere de substanţă nervoasă, cu atît mai importantă cu cît intensitatea activităţii enzimatice este mai mare. Prezenţa enzimei nu dă însă nici o indicaţie asupra naturii procesului care a provocat leziunile destructive la nivelul ţesutului nervos — traumatism, intervenţie chirurgicală, tumoare, infarct (*Greenblatt*, 1976).

În ceea ce priveşte nivelul de pătrundere a proteinelor în spaţiile lichidiene, nu se cunosc exact prea multe lucruri. În orice caz e probabil ca sectorul ventricular şi în special plexurile coroide să aibă un rol minor, limitat la proteinele de mică greutate moleculară şi la cele din fracţiunea prealbuminică. Se avansează importanţa transferului proteic transcoroidian prin pinocitoză. Evidenţa concentraţiilor proteice existente în LCR cisternal şi lombar pledează pentru importanţa spaţiului subarahnoidian ca loc al pătrunderii proteinelor în LCR

Pare foarte probabil ca o serie de proteine din LCR să aibă originea în celulele SNC. În condiţii fiziologice, spectrul proteinelor neurogene se limitează probabil la fracţiunile β-tr şi γ-tr, la fracţiunea S

Scanned with OKEN Scanner

a lui *Press* (cit. de *Davson*, 1967) și la o parte din enzime. În condiții patologice e foarte probabil ca atît enzimele, cît și imunoglobulinele din LCR să aibă, măcar în parte, o origine locală în celulele țesutului nervos, sau în imunocitele prezente în leptomeninge și LCR.

C. COMPONENȚA CELULARĂ

Deși redusă din punct de vedere cantitativ, componenta celulară a LCR are o deosebită importanță, atît pe plan biologic — celulele prezente în LCR asigurînd în bună măsură apărarea imunologică și neimunologică a spațiilor lichidiene și SNC de agresiunea bacteriană și virală — cît și din punctul de vedere al practicii medicale, dată fiind importanța semiologică a variației cantitative și calitative a acestei componente.

La omul normal densitatea celulară nu depășește decît rareori 5 elemente/mm³ în LCR lombar, 3/mm³ în LCR cisternal și 2/mm³ în LCR ventricular. Orice depășire a cifrei de 10 elemente/mm³, în LCR lombar este sigur patologică. O singură excepție, nou-născutul, la care numărul de elemente depășește de regulă 10 elemente/mm³, putînd atinge chiar și 30 elemente/mm³, fără ca acestui fenomen să i se acorde vreo semnificație patologică.

Din punct de vedere calitativ, LCR poate conține o mare varietate de tipuri celulare, unele putînd fi observate în LCR normal, provenit de la indivizi sănătoși, altele fiind prezente în proba de LCR incidental, ca o urmare a însăși actului de puncție, sau a unei alte manevre efectuate de medic în scop diagnostic (PEG, mielografie, cisternografie izotopică, manometrie etc.); în sfîrșit, o serie de tipuri celulare sînt prezente în LCR ca o consecință directă sau indirectă a evoluției unui proces morbid la nivelul SNC și meningelor.

Tabelul X prezintă principalele tipuri celulare care pot fi prezente în LCR, precum și semnificația clinică a acestei prezențe. Deși tabelul cuprinde numai 7 tipuri celulare de bază, trebuie să subliniem că varietatea morfologică a celulelor care pot fi întîlnite în LCR este foarte mare și uneori se întîlnesc celule a căror încadrare exactă poate pune probleme delicate.

1. **Celulele imunologic competente** — sînt reprezentate de *limfocitul mic* și de tipurile celulare derivate din această celulă sub acțiunea unui stimul antigenic specific (*fig. 11, 12*).

Unii autori preferă desemnarea lor folosind terminologia de „celule rotunde mici", justificînd această preferință prin imposibilitatea de a

Scanned with OKEN Scanner

Tabelul X

Tipuri celulare care pot fi prezente în LCR

Tipul celular	Semnificația		
	Normala	Incidentală sau iatrogenă	Patologică
1. Celule imunocompetente	65—90%	Număr crescut după puncție rahidiană	Număr crescut în meningite limfocitare
a. limfocitul mic T sau B			SM neurolues, insolație etc.
b. Limfoblastul (celulă limfoidă)			Contactul dintre limfocitul mic T sau B cu un antigen (neuroinfecții)
c. Plasmocitul			Activarea limfocitului mic B de către un antigen (neuroinfecții SM)
2. Celule fagocitare mononucleate	10—35%		
a. Cel. monocitare	10—35%	Număr crescut după puncție rahidiană, PEG etc.	
b. Celulă monocitară activată		Puncție rahidiană PEG, mielografie etc.	Traumatisme craniocereb. acc. vasculare cerebrale neuroinfecții, tumori în vecinătatea sp. lichidiene
c. Macrofagul — Eritrofag		Hemoragie rahidiană indusă iatrogen, intervenții neuro-chirurgicale recente	Acc. vasculare cerebrale, traumatisme craniocerebrale recente
— Siderinofag		idem, mai vechi de 3—4 zile	idem, mai vechi de 3—4 zile
— Leucofag			Inflamații acute la nivelul sp. lichid. sau în vecinătate
— Lipofag		Leziuni destructive la nivelul țesutului nervos	Leziuni destructive sau necrotice la niv. țesut nervos
d. Celula gigantă		Aceeași ca a macrofagelor	Aceeași ca a macrofagelor

Scanned with OKEN Scanner

(continuare tabelul X)

Tipul celular	Semnificaţia		
	Normala	Incidentală sau iatrogenă	Patologică
3. Polimorfo-nucleare a. Neutrofile	sub 1 %	Meningite şi meningoencefalite bacteriene iatrogene. După puncţii rahidiene PEG, mielografie, în primele ore (reactiv)	Meningite bacteriene acute, faza iniţială a meningitelor virale, abces cerebral
b. Eozinofile		Substanţă introdusă intrarahidian sau intracranian la care ind. prez. o sensibilizare alergică	Parazitoze ale SNC Reacţii alergice la nivelul SNC
4. Celule ale structurilor care delimitează spaţiile lichidiene (Celule ependimare, coroidiene piale şi arahnoidiene)	extrem de rar	După puncţii rahidiene PEG, cisternografie, ventriculografie	
5. Celule ajunse în LCR datorită manevrei de recoltare (celule cutanate, adipocite, celule cartilaginoase celule din măduva osoasă, celule nevroglice, neuroni)		Puncţie rahidiană normală, sau incorect efectuată, ventriculografie	
6. Celule tumorale			Tumori ale SNC şi meningelor Meningita carcinomatoasă
Celule leucoblastice		Puncţia osului la rahicenteza	Meningită leucemică
7. Eritrocite		Puncţie rahidiană cisternală sau ventriculară, explorarea sp. lichidiene, intervenţii neurochirurgicale	Traumatisme craniocerebrale Accidente vasculare cerebrale Sindroame hemoragice determinate de disfuncţii ale coagulării şi hemostazei.

Scanned with OKEN Scanner

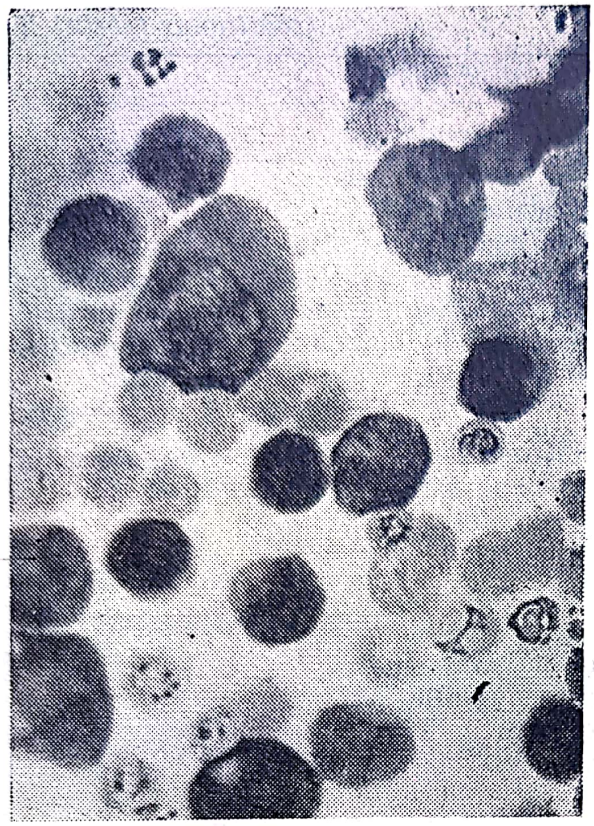

Fig. 11 — Celule din LCR într-un caz de meningită tuberculoasă. Se disting mai multe limfocite mici. În centru un limfocit „transformat" pironinofil. Col. Giemsa, × 1350.

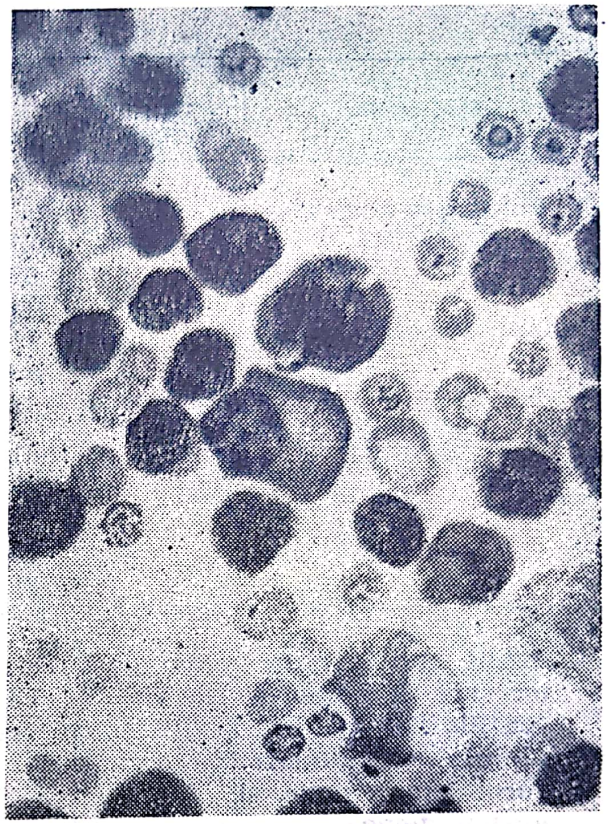

Fig. 12 — Același caz. În centru se distinge un plasmocit și un limfocit „transformat". Col. Giemsa, × 1350.

diferența morfologic limfocitul mic de unele forme de fagocite mononucleare sau de celula coroidiană exfoliată în LCR cu ocazia aerografiei, altfel decît prin tehnici speciale.

Totalitatea limfocitelor mici provine din sîngele periferic, iar sediul apropiat al citogenezei lor îl reprezintă organele limfoide periferice. Originea mai îndepărtată a acestei celule este reprezentată de măduva osoasă și timus pentru limfocitul T, măduva osoasă pentru limfocitul B.

Cercetări recente au căutat să stabilească ponderea seriilor T și B în populația limfocitară din LCR (*Allen* și *col.*, 1975 ; *Levinson* și *col.*, 1976 ; *Moser* și *col.*, 1976). Se pare că la omul normal subpopulațiile T și B prezintă o pondere asemănătoare aceleia din sîngele periferic : 6—28% (16,2±5%) pentru limfocitele B, 50—85% (72,9±2,1%) pentru limfocitele T. *Moser* și *col.* (1976) descriu o creștere a subpopulației T din LCR în meningita listeriană și tuberculoasă și o creștere a subpopulației B în meningita meningococică și pneumococică, precum și o scădere a acestei subpopulații în meningitele virotice.

Scanned with OKEN Scanner

În afară de tipul clasic, limfocitului mic din LCR i s-au descris o serie de variante morfologice caracterizate prin neregularităţi ale conturului celular, vacuolizări citoplasmatice, nucleu lobat etc. şi care au fost denumite „forme de iritaţie", mai ales cînd au fost decelate la bolnavi cu stări inflamatorii ale SNC şi meningelor. *Sayk* (1966) consideră că şi celula endoteliformă din meningita *Mollaret* este tot o formă de iritaţie a limfocitului. Semnificaţia morfofuncţională a acestor variante morfologice „de iritaţie" este greu de susţinut în lumina cunoştinţelor noastre actuale asupra biologiei limfocitului (*Oehmichen*, 1976).

Limfocitul mic reprezintă prin excelenţă celula caracteristică LCR normal, avînd o pondere de 65—90% (unii autori merg chiar pînă la 100%) în conţinutul celular al acestei umori. El reprezintă tipul celular exclusiv sau predominant într-o mare varietate de maladii, de obicei de natură inflamatorie : meningite virotice, meningita bacilară, neuro-lues, scleroză multiplă, arahnoidită, traumatisme cranio-cerebrale fără contuzie, insolaţie, parazitoze ale SNC, tumori intracraniene.

Dacă semnificaţia prezenţei limfocitului mic în LCR este variabilă în funcţie de numărul total de celule, prezenţa formelor celulare rezultate din transformarea sa morfologică sub acţiunea stimulantă a substanţelor sau factorilor biologici cu proprietăţi antigenice — limfocitul transformat blastic (celula limfoidă din nomenclatura lui *Oehnichen*, 1976) şi plasmocitul — are totdeauna o semnificaţie patologică, fiind evocatoare a prezenţei unui antigen (hetero- sau auto-) la nivelul SNC şi meningelor.

Limfocitul transformat blastic (a nu se confunda cu limfocitul patologic din leucemia acută limfocitară) sau limfocitul mare pironinofil, avînd semnificaţia patologică amintită, poate fi întîlnit în meningitele virotice acute, subacute sau cronice, în meningita tuberculoasă sau cu listeria, în faza de reparare a meningitelor bacteriene acute, scleroză multiplă, panencefalită sclerozantă subacută, în sindromul de iritaţie meningee produs de un proces patologic care evoluează în vecinătatea spaţiilor lichidiene (hematom, abces, tumoare).

Provine din transformarea indusă de antigen atît a limfocitului T, cît şi a limfocitului B.

Prezenţa lui se întovărăşeşte foarte adeseori de cea a plasmocitului. Nu rareori prezintă mitoze.

Plasmocitul, celulă cu aspect morfologic caracteristic, este prin excelenţă imunocitul secretant de imunoglobuline, provenind din diferenţierea limfocitului B. Prezenţa lui este revelatoare şi semnificativă pentru existenţa unui proces activ de apărare imunologică la nivellu

Scanned with OKEN Scanner

spațiilor lichidiene și indică cu certitudine originea locală, nehematogenă a unei fracțiuni a imunoglobulinelor din LCR.

Este întîlnit în meningite virotice de etiologie variată (virus gripal, adenovirusuri, ECHO, coxsackie etc.), în neurolues, precum și în scleroza multiplă (în formele cu evoluție acută, întovărășind adesea ori apariția granulocitelor neutrofile). De asemenea poate întovărăși granulocitele eozinofile în maladiile alergice ale SNC. *Greger* și *Wieczorek* (1966) le-au identificat în LCR a 21% din cazurile de tumori cerebrale.

2. **Fagocitele mononucleare** reprezintă categoria celulară din LCR care a dat naștere celor mai multe controverse, celei mai variate terminologii și celei mai bogate literaturi, întrucît prezintă o extremă variantă a caracterelor morfologice legată de participarea acestor celule la procese biologice de o extremă diversitate : apărarea imunologică, apărarea neimunologică, inflamația, procese reparatorii posttraumatice și postinflamatorii, îndepărtarea materialului tisular și citologic distrus, necrozat și fără valoare biologică ș.a.m.d.

Pînă nu demult se considera că această categorie de celule are o dublă origine — sanguină și tisulară. În momentul de față se știe că originea tuturor elementelor din LCR aparținînd sistemului fagocitar mononuclear se află la nivelul măduvei osoase, mezenchimul meningeal reprezentînd numai o etapă (uneori întovărășită de o aparentă fixare tisulară sub formă de pericit sau histiocit) în migrarea monocitului din măduvă în LCR. Chiar dacă monocitul, histiocitul din leptomeninge își păstrează o anumită capacitate proliferativă, imensa majoritate a fagocitelor mononucleare din LCR provine prin diapedeză din sîngele periferic (*Oehmichen* și *Gruninger*, 1974).

Considerăm că singura abordare rațională a clasificării marelui număr de variante morfologice aparținînd acestei clase de celule este reprezentată de criteriul morfo-funcțional care a stat la baza clasificării propusă de *Sörnäs* (1971), care împarte elementele ce aparțin sistemului de fagocite mononucleare în celule monocitoide (sinonime monocitului din sîngele periferic), celule monocitoide activate (corespunzătoare histiocitului) și macrofage. Trebuie să subliniem că între toate aceste tipuri de bază există numeroase forme de trecere care au furnizat un bogat material de studiu citologiștilor clasici. Foarte adeseori o celulă este categorisită celulă monocitară activată sau macrofag numai în funcție de efectuarea sau neefectuarea unei colorații speciale capabile să evidențieze prezența în citoplasmă a unui material fagocitat fin dispers pe care clasica colorație Giemsa nu l-a putut evidenția. Exemplul siderofagului „mascat" în care hemosiderina poate fi evidențiată numai prin reacția histochimică a albastrului de Prusia este deosebit de elocvent în acest sens.

Scanned with OKEN Scanner

Celulele gigante multinucleate (cînd nu au o origine tumorală) reprezintă în genere celule monocitoide activate coalescente și au aceeași semnificație.

a. **Celula monocitoidă** (*fig. 13*) este caracteristică LCR normal, unde reprezintă 10—35% din totalitatea celulelor. În privința prezenței monocitului în LCR normal, autorii mai vechi dădeau cifre sensibil mai scăzute, în genere 0—10%, în timp ce unii autori moderni (de ex. *Schmidt*, 1968; *Oehmichen*, 1976) admit o limită maximă normală ce se apropie de 50%. Credem că în spatele acestor divergențe, care implică autori de mare prestigiu, se află metodologia utilizată pentru realizarea preparatelor citologice pe baza cărora s-au formulat datele de mai sus. Tehnica de centrifugare are tendința de a reduce numărul de fagocite mononucleare, mult mai sensibile la acest procedeu decît limfocitele, în timp ce tehnica sedimentării libere are tendința de a reduce artificial numărul de limfocite, celule care nu aderă de sticlă și sînt împinse în afara preparatului. Desigur că autorii mai vechi, care au utilizat material (eprubete, pipete, seringi etc.) de sticlă, au obținut în preparate mai puține monocite, celule care aderă de sticlă, decît autorii moderni care au putut utiliza instrumentar confecționat din sticlă siliconată sau din material plastic, care nu a reținut aceste celule.

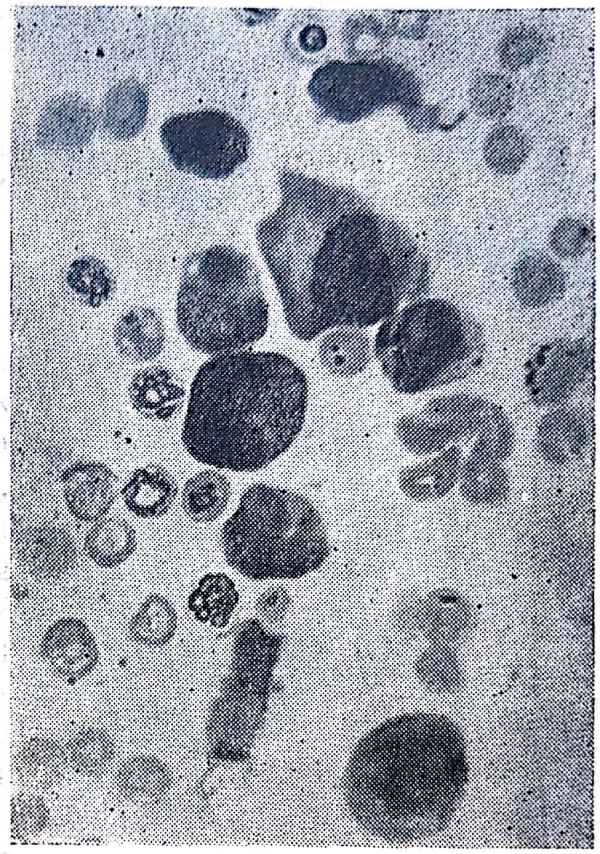

Fig. 13 — Același caz. Se disting mai multe mononucleare. În centru, un limfocit „transformat" pironinofil. Col. Giemsa, × 1350.

Patologic se poate observa o inversare a raportului normal limfocit/monocit, sau o creștere absolută a numărului de monocite, neînsoțite de alte modificări citologice, ca o expresie a unui proces reactiv față de o leziune de altă natură evoluînd în vecinătatea spațiilor lichidiene — contuzie, ischemie, hematom, tumoare. Acesta este unul din modurile de manifestare a ceea ce *Sayk* (1960) a denumit „sindromul de iritație subacută". De cele mai multe ori, însă, creșterea numărului de celule monocitoide nu este izolată, ci se întovărășește de apariția celulelor monocitoide activate, a macrofagelor, a plasmocitelor,

Scanned with OKEN Scanner

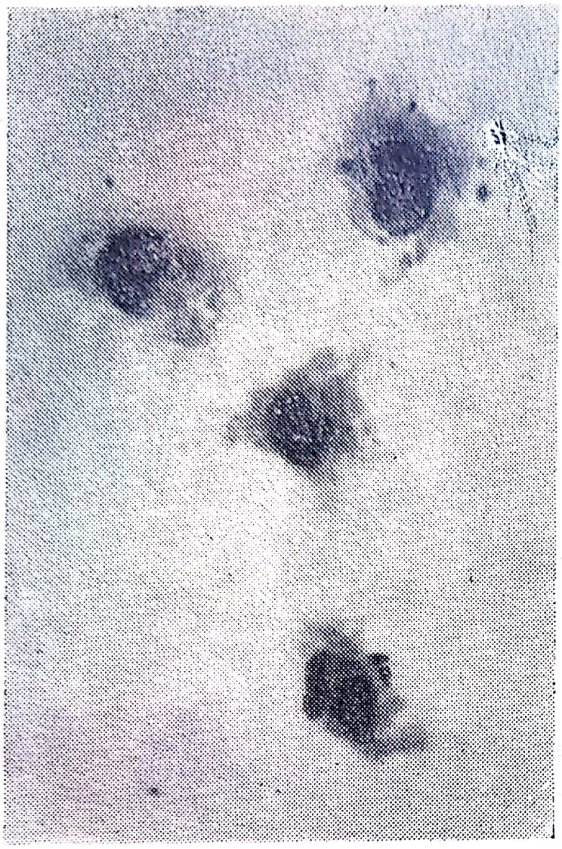

Fig. 14 — Mononucleare activate într-un caz de abces cerebral. Col. Giemsa, × 900.

uneori a limfocitelor transformate blastic, incidental, a granulocitelor neutrofile și eozinofile. Prezența celulelor gigante este rară, dar nu surprinzătoare.

b. **Celula monocitoidă activată** *(fig. 14)* se delimitează morfologic prin talia mai mare, limite indistincte ale citoplasmei, prezența unor vacuolizări, tendința nucleului de a se plasa excentric, realizînd forma clasică de „inel cu pecete". Se diferențiază de macrofag prin lipsa materialului fagocitat, dar, așa cum am arătat, adeseori această diferență ține în primul rînd de metodologia utilizată. Majoritatea celulelor „spumoase" aparent vacuolizate, sînt în realitate lipofage mascate.

Acest tip celular, caracteristic pentru starea de activare a elementelor aparținînd sistemului fagocitar mononuclear, e întîlnit în întreaga patologie a SNC și meningelor, indicînd o remodelare patologică a structurii leptomeningelui, fără însă a indica factorul etiologic. *Oehmichen* (1976) admite prezența unui număr redus de astfel de celule (1—3%), chiar în LCR normal, afirmație pe care nu sîntem tentați să ne-o însușim. Dar este certă apariția unor astfel de celule, fără a avea vreo semnificație specială, după o simplă punctie rahidiană lipsită de incidente, și frecventa lor apariție după PEG (sau chiar în cursul introducerii de aer în spațiile lichidiene, în probele de LCR recoltate la sfîrșitul procedeului), mielografie etc.

c. **Macrofagele** (*fig. 15—18*) prezintă o morfologie asemănătoare cu cea a celulei mononucleare activate, avînd însă o cantitate de material eterogen fagocitat intracitoplasmic, evidențiat printr-o metodă de colorare, sau citochimică adecvată.

Macrofagul reprezintă un histocit diferențiat în legătură cu sarcina biologică de îndepărtare a materialului celular și tisular devenit inutil prin lezare sau necroză. Apariția lui în LCR este pusă în legătură cu pătrunderea sîngelui în spațiile lichidiene, cu accidentele ischemice, precum și cu etapele finale, reparatorii ale stărilor inflamatorii localizate la nivelul SNC și meningelor.

Scanned with OKEN Scanner

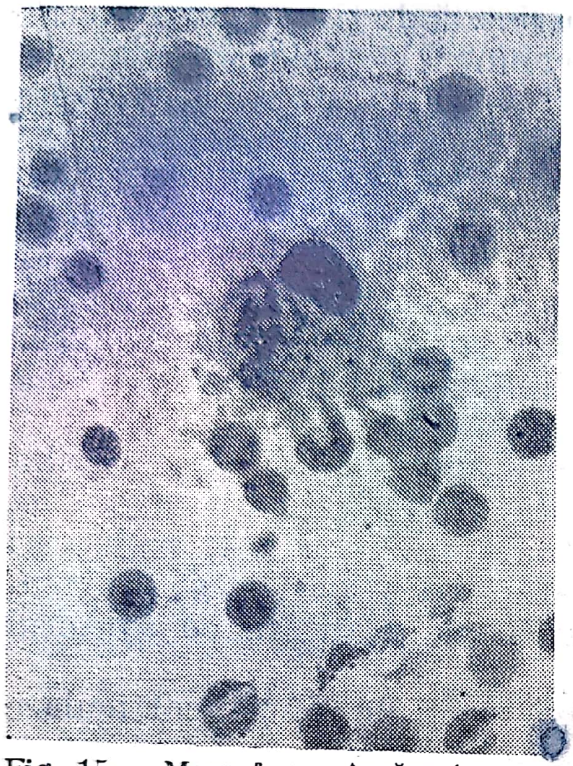

Fig. 15 — Macrofag încărcat cu hemosiderină. Col. Giemsa, × 900.

Fig. 16 — Macrofag eritrofag într-un caz de hemoragie subarahnoidiană prin ruptură de anevrism. Pe preparat se disting și 3 polinucleare neutrofile. Col. Giemsa, × 900.

Fig. 17 — Celulă muriformă. Col. Giemsa, × 900.

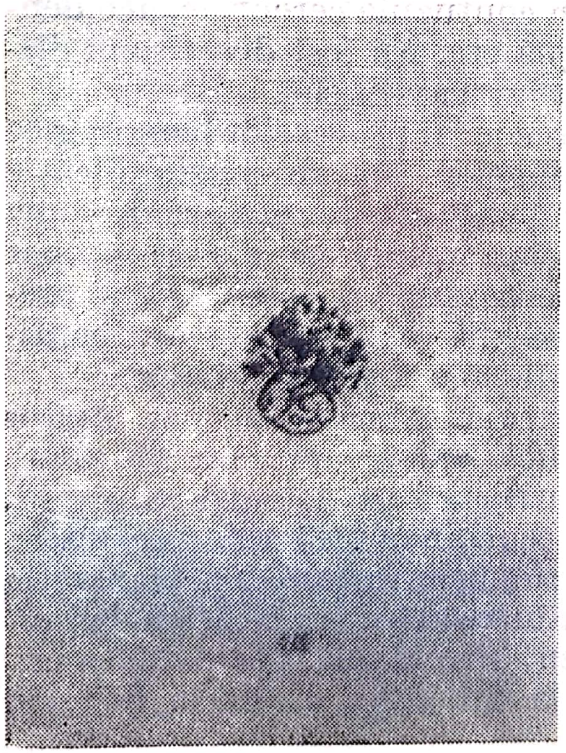

Fig. 18 — Macrofage „mascate", Col. Giemsa, × 900.

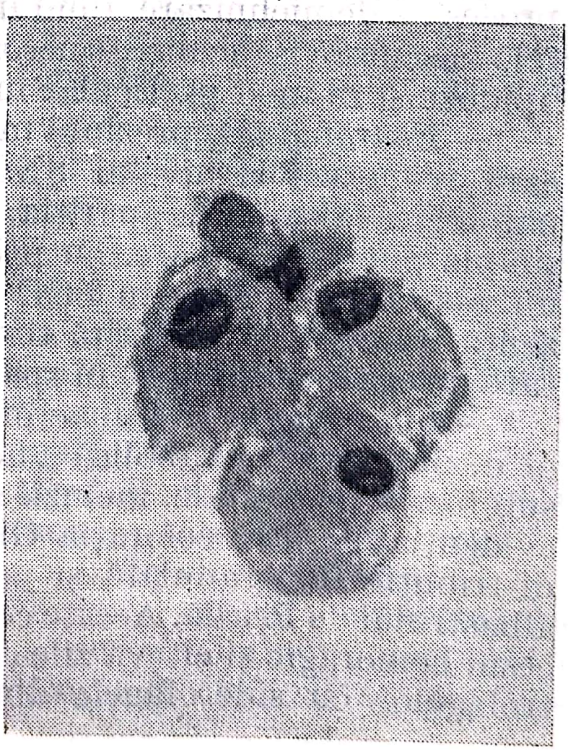

Întrucît pot fi decelate o anumită perioadă de timp (care se poate prelungi pînă la cîteva luni) după ce fenomenele clinice ale maladiei care le-a determinat apariţia au dispărut sau s-au estompat, prezenţa macrofagelor în LCR prezintă o deosebită valoare anamnestică.

În citoplasma macrofagului, pot fi evidenţiate substanţe, fragmente sau chiar celule întregi, adeseori revelatoare ale cauzei care a determinat tranziţia morfofuncţională a monocitului : eritrocite şi apoi hemosiderină în hemoragii ; granulocite neutrofile mai mult sau mai puţin dezintegrate, fragmente celulare sau nucleare în inflamaţii ; fragmente celulare, tisulare şi incluzii lipidice în afecţiuni ischemice şi ramolismente.

O varietate celulară descrisă de autorii mai vechi, celula cu grilaj („Gitterzelle" a autorilor germani), este în realitate un macrofag, care a suferit unele modificări artefactuale în cursul unei prelucrări care include centrifugarea. Aşa cum arată *Sayk* (1960) acest tip celular nu se întîlneşte în preparatele citologice realizate cu ajutorul camerei de sedimentare.

În literatură sînt descrise o întreagă serie de tipuri particulare de macrofage :

— *Lipofagele*, sînt celule ce pot fi evidenţiate numai cu ajutorul unor metode citochimice speciale care evidenţiază lipidele intracelulare. În coloraţiile standard incluziile lipidice din citoplasmă apar sub forma unor vacuole, întrucît aceste substanţe sînt dizolvate de reactivii utilizaţi ca fixatori. Au o deosebită semnificaţie pato-clinică întrucît indică existenţa unei distrugeri de ţesut nervos, sau a unui proces de demielinizare, fiind întîlnite în contuziile cerebrale, accidentele vasculare ischemice, scleroza multiplă etc. Au fost descrise în dislipidoze şi în mod particular în maladia lui Tay-Sachs.

— *Eritrofagele* reprezintă martorii precoci ai proceselor hemoragice care evoluează la nivelul SNC şi meningelor. Nu au o semnificaţie patologică absolută, apariţia lor putînd reprezenta consecinţa unei simple puncţii lombare, cu prilejul căreia, incidental, a fost înţepat un vas sanguin. Apar în LCR la cîteva ore după o hemoragie şi prezenţa lor poate fi urmărită timp de 4—8 zile, pînă ce întreaga cantitate de eritrocite ajunse în spaţiile lichidiene a fost îndepărtată.

— *Siderofagele* sînt macrofage care conţin hemosiderină, produs de dezintegrare metabolică a hemoglobinei. Hemosiderina poate apare sub formă de cristale, incluzii şi granulaţii grosiere de culoare neagră, evidenţiabile prin coloraţia Giemsa. Alteori, hemosiderina prezintă o distribuţie fin granulară şi poate fi evidenţiată numai prin reacţia albastrului de Prusia. Aceste celule apar între a 3-a şi a 6-a zi de la procesul hemoragic şi cîteva zile coexistă cu eritrofagele. Coexistenţa eritrofagelor cu siderofagele dincolo de a 10—12-a zi de la debutul

Scanned with OKEN Scanner

hemoragiei este interpretată în sensul unei continuări a procesului patologic. Siderofagele persistă în LCR încă mult timp după încetarea hemoragiei care le-a determinat apariţia, putînd fi întîlnite săptămîni şi luni în continuare, mai ales sub forma „mascată".

Ca şi eritrofagele, nici siderofagele nu au o semnificaţie patologică absolută, apariţia lor putînd să fie determinată de un simplu incident de puncţie.

— *Celula muriforma* (*Oehmichen*, 1976) este un macrofag conţinînd detritusuri grosiere, hematii şi alt material lipoproteic. Este caracteristic hemoragiilor care însoţesc distrugeri importante ale ţesutului nervos. Se întîlnesc frecvent după intervenţiile neurochirurgicale.

— *Leucofagele* sînt macrofage care au fagocitat leucocite — granulocite neutrofile, mai rar limfocite. Se întîlnesc în procesele inflamatorii active, îndepărtînd din focar leucocitele care au devenit biologic inactive. Au totdeauna o semnificaţie patologică.

3. **Granulocitele polimorfonucleare.** Sînt prin excelenţă celule caracteristice sîngelui periferic şi prezenţa lor în afara spaţiului circulant are o semnificaţie patologică. Nu trebuie uitat însă că granulocitul neutrofil şi eozinofil poate apare în LCR odată cu minima hemoragie ocazionată de actul puncţiei. Prezenţa într-o probă de LCR, altfel normal, a unor granulocite neutrofile, sau eozinofile izolate, nu poate fi considerată patologică.

a. *Granulocitul neutrofil* nu poate fi considerat o apariţie sigur patologică dacă într-un LCR lipsit de eritrocite nu depăşeşte o proporţie de 1%, iar într-un lichid sanguinolent nu depăşeşte proporţia de 1/250—1/500 eritrocite. Poate reprezenta 1% din elementele LCR normal.

Apariţia lui este însă de obicei legată de evoluţia unui proces inflamator acut la nivelul spaţiilor lichidiene — (meningite şi meningoencefalite acute, abces cerebral rupt în spaţiul lichidian) — sau în vecinătate (cînd pleocitoza neutrofilă este de obicei redusă) : epidurită, abces cerebral închis. În meningita bacilară procentul de granulocite neutrofile este de 5—30%, iar în meningitele virotice poate reprezenta tipul celular predominant în primele 20—30 ore de la debutul maladiei. Uneori am întîlnit o pleocitoză neutrofilă de cîteva zeci pînă la puţine sute de elemente/mm³ în accidentele vasculare cerebrale cu determinism trombo-embolic. De asemenea, le-am întîlnit destul de frecvent sub forma unei pleocitoze de mii de elemente/mm³ în LCR aseptice intens sanguinolente ale unor bolnavi supuşi unor intervenţii neurochirurgicale, în primele zile după operaţie, indicînd participarea granulocitului neutrofil la procesul biologic de îndepărtare a ţesutu-

Scanned with OKEN Scanner

rilor necrozate şi a detritusului celular. Poate apare în primele ore după un traumatism cranio-cerebral, PEG, sau chiar după o simplă puncţie.

În meningitele acute, reacţia neutrofilă este deosebit de intensă, densitatea celulară fiind de ordinul a 10^3—10^4/mm^3, conferind LCR aspectul de „zeamă de varză", sau franc purulent. Evoluţia spre vindecare a procesului meningitic este marcată de scăderea pleocitozei (de obicei progresiv) însoţită de scăderea procentului de granulocite neutrofile în favoarea limfocitelor, monocitelor, macrofagelor şi fibrociţilor. Prelungirea perioadei de persistenţă a acestei pleocitoze (de obicei reduse la cîteva zeci de elemente/mm^3) polimorfe indică evoluţia spre arahnoidită. Evidenţierea unor variaţii mari cantitative şi calitative ale aspectului citologic de la o puncţie la alta indică instalarea unui proces de cloazonare şi are un prognostic nefavorabil.

O formă particulară de granulocit neutrofil este aşa-numita „kugelzelle" a autorilor germani (celule în formă de bilă) în realitate un neutrofil cu nucleu picnotic. Apare întotdeauna alături de leucocitele neutrofile tipice în stările inflamatorii sau iritative acute.

b. *Granulocitul eozinofil* este o apariţie relativ rară în LCR şi este legat mai ales de evoluţia unui proces parazitar sau alergic la nivelul SNC şi meningelor. Există 5 grupe de maladii care se întovărăşesc de eozinofilorahie :

— Parazitoze ale SNC ce evoluează sub aspectul clinic al unui proces înlocuitor de spaţiu : cisticercoză, paragonimiază, schistosomiază. Hidatidoza şi coenuroza cerebrală se întovărăşesc doar excepţional de eozinofilia LCR.

— Injectarea intrarahidiană a diferite substanţe cu scop diagnostic sau terapeutic — ser de cal (ser antidifteric sau antitetanic), electrargol, lipiodol, antibiotice.

— Unele cazuri izolate de maladii variate ale SNC : poliradiculonevrită Guillain-Barré, neuro-lues, meningita bacilară, encefalite, mielite şi leuconevraxite (*Chimion*, 1966), siringomielie şi tumori intracraniene.

— Meningo-encefalită cu eozinofile, sindrom cu etiologie variată, în special parazitară (*tabelul XI*). Forma endemoepidemică, frecventă în Asia de Sud-Est şi avînd o largă răspîndire în multe din insulele Oceanului Pacific, este provocată de un nematod parazit al murideelor — angiostrongylus cantonensis.

— Encefalo-mielită cu eozinofile, maladie endemo-epidemică în Asia de Sud-Est, provocată de un alt nematod, parazit al felinelor din junglă, gnatostoma spinigerum.

c. *Granulocitele bazofile* au fost semnalate extrem de rar şi avînd o prezenţă foarte efemeră în unele forme de meningo-encefalită cronică.

Scanned with OKEN Scanner

Tabelul XI

Agenţi etiologici incriminaţi în determinismul sindromului clinic al meningitei cu eozinofile

Agentul etiologic	Indicaţia bibliografică
A. Helminţi	
1. Plathelminţi	
— Distomum hepaticum	*Bernheim* şi *col.* (1958)
— Schistosoma	*Leng-Levy* şi *col.* (1965)
— Paragonimus westermani	*Hariga* (1968)
	Oh (1968)
2. Nematozi	
— Trichinella spiralis	*Monteiro* şi *Ferreira* (1972)
— Ascaris lumbricoides	*Jimenes-Quiros* (1959)
	Brainina şi *Potekhina* (1963)
	Dubarry şi *col.* (1966)
— Toxocara canis	*Esselier* şi *Forster* (1957)
	Monteiro şi *Ferreira* (1972)
	Reichenmuller şi *col.* (1969)
— Dirofilaria immitis	*Dobson* şi *Welch* (1974)
— Angiostrongylus cantonensis	*Arseni* şi *Chimion* (1978)
— Gnatostoma spinigerum	*Punyagupta* şi *col.* (1968)
B. Larve de insecte	*Helou* şi *col.* (1972)
Hypoderma bovis	*Penchenier* (1975)
C. Reacţii alergice la :	
— nitrolac	*Wolff* (1956)
— proteine de peşte	*Schmidt* şi *Hecht* (1962)
— ser de cal	*Caroll* şi *col.* (1925)
— vaccin antitific	*Selman* (1945)
— vaccin antirabic	*Kuwert* (1968)
D. Proliferări eozinofile	
1. granulom eozinofil al orbitei	*Vasquez* (1963)
2. limfogranulom malign	*Evans* şi *Mc Ilwain* (1969)
	Katsilabros (1967)
E. Nesigur, dar cu certitudine neangiostrongylian	*Alajouanine* şi *col.* (1944)
	Applebaum şi *Wexberg* (1944)
	Ferguson şi *col.* (1950)
	Wolinetz şi *col.* (1951)
	Arseni şi *col.* (1966)

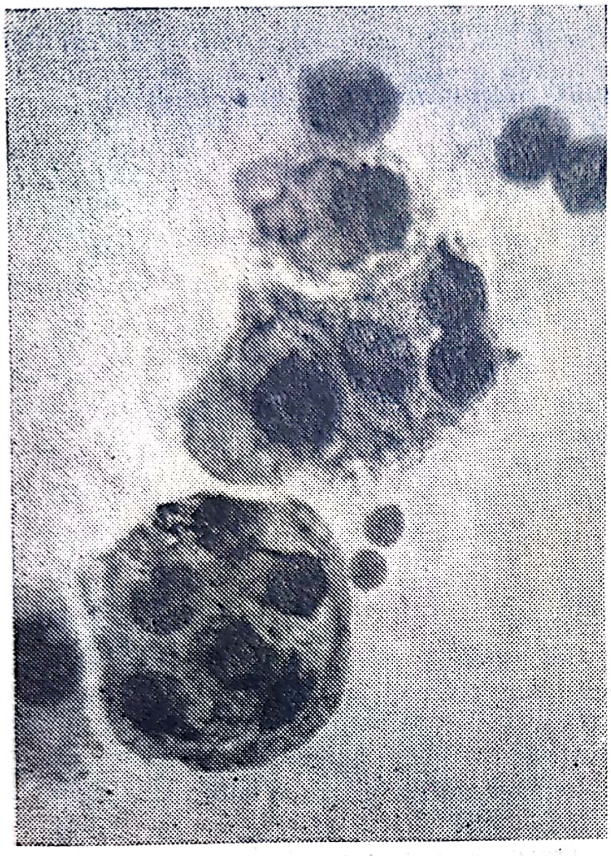

Fig. 19 — Sinciţiu de celule coroidiene. Col. Giemsa, × 900.

Noi nu le-am întîlnit pînă în prezent niciodată în peste 100 000 de probe de LCR examinate.

4. **Celule aparţinînd structurilor anatomice care delimitează spaţiile lichidiene.** Sînt celule care, chiar dacă există în LCR, sînt rareori semnalate, datorită extremei lor fragilităţi la prelucrare şi dezintegrării lor autolitice precoce după rahicenteză. Dealtfel, descrierea lor variază în limite destul de largi de la autor la autor, în funcţie de momentul examinării lor în raport cu cel al prelevării LCR. *Naylor* (1961) arată că celulele ependimare şi coroidiene se rotunjesc după exfoliere, ajungînd să semene cu limfocitul mic, plasmocitul sau monocitul.

a. *Celula plexulară coroidiană (fig. 19)* este polimorfă, dar prezintă un nucleu rotund, fin granulat, de mărime constantă. Apare de obicei în mici placarde sau sinciţii, uneori izolată. Deşi poate fi întîlnită şi în unele probe de LCR ventricular normal, nu apare decît rareori şi inconstant, în stările inflamatorii cu evoluţie cronică. Apariţia unui număr mare de asemenea celule impune diagnosticul de papilom coroid.

b. *Celula ependimară (fig. 20, 21)*, deşi poate să apară în LCR ventricular normal, se decelează doar rareori şi se diferenţiază dificil de plasmocit care prezintă în coloraţia Giemsa o serie de caractere de formă şi tinctorialitate asemănătoare. Nu prezintă niciodată halou perinuclear, iar limita celulară opusă nucleului, care de obicei este situat excentric, prezintă un aspect neregulat dantelat.

Este mai frecvent întîlnită în meningite cu evoluţie prelungită şi tumori cu localizare ventriculară, dar poate apare şi în probele de LCR extrase în cursul PEG, sau al ventriculografiei. *Wilkins* şi *Odom* (1974) le-au întîlnit frecvent la copii cu hidrocefalie, la care LCR a fost recoltat în cursul aerografiei.

c. *Celula arahnoidiană (celula mezotelială) (fig. 22)* este caracterizată prin prezenţa unui nucleu oval, adeseori nucleolat, situat central sau uşor excentric într-o masă mare de citoplasmă, care apare adeseori dispusă în falduri. Avînd talie mare (100—200 μ), apare de

Scanned with OKEN Scanner

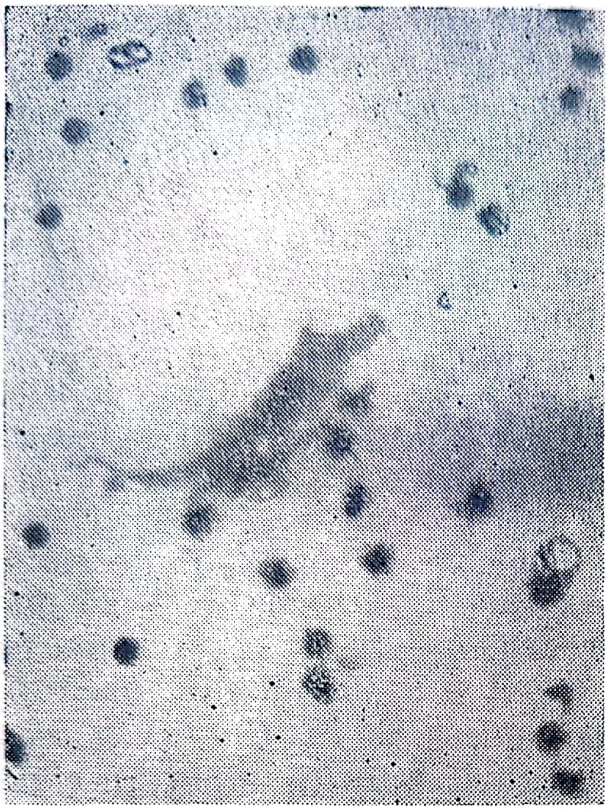

Fig. 20—Celulă ependimară. Lichid chistic tumoral. Col. Giemsa, × 1350.

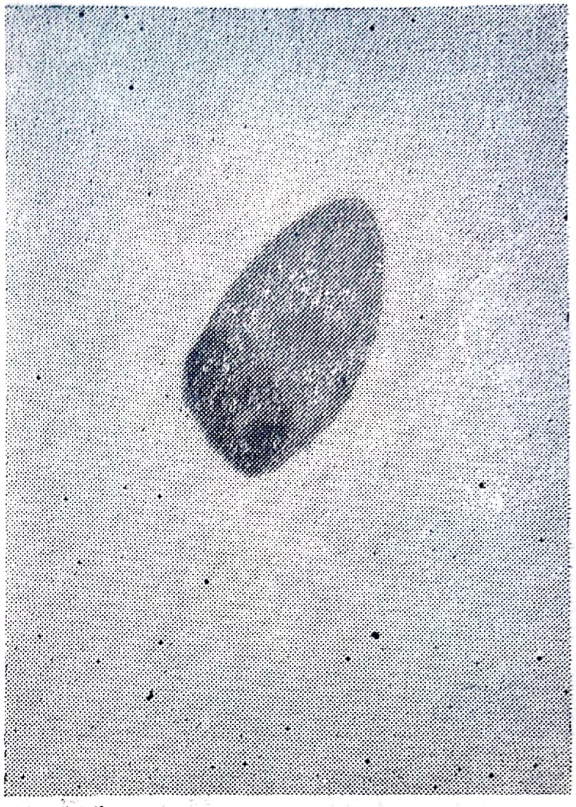

Fig. 21 — Celulă ependimară Col. Giemsa, × 1350.

obicei dispusă în placarde. Este foarte sensibilă la autoliză și frecvent prezența ei este evocată de apariția unor conglomerate de nuclei goi, fusiformi, uneori înconjurați de o mică cantitate de citoplasmă, aspect asemănător fibroblaștilor *(fig. 23)*.

Nu are nici o semnificație patologică și apare cu o oarecare frecvență în probele de LCR recoltate în cursul procedeelor de aerografie.

5. **Celule tumorale** *(fig. 24—34)*. Diagnosticabile după criteriile obișnuite de citodiagnostic tumoral, apariția lor este totdeauna patologică.

Reprezintă o prezență rară, chiar în cazurile certe de tumori intracraniene și sînt decelate constant numai în rarele cazuri de gliomatoză, sau carcinomatoză a meningelor, în ca-

Fig. 22 — Celule arahnoidiene. Col. Giemsa, × 900.

g. 23 — Grup de nuclei liberi. Col. Giemsa, × 900.

drul sindromului denumit meningită gliomatoasă sau carcinomatoasă.

Celulele blastice (fig. 35), în special limfoblaști, pun amprenta unei proliferări leucemice la nivelul SNC și meningelor. Apariția lor este din ce în ce mai frecvent citată în leucemia limfoblastică a copilului, datorită faptului că în momentul de față evoluția clinică a acestei maladii a fost sensibil prelungită ca urmare a îmbogățirii substanțiale a arsenalului terapeutic antileucemic. Dacă inițial prezența celulelor leucemice era decelată întîmplător, în cazurile de leucemie la care își făceau apariția semnele unei meningite (meningita blastică sau leucemică) (de ex. *Cardas* și *col.*, 1969), astăzi, datorită importanței pe care a căpătat-o terapia intrarahi-

Fig. 24 — Celule tumorale. Meningită carcinomatoasă. Col. Giemsa, × 900.

Fig. 25 — Celule tumorale. Melanoblastom al meningelor. Col. Giemsa, × 900.

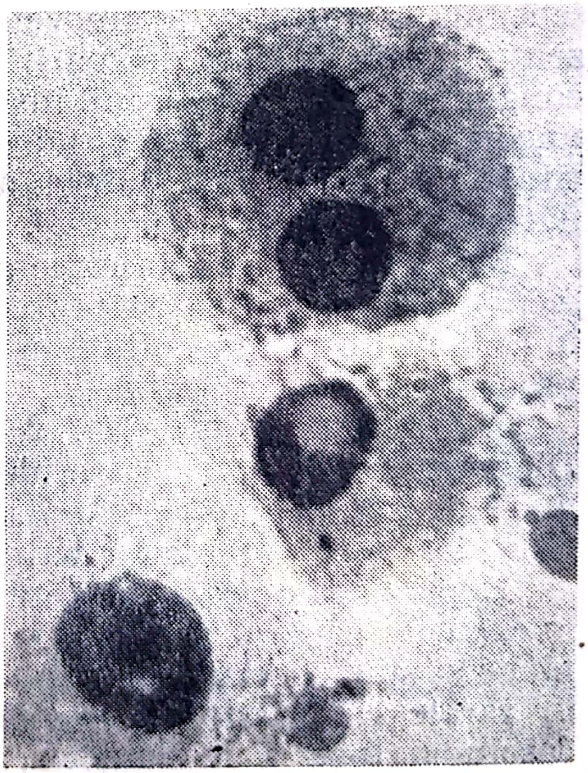

Scanned with OKEN Scanner

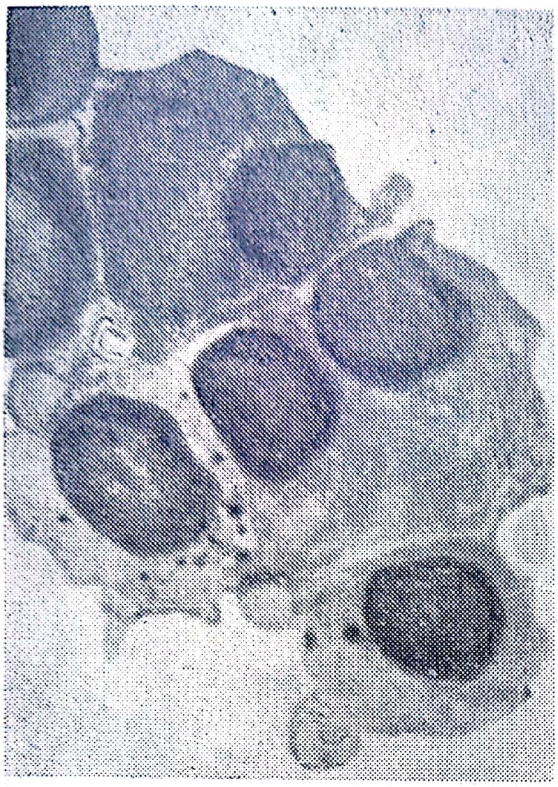

Fig. 26 — Celule tumorale. Melanoblastom al meningelor. Col. Giemsa, × 900.

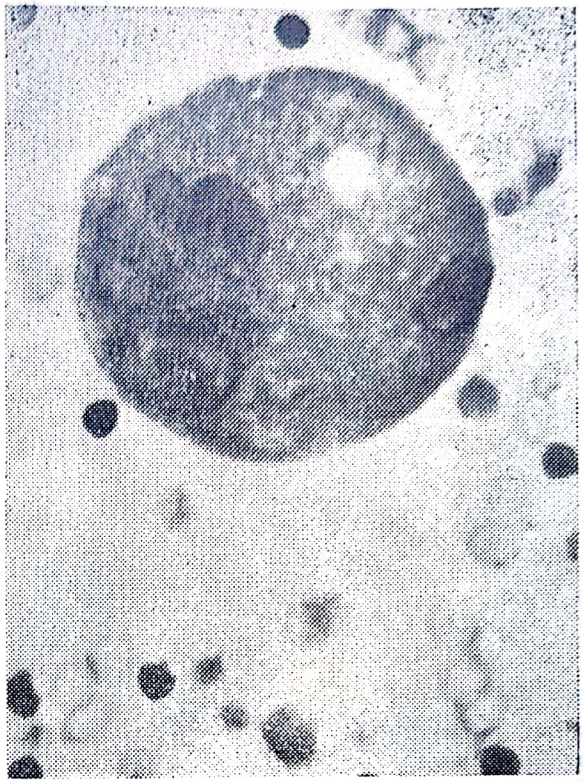

Fig. 27 — Celulă tumorală; metastază dintr-o tumoare pulmonară. Se disting mai multe limfocite, precum și un monocit. Col. Giemsa, × 900.

Fig. 28 — Celule tumorale. Policromazie caracteristică. Se disting mai multe limfocite. Col. Giemsa, × 900.

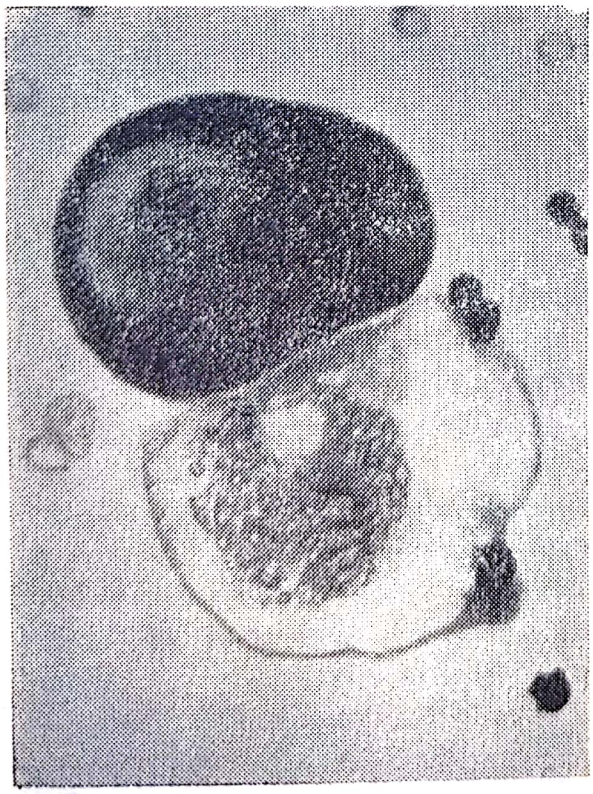

Fig. 29 — Celulă tumorală monstruoasă provenită dintr-o mitoză atipică. Col. Giemsa, × 900

Scanned with OKEN Scanner

Fig. 30 — Placard de celule tumorale. Metastază dintr-un adeno-carcinom mamar. Col. Giemsa, × 900.

Fig. 31 — Celulă tumorală. Mitoză atipică. Col. Giemsa, × 1350.

Fig. 32 — Celulă tumorală. Mitoză atipică. Totală dezorganizare a cromatinei nucleare. Col. Giemsa, × 900.

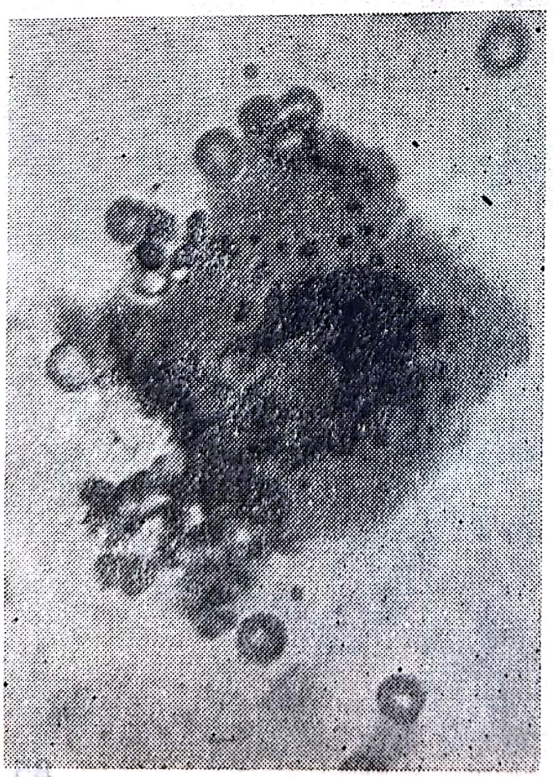

Fig. 33 — Celulă tumorală. Mitoză atipică. Col. Giemsa, × 900.

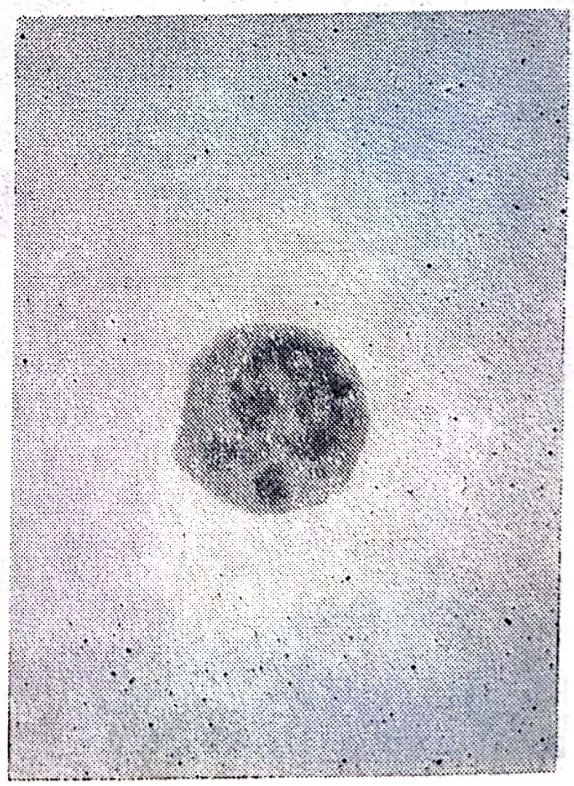

Scanned with OKEN Scanner



Fig. 34 — Celulă tumorală. Mitoză atipică. Col. Giemsa, × 900.

Fig. 35 — Limfoblaşti într-un caz de meningită leucemică. Col. Giemsa, × 1350.

diană cu substanţe citostatice menită să anihileze proliferarea leucemică de la nivelul SNC, căutarea limfoblaştilor în LCR reprezintă o obligaţie. S-a dovedit astfel prezenţa limfoblaştilor la cazuri care nu prezentau nici un semn de afectare a SNC de către procesul de proliferare leucemică ; această prezenţă impune (indiferent de simptomatologie) instituirea terapiei citostatice intrarahidiene.

6. **Celule ajunse incidental sau accidental în LCR.** Este vorba de celule care nu aparţin nici LCR, nici structurilor anatomice care delimitează spaţiile lichidiene sau de celule care pot ajunge în LCR numai în condiţii patologice, ci de elemente celulare care aparţin unor ţesuturi care sînt străbătute în mod obligatoriu de acul de puncţie în cursul rahicentezei (celule cutanate, adipocite) sau care aparţin unor ţesuturi care pot fi interesate în actul puncţiei numai ca urmare a unei erori de tehnică : celule cartilaginoase, celule care aparţin măduvei osoase (eritroblaşti, mieloblaşti, megakariociţi) sau chiar parenchimului nervos (neuroni şi elemente gliale). Desigur că prezenţa elementelor aparţinînd ţesutului nervos nu reprezintă o surpriză prea mare dacă LCR a fost prelevat prin puncţie ventriculară. În experienţa noastră există un caz în care proba de LCR conţinea cristale de oxalaţi şi celule „caudate", consecinţă a puncţionării ureterului.

Scanned with OKEN Scanner

Deşi este vorba de fenomene izolate, întîlnite cu totul excepţional, ele trebuie cunoscute, întrucît pot pune uneori probleme de diagnostic diferenţial foarte delicate. De exemplu, prezenţa unor mieloblaşti în LCR al unui bolnav care nu prezintă nici un semn de îmbolnăvire a organelor hematopoetice, poate fi expresia unui debut local al unui proces de proliferare leucoblastică malignă, sau a unui simplu incident de puncţie. Prezenţa în LCR a altor elemente prezente în măduva osoasă normală (megakariociţi, eritroblaşti) e evocatoare pentru un incident de puncţie.

În *rezumat*, LCR normal conţine în proporţie de circa 2/3—9/10 limfocite mici şi în proporţie de 1/10—1/3 monocite (afară de copilul nou născut la care proporţia de monocite se poate ridica în mod normal pînă la 75%), la care se adaugă — posibil — şi rare granulocite neutrofile, rare celule ependimare, coroidiene, sau arahnoidiene.

Prezenţa celulelor mononucleare activate sau a eritrocitelor nu are întotdeauna o semnificaţie patologică, ea putînd reprezenta o consecinţă a actului rahicentezei, a aerografiei, sau a altei proceduri cu scop diagnostic avînd sediul de aplicare la nivelul spaţiilor lichidiene. Prezenţa celulelor cutanate, adipocitelor, celulelor cartilaginoase, din măduva osoasă, sau ţesutul nervos are totdeauna o semnificaţie iatrogenă.

Are totdeauna o semnificaţie patologică prezenţa în LCR a limfocitelor transformate blastic, a plasmociţilor, a unui număr mare de granulocite neutrofile sau eozinofile, a macrofagelor lipofage, leucofage şi muriforme, precum şi a celulelor tumorale.

Scanned with OKEN Scanner

Scanned with OKEN Scanner

CAPITOLUL V

TULBURĂRI DE SECREȚIE, CIRCULAȚIE, RESORBȚIE ȘI HIDRODINAMICĂ A LCR ȘI CONSECINȚELE LOR

A. HIDROCEFALIA SUGARULUI

Hidrocefalia sugarului constituie una din cele mai frecvente probleme și încă nerezolvate complet ale patologiei neurochirurgicale infantile. De fapt nu există o hidrocefalie ci hidrocefalii, întrucît nu este vorba de o boală unică, ci de o stare patologică întîlnită în diferite boli, cauzată de mecanisme patogene foarte variate.

Prin hidrocefalia sugarului se înțelege o mărire de volum a craniului datorită creșterii cantității de LCR și acumulării sale sub presiune în cavitățile anatomice intracraniene preformate, care are drept consecință o dilatare a acestor cavități lichidiene pe seama substanței cerebrale. Pe măsură ce cantitatea de LCR sub presiune crește în spațiile intracerebrale, crește și volumul craniului, în timp ce volumul global al parenchimului cerebral diminuă. Este deci un proces activ. Trebuie să nu se confunde hidrocefalia cu macrocefalia (cap mare dar cu ventriculi normali ca dimensiune, de obicei familială) sau cu hidrocefalia pasivă — consecutivă reducerii parenchimului cerebral prin atrofie cerebrală.

Clasificare. Una din particularitățile sugarului este de a răspunde printr-o mărire de volum a capului și hidrocefalie ventriculară, la o serie de afecțiuni intracraniene foarte variate ca natură, sediu și condiții. De aici rezultă și diferite clasificări după etiologie, morfologie fiziopatologie, aspect clinic, evoluție etc.

Din multitudinea de clasificări reţinem :

Clasificarea lui Dandy (1918) :

1. *Hidrocefalia obstructivă* datorită unui blocaj al căilor de circulaţie LCR într-un punct oarecare.
2. *Hidrocefalia comunicantă* cînd căile de circulaţie LCR sînt libere, prin hipersecreţie sau hiporezorbţie LCR.

Clasificarea lui Matson (1963), făcută pe criterii clinice şi importanţă terapeutică care deosebeşte :

1. *Hidrocefalia evolutivă*, cu semne progresive dar fără dovezi de leziuni cerebrale ireversibile.
2. *Hidrocefalia extrem de evolutivă*, cu hidrocefalie persistentă de mult timp şi leziuni cerebrale ireversibile, dar existînd încă perspective de tratament.
3. *Hidrocefalia stabilizată*, cînd există o oprire a evoluţiei.

Clasificarea lui Lazorthes (1954) :

1. *Hidrocefalia activă*, cînd există o tulburare sau blocaj a circulaţiei LCR (corespunde hidrocefaliei obstructive a lui Dandy).
2. *Hidrocefalia funcţională* — existenţa unei disproporţii între producţia de LCR şi rezorbţia lui (corespunde în genere hidrocefaliei comunicante a lui Dandy).
3. *Hidrocefalia pasivă*, care de fapt nu face parte — prin însăşi definiţia hidrocefaliei sugarului — din acest capitol.

Clasificarea lui Carrier (1969) :

Hidrocefalia *comunicantă* şi hidrocefalia *necomunicantă*. El preferă acest din urmă termen în locul hidrocefaliei obstructive, întrucît prin hidrocefalie obstructivă se înţelege în mod curent o dispariţie de comunicare între cavităţile intra şi pericerebrale. Acest termen s-ar putea preta la confuzii cînd obstrucţia este mai jos de ventriculul IV.

Mai amintim vechea clasificare în : *hidrocefalie congenitală* şi *hidrocefalie cîştigată* care are încă şi azi importanţa ei.

Etiologie. *Frecvenţa* este greu de apreciat. Statisticile se referă numai la hidrocefalii congenitale sau mai bine zis la hidrocefalii manifeste la naştere. Astfel *Warren* şi *col.* (1963) indică frecvenţa de 1 caz la 500—1 500 naşteri, *Creenshaw* şi *Banner* (1952) de la Mayo Clinic găsesc 24 cazuri la 12 500 naşteri. Bulfin (1956) constată o hidrocefalie congenitală la 1 200 naşteri.

Scanned with OKEN Scanner

De fapt aceste date sînt în concordanţă cu cele furnizate de *Hellman* şi *Pritchard* (1971), care consideră drept hidrocefalie prezentă la naştere numai nou-născuţii cu perimetrul cranian peste 50 cm şi volumul LCR între 500—1 500 ml. În aceste condiţii găsesc un hidrocefal la 2 000 naşteri, ceea ce reprezintă 12% din totalul malformaţiilor înregistrate la naştere. Clinica de obstetrică Polizu remarcă pe aceleaşi criterii trei hidrocefali la 6 000 naşteri pe anul 1977 *(Rusu)*.

Factorii etiologici responsabili de producerea hidrocefaliei sugarului pot fi grupaţi astfel :

1) malformaţii congenitale
2) procese expansive intracraniene
3) procese inflamatorii cerebro-meningeale
4) hemoragii meningiene
5) procese vasculare
6) hipersecreţie LCR

1. Malformaţii congenitale

Hidrocefalia prin malformaţii congenitale poate fi manifestă la naştere, dar nu obligator. Ea se poate descoperi uneori abia după cîteva luni de la naştere. Acestea sînt destul de frecvente. *Laurence* (1958) constată 43 de cazuri dintr-un număr total de 182 hidrocefalii la sugar.

Un factor genetic a fost semnalat numai excepţional într-o observaţie a lui *Gellmann* (1959) cu privire la doi gemeni hidrocefali, iar *Record* şi *McKeown* (1950) arată că şansele de hidrocefalie şi anencefalie sînt mult mai mari pentru fraţi şi surori, dacă primul născut este atins de o asemenea malformaţie şi anume dau o incidenţă de 1,9%. Dar şi factorii negenetici exo şi endogeni pot contribui la apariţia hidrocefaliei ca anomalii morfologice şi funcţionale ale uterului şi anexelor sale, ale placentei, ale învelişurilor şi cordonului ombilical, maladii infecţioase, toxice, hormonale şi sanghine ale mamei, unele terapeutici ale mamei în timpul sarcinii.

În cursul dezvoltării intrauterine fiecare om prezintă o hidrocefalie în primele cinci luni, deci trece printr-un stadiu de hidrocefalie fiziologică. La şase săptămîni capul embrionului uman seamănă cu un balon transparent, în tensiune, gata să se spargă. Apoi pe măsura permeabilizării acoperişului rombic, lichidul se filtrează şi disecă spaţiile subarachnoidiene, care iau astfel naştere prin acest proces activ. În felul acesta hidrocefalia obstructivă din prima fază devine comunicantă, care în mod normal pînă în luna a cincea se compen-

Scanned with OKEN Scanner

sează. Așa cum subliniază *Weed* (1917) dacă acoperișul rombic din anumite motive nu devine suficient de permeabil, lichidul nu scapă în cantitate suficientă, deci nu dezvoltă în mod satisfăcător spațiul subarachnoidian. În acest caz stadiul obstructiv al hidrocefaliei persistă chiar dacă acoperișul rombic se perforează. Astfel se demonstrează că unele forme de hidrocefalie nu reprezintă o stare nouă ci persistența patologică a unei stări care este normală în viața fetală *(Gardner*, 1968).

Hidrocefalia poate fi produsă de următoarele *malformații congenitale* :

a. **Disgenezii ale apeductului lui Sylvius.** Este vorba aici, bineînțeles, de malformații ale apeductului de origine congenitală, generatoare de hidrocefalie obstructivă. Stenoza poate fi completă sau incompletă. Cînd stenoza este completă duce la o hidrocefalie constituită în timpul vieții fetale, care este deja manifestă la naștere provocînd naștere distocică sau chiar făt mort. Această hidrocefalie triventriculară este însotită de leziuni cerebrale importante.

b. **Sindromul Dandy-Walker** prin atrezia găurilor lui Magendie și Luschka, afecțiune rară congenitală, în opoziție cu închiderea prin aderențe inflamatorii ale fosei posterioare a acelorași orificii. Clinic afecțiunea realizează o hidrocefalie quadriventriculară cu dilatația enormă pseudochistică a ventriculului IV, cu sinusurile laterale impinse în sus și cu inserția înaltă a tentoriului pe oasele parietale *(Matson*, 1956).

c. **Malformația Arnold-Chiari.** Malformația complexă a măduvei, bulbului și cerebelului cu coborîrea acestor elemente în canalul cervical, ce se însoțește des de hidrocefalie, consecință a deformărilor existente la nivelul ventriculului IV. Jena circulației LCR este fie la nivelul ventriculului IV, fie la nivelul apeductului lui Sylvius prin compresiunea acestuia.

d. **Spina bifida și hidrocefalia.** Deși este încă o opinie larg răspîndită că intervenția chirurgicală pentru cura meningo-mielocelului creează un dezechilibru lichidian cu hidrocefalie consecutivă, trebuie să subliniem că această concepție este învechită. *Lorber* (1961) prin ventriculografie sistematică pe copii cu meningomielocele înainte și după operație a dovedit că hidrocefalia este deja pezentă înainte de operație, iar postoperator nu apare hidrocefalie la cei la care sistemul ventricular a fost normal înainte de operație. Se pare că sacul meningomielocelului acționează ca auxiliar al mecanismului normal de absorbție pulsatilă a tecii spinale. Ablația meningomielocelului poate antrena o pierdere parțială a acestui mecanism și să contribuie la lărgirea ventriculară *(Wealthall*, 1973). Ceea ce trebuie însă subliniat este frecvența mare a asociației meningomielocel și hidrocefalie

Scanned with OKEN Scanner

(70—80% *Lorber*, 1961 ; *Laurence*, 1964) şi că deseori este prezentă o malformaţie Arnold-Chiari sau alte malformaţii ale joncţiunii cranio-vertebrale.

e. **Alte malformaţii.** Sînt malformaţii meningeale de tipul chistelor arachnoidian congenitale, malformaţii osoase localizate la nivelul joncţiunii cranio-vertebrale sau generalizate ca achondroplazia sau polidistrofia lui Hurler care pot fi însoţite de hidrocefalie.

2. Procese expansive intracraniene

La sugar tumorile cerebrale sînt rare. Tumorile supratentoriale pot duce la o micşorare a ventriculului homolateral cu deplasare spre partea opusă, blocaj al găurii lui Monro şi hidrocefalie contralaterală. Deci, nu tumora prin ea însăşi produce hidrocefalie, ci acţionează ca un proces înlocuitor de spaţiu. Există o singură excepţie şi anume papiloamele hipersecretante de plex coroid cu o supraproducţie de LCR. Dintre procesele expansive intracraniene netumorale, abcesele cerebrale şi revărsatele subdurale ale sugarului se traduc clinic de cele mai multe ori prin hidrocefalie.

3. Procese inflamatorii cerebro-meningeale

Aici sînt cuprinse procesele infecţioase generatoare de hidrocefalie, fie că sînt de origine bacteriană, virală sau parazitară. Acestea pot acţiona fie în timpul vieţii intrauterine cînd duc la o hidrocefalie de obicei manifestată la naştere, fie după naştere în orice stadiu al dezvoltării.

a. **Ependimita.** Ependimul în caz de inflamaţie se transformă într-o membrană roşie, secretîndă, cu o capacitate mare de producere de LCR *(Klein,* 1958). În ependimită, hidrocefalia poate fi comunicantă dacă inflamaţia este limitată la ventriculii laterali sau să devină obstructivă dacă ea se întinde secundar la apeduct.

b. **Meningitele** duc la aderenţe care împiedică circulaţia LCR. Hidrocefalia se dezvoltă cu atît mai repede cu cît membranele sînt mai groase, cu cît rezorbţia LCR este mai împiedicată şi cisternele bazale mai obstruate. *Pizarro* (1959) găseşte o asemenea etiologie în 10 din 50 cazuri de hidrocefalie la sugari.

c. **Encefalita toxoplasmică.** Asocierea unei hidrocefalii cu calcificări intracraniene şi corioretinită, care formează triada clasică a toxoplasmozei congenitale, permite suspectarea toxoplasmei drept etiologia hidrocefaliei.

Scanned with OKEN Scanner

4. Hemoragii meningiene

Hemoragiile meningiene prin depuneri fibrinoase produc o fibroză meningeană marcată mai ales la bază și la nivelul șanțurilor hemisferelor cu blocarea căilor de rezorbție. Cantități mici de sînge se găsesc în LCR aproape la toți nou-născuții, sîngerări mai mari la prematuri. Pentru dezvoltarea unei hidrocefalii vin în considerare numai sîngerări mari în LCR. După hemoragia subarahnoidiană survine o reacție meningeană pînă la fibroza leptomeningelor. Această fibroză apare sigur dacă sîngele ar persista cel puțin 10 zile, de unde rezultă necesitatea și eficacitatea punctiilor lombare în aceste cazuri. Deci tratînd hemoragia meningeană la sugar cu puncții lombare se previne instalarea unei hidrocefalii prin blocaj al căilor de rezorbție. Frecvența hidrocefaliei prin hemoragie meningeană este diferit apreciată de autori. Astfel *Pizarro* (1959) găsește 4 cazuri din 50 de hidrocefalie, în timp ce *Laurence* (1958, 1959) constată 22 cazuri din 100 hidrocefalii verificate anatomic. Desigur că prematurii, datorită fragilității vasculare extreme, sînt supuși mai mult decît născuții la termen la acest gen de complicații.

5. Hidrocefalie prin procese vasculare

A fost semnalată prin tromboză de sinus longitudinal superior sau prin malformație a venei lui Galen. În ambele cazuri hidrocefalia este imputabilă unei diminuări a rezorbției LCR.

6. Hidrocelafie prin hipersecreție

Majoritatea autorilor nu admit posibilitatea unei hidrocefalii prin hipersecreție decît în cadrul restrîns al papiloamelor hipersecretante. Partizanii hidrocefaliei hipersecretorii printre care se numără și *Klein* (1958), *Lund* (1956), aduc drept argumente în favoarea unei hipersecreții faptul că la numeroși hidrocefali plexurile coroide au un volum de 2—4 ori mai mare decît normal.

Printre cauzele mai rare de hipersecreție se numără și observațiile după ingestia de doze masive de vitamina A (*Marie* și *See*, 1961), cunoscută sub numele de hidrocefalie benignă acută prin vitamina A. Dar și hipovitaminoza A antrenează o hipersecreție de LCR. Aceste hidrocefalii (hidrocefaliile prin tulburări metabolice) pasagere au încă un mecanism obscur. Ele sînt benigne nu necesită tratament.

Scanned with OKEN Scanner

Dar un mare număr de hidrocefalii rămîn încă, în practică cu etiologie nedeterminată. Trebuie persistat atît anamnestic cît şi prin investigaţii pentru a reduce numărul acestora.

Patogenie. Mecanismul de formare a hidrocefaliei este legat de producerea, rezorbţia, presiunea şi circulaţia lichidului cefalorahidian, asupra cărora nu insistăm.

Tabloul clinic. Hidrocefalia cu imaginea de sugar cu capul mare, plin de LCR sub presiune, cu aspect monstruos cum eram obişnuiţi în trecut, este din ce în ce mai rară datorită depistării cazurilor la începutul afecţiunii şi a introducerii tratamentelor moderne. Copilul hidrocefal recunoscut de mama ca atare este deja într-o fază mai înaintată a bolii.

Cînd hidrocefalia se manifestă clinic este deja foarte evidentă. Ea se prezintă ca o disproporţie între craniul mare şi faţa mică şi mai ales disproporţia între extremitatea cefalică mare pe un corp firav de sugar, fruntea bombată, fontanela anterioară largă, bombată, în tensiune, suturile desfăcute, ochii în apus de soare. Pielea capului subţiată, părul rar, venele dilatate.

Dimensiunea anormal de mare a capului este principalul semn, dar ea nu este suficientă pentru etichetarea unei hidrocefalii. Este necesar să fie prezentă concomitent şi o bombare a fontanelei anterioare ca expresie a presiunii intracraniene crescute, obligatorie într-o hidrocefalie activă evolutivă. Mai mult, o bombare persistentă a fontanelei la sugar pune suspiciunea unei hidrocefalii chiar dacă dimensiunea perimetrului cranian este în limite normale. La palpare, tot într-un stadiu mai avansat, se pot percepe suturile desfăcute, apărînd ca un şanţ între oasele calotei. Fontanela anterioară care în mod obişnuit la naştere are un diametru de 2—3 cm, ajunge la 8—10 cm şi chiar mai mare, este bombată şi nu colabează cu mişcările respiratorii nici în poziţie verticală. Pentru evaluarea tensiunii în fontanela anterioară, copilul va fi ţinut în poziţie verticală şi va fi examinat într-un moment cînd este liniştit. La percutarea craniului apare ascultător un zgomot de oală spartă cunoscut şi sub numele de semnul lui MacEwin. Corespunzător modificărilor capului se iveşte şi o nedezvoltare generală psihomotorie sau o oprire în dezvoltare sau chiar regres psihomotor. Apare curînd o spasticitate a membrelor inferioare, mai tîrziu şi a membrelor superioare. De asemenea se pot ivi paralizii oculare sub formă de strabisme diferite şi în cazuri grave modificări de fund de ochi pînă la atrofie optică completă cu absenţa reflexelor pupilare şi cecitate. Neurmărirea obiectelor de către un sugar nu înseamnă totdeauna cecitate, ea poate fi şi expresia unei nedezvoltări psihice.

Scanned with OKEN Scanner

Diagnosticul poate fi pus dintr-o privire pe aspectul copilului, întrucît nici o altă afecțiune nu poate da aspectul hidrocefaliei. Aceasta însă este valabil pentru cazurile avansate cu tabloul complet al afecțiunii. Probleme de diagnostic se ivesc însă în cazurile incipiente cînd capul fie că este puțin crescut în dimensiune sau deloc, fie că doar fontanela anterioară este mai mare decît de obicei. Pentru aceasta sînt necesare o serie de investigații și examene paraclinice de a confirma diagnosticul de hidrocefalie, de a preciza natura ei și de a elimina alte afecțiuni. Acestea sînt :

a. *Urmărirea diagramei de creștere a capului și de închidere a fontanelei anterioare*, care ne obligă la măsurători periodice din două în două săptămîni pentru aprecierea unei hidrocefalii evolutive.

b. *Transiluminarea craniului.*

c. *Echoencefalografia.*

d. *Măsurarea presiunii LCR prin tonometrie la nivelul fontanelei anterioare percutare.*

e. *Examenul LCR.* La examenul LCR pentru hidrocefalie două elemente interesează : dozarea proteinelor totale și citologia care ne pot îndrepta spre o etiologie inflamatorie, tumorală, hemoragică etc. Examenul LCR își arată însă utilitatea sa în special pentru terapie. Astfel hiperalbuminoze mari, constituie contraindicații pentru intervenții de drenaj.

f. *Radiografia simplă a craniului* arată în hidrocefalia congenitală un craniu cu aspect de balon, cu contururi rotunjite, cu o disproporție evidentă între mărimea craniului și masivul facial, cu fontanela anterioară mare. Transparența craniului la raze X este mărită, cu calota subțiată fără structură. Marginile oaselor calotei dispărute, suturile invizibile, încît craniul apare ca o bilă mare la care se recunosc doar limitele subțiri în interiorul căreia există un aspect uniform opalescent. Dacă suturile apar sau devin mai evidente decît pe o radiografie anterioară, este o dovadă că hidrocefalia se stabilizează. În cazul unei hidrocefalii prin proces expansiv intracranian (tumoră, hematom subdural, abces etc.) craniul este doar ușor mărit de volum, pe primul plan fiind dehiscența suturilor care nu numai că devin evidente, dar crenelurile suturilor sînt alungite, întinse. Nu există impresiuni digitale. Pe radiografia craniului se mai pot constata uneori calcificări intracraniene, care după forma și sediul lor pot orienta spre toxoplasmoză, papilom pe plex coroid cu calcificări sau craniofaringiom.

g. *Pneumoencefalografia și ventriculografia* pot fi folositoare pentru aprecierea permeabilității căilor lichidiene, pentru precizarea nivelului obstrucției, pentru ghidarea neurochirurgului în executarea unor intervenții în hidrocefalie.

Scanned with OKEN Scanner

h. *Probe cu substanțe colorante*, introduse în lichidul ventricular, folosite pentru investigarea circulației LCR, sînt metode depășite.

i. *Utilizarea izotopilor radioactivi în hidrocefalia sugarului.* În timp ce studiile cu aer dau informații cu privire la morfologia cavităților LCR, tehnicile izotopice pot oferi date cu privire la permeabilitatea căilor, viteza de circulație și absorbția LCR-ului. De aceea aceste două teste se completează *(Paoletti* și *Villani*, 1971).

j. *EEG*. Nu există un traseu EEG caracteristic pentru hidrocefalie.

k. *Angiografia cerebrală* furnizează informații precise cu privire la prezența hidrocefaliei și stadiul ei. De asemenea servește pentru excluderea de tumori, revărsate subdurale, hematoame și mai ales pentru evidențierea de malformații vasculare.

Diagnostic diferențial. Problema diagnosticului diferențial pus de hidrocefalie este cea a unui cap mare. În acest sens se va elimina în primul rînd *macrocefalia*, cap mare congenital, cel mai adesea familial, fără caracter patologic, neevolutiv, cu ventriculi de dimensiuni normale. Trebuie să subliniem aspectul la prematuri, la care capul în primele luni este relativ mare, cu fontanela anterioară moderat în tensiune. Ventriculii nu sînt măriți și fenomenele sînt în regres — aspectul hidrocefal dispare complet pînă la un an. Microcefalia la naștere apare și în sindromul descris de *Russell* (1954), (sindrom de pitic intrauterin — dwarfism) ca și în chondrodistrofie (pitic neproporționat), dar diagnosticul este relevat imediat de aspectul morfologic.

Chistele arahnoidiene congenitale la sugar se pot manifesta prin creșterea anormală a dimensiunilor craniene. Cele supratentoriale de obicei prezintă asimetrie craniană și convulsii. Diagnosticul diferențial cel mai frecvent discutat este reprezentat *de revărsatele subdurale*, cu atît mai mult cu cît ele sînt de cele mai multe ori bilaterale. O puncție subdurală este edificatoare pentru diagnostic.

Hidrancefalia, așa-numita „Blasenhirn" al autorilor germani, *nu* trebuie confundată cu o formă severă de hidrocefalie. În hidrancefalie nu există mantie cerebrală în tot lobul frontal, parietal, pe fața convexă a lobului temporal și occipital, adică în teritoriile de distribuire a arterelor cerebrale anterioare și medii. De fapt hidrancefalia este o expresie a ocluziei arterelor carotide interne imediat distal de artera coroidiană anterioară.

Evoluție. Hidrocefaliile pot trece prin trei stadii evolutive și anume :

Stadiul I, în care craniul este de mărime normală, deși sistemul ventricular este dilatat. Există o presiune a LCR crescută, fără ca atrofia cerebrală să se fi instalat.

Scanned with OKEN Scanner

Stadiul al II-lea. Apare dilatația cutiei osteomembranoasă drept compensare a creșterii presiunii LCR cu aspect clinic tipic de hidrocefalie, cu început de diminuare a mantiei cerebrale.

Stadiul al III-lea. Din cauza creșterii progresive a tensiunii LCR și a acumulării sale în cantitate mare, se produce o oprire în creșterea țesutului nervos, iar cel existent este supus unei distrucții din ce în ce mai rapide, mantia cerebrală reducîndu-se progresiv, devine papiracee.

Unele hidrocefalii se stabilizează spontan. Stabilizarea hidrocefaliei, după *Klein* (1958) este de 5%, în timp ce *Laurence* și *Coates* (1962) apreciază că 46% din toate hidrocefaliile ar evolua spre o oprire spontană. Noi credem că procentul de 5% a lui *Klein* (1958) este prea mic — dar și cel de 46% a lui *Laurence* și *Coates* (1962), ni se pare exagerat, cu atît mai mult cu cît autorii susțin și o bună funcționalitate la aceste cazuri.

Dar și hidrocefaliile stabilizate rămîn nesigure. Ele se pot decompensa la un moment dat în a doua copilărie sau chiar la adolescență și să devină evolutive cu fenomene grave de hipertensiune intracraniană. Aceasta se observă mai ales după un traumatism, efort, boală intercurentă și în special în cazurile cînd se tentează o puncție lombară sau pneumoencefalografie. *Deci la hidrocefalii compensați aceste manevre sînt periculoase, ducînd foarte ușor la decompensarea hidrocefaliei stabilizate.*

Cei mai mulți sugari cu hidrocefalie evolutivă netratați (vorbim de hidrocefalii care nu pot beneficia de tratament etiopatogenic) decedează în primele 18 luni prin insuficiență cardio-respiratorie, datorită compresiunii bulbului de către LCR prin hipertensiune intracraniană.

Prognosticul hidrocefaliei active, evolutive, a sugarului este privit și azi încă cu mult pesimism. Statisticile mari din întreaga lume (*Schick* și *Matson*, 1961; *Foltz* și *Shurtleef*, 1963; *Pertuiset* și *col.*, 1964; *Yashon*, 1963; *Lepoire* și *Lapras*, 1967) atestă un prognostic mai favorabil în cazurile operate decît în cele neoperate. Aceste studii au dovedit că în cazurile de hidrocefalie netratată, 60% dintre copii mor în primele 18 luni, iar cei care supraviețuiesc șansele opririi spontane a hidrocefaliei și viitorul funcțional al copilului sînt cu aproximativ 30% mai reduse decît la copiii tratați chirurgical. Trebuie să avem o rezervă față de hidrocefaliile congenitale foarte manifeste la naștere care au dus la nașteri distocice, prelungite sau au necesitat chiar operație cezariană. De asemenea cu cît compresiunea cerebrală apare la un creier mai imatur cu atît distrucțiile sînt mai mari. La aceștia pe lîngă leziunea congenitală se mai adaugă și traumatismul obstetrical care agravează și mai mult leziunile cerebrale. Deci prognosticul depinde de distrucția parenchimului cerebral, de stadiul de

Scanned with OKEN Scanner

evoluție și mai ales de timpul scurs de la debutul hidrocefaliei pînă la intervenția chirurgicală. Un cortex care are încă 2—3 cm, cu circumvoluții de formă aproape normală, care nu sînt încă turtite, are multe șanse de a-și recăpăta funcțiile după reducerea hipertensiunii. Vasele care păstrează mult timp un calibru suficient și vascularizează un cortex redus de volum, pot să mențină o activitate satisfăcătoare, pentru a da copilului o capacitate intelectuală vecină normalului.

Tratament. Hidrocefalia activă, evolutivă, beneficiază numai de tratament chirurgical. Tratamentele medicale sînt ineficace sau cu acțiune foarte limitată și temporară. Punctiile lombare sau ventriculare pot reduce hipertensiunea, dar cu efect de scurtă durată, urmate de hipersecreție LCR, în plus punctiile repetate duc la contaminări bacteriene. Indicațiile puse corect și la timp pot duce la rezultate favorabile. Un principiu esențial al indicației operatorii este acela ca timpul scurs de la recunoașterea la tratarea hidrocefaliei să fie cît mai scurt. Tratamentul chirurgical urmărește : 1) îndepărtarea cauzelor hidrocefaliei ; 2) oprirea evoluției hidrocefaliei ca scop imediat ; 3) asigurarea unui viitor funcțional pentru copil, familie și societate, ca scop îndepărtat.

În cazurile de hidrocefalie simptomatică trebuie să ne orientăm în primul rînd către un tratament etiopatogenic. În tumori cerebrale, abcese cerebrale, revărsate subdurale la sugar, intervenția operatorie va tenta ablația lor. În hidrocefalii obstructive cauzate de arahnoidită de fosă cerebrală posterioară sau malformație Arnold-Chiari la sugar, intervenția direct pe aceste leziuni are un caracter temporar, întrucît aderențele arachnoidiene la sugar și copii mici se refac foarte repede. În ceea ce privește tratamentul hidrocefaliei prin stenoză de apeduct, unii autori utilizează metoda repermeabilizării apeductului. Aceste intervenții dau însă o mortalitate prea mare.

Deoarece tratamentul etiopatogenic se adresează încă la un număr destul de restrîns de hidrocefalii la sugar, marea majoritate a hidrocefaliilor beneficiază de intervenții chirurgicale menite să oprească evoluția lor. Contraindicațiile sînt : 1) semne de atingere neurologică ca cecitate, nistagmus spontan, tulburări de deglutiție, hemiplegie etc. ; 2) malformații congenitale concomitente ale SNC sau ale altor organe ; 3) hiperalbuminorahia care depășește 1 g‰ ; 4) mantia cerebrală sub 1 cm grosime ; 5) distrofie accentuată sau stare generală alterată ; 6) cînd hidrocefalia nu este net evolutivă ; 7) hidrocefalia internă fără tensiune ; 8) bolile infecțioase cranioencefalice (meningoencefalite, piodermite) care pot duce la o generalizare a infecției. Din toate acestea o contraindicație absolută este doar infecția : septicemia, meningita, ventriculita. Celelalte contraindicații sînt date de

Scanned with OKEN Scanner

rezultate post-operatorii slabe la care ne putem aştepta şi privesc în special viitorul copilului.

Reducerea presiunii intraventriculare se poate face prin diminuarea secreţiei LCR sau prin derivarea lichidului intraventricular fie intracranian, fie extracranian ; de aceea în chirurgia hidrocefaliei se efectuează trei tipuri de operaţii : 1) rezecţia plexurilor coroide ; 2) drenaje intracraniene ; 3) drenaje extracraniene. Toate aceste metode tind la reducerea presiunii intraventriculare a LCR-ului, adică la restabilirea echilibrului hidrodinamic şi nu acţionează împotriva factorului etiologic a hidrocefaliei.

Procedeul de a diminua secreţia LCR constă în *rezecţia plexurilor coroide* din ventriculii laterali prin diferite metode. La majoritatea neurochirurgilor cu experienţă mare în hidrocefalie, această metodă nu a dat rezultate satisfăcătoare (*Matson*, 1963 ; *Cassinari* şi *col.*, 1963 ; *Arseni* şi *col.*, 1965 şi 1966).

Metodele de drenaj intracraniene (perforarea lamei supraoptice, ventriculocisternostomia posterioară tip *Torkildsen*, 1939) se utilizează numai în hidrocefalii obstructive unde există siguranţa unei bune rezorbţii. Ele nu au indicaţie în hidrocefalia sugarului.

Dintre metodele de drenare a lichidului ventricular, în prezent se utilizează doar *metodele de drenaj extracranian cu valve automate*. Procedeele de drenaj extracranian a lichidului ventricular sînt foarte numeroase. Ca loc de drenare se utilizează diferite cavităţi, organe sau sisteme prin intermediul de tuburi şi valve. Actualmente practic se utilizează două procedee : drenajul ventriculo-cardiac şi ventriculo-peritoneal cu valve.

Avantajele metodelor de drenaj ventriculo-cardiace sînt : tehnică chirurgicală simplă, traumă operatorie minoră, adaptabilitate la cei mai mici sugari, toleranţă bună, nu apar pierderi de apă şi electroliţi. Se poate controla radiologic, reintervenţia chirurgicală este la fel de simplă. Inconvenientele sînt : blocajul tubulaturii şi al valvei, creşterea copilului din care cauză tubulatura devine prea scurtă, prezenţa de aer în valvă sau tubulatură care împiedică circulaţia LCR, deconectarea tubulaturii, complicaţii infecţioase, în fine complicaţii tardive cardiovasculare şi pulmonare (rare).

Datorită complicaţiilor amintite mai sus şi revizuirilor iterative necesare uneori pentru a menţine funcţionarea drenajului ventriculo-cardiac, o serie de autori preferă metoda drenajului ventriculo-peritoneal. Această metodă evită complicaţiile cardio-vasculare şi pulmonare, în schimb infecţiile şi obstruarea cateterului abdominal sînt frecvente. Însă urmărirea postoperatorie este de prea scurtă durată şi numărul de bolnavi operaţi cu această metodă este prea mic.

Scanned with OKEN Scanner

Rezultate. Statisticile despre rezultatele hidrocefaliilor operate variază foarte mult. Sînt mai puțin dependente de felul valvei implantate, adică dacă s-a utilizat sistemul de valve după Pudenz sau după Holter, depinde mai mult de criteriile pe care le are la bază statistica și printre acestea durata de urmărire postoperatorie joacă primul rol. De aceea după același material se pot da rezultate diferite după cum aceste rezultate sînt apreciate imediat postoperator la externarea din spital, sau după un timp de control și urmărire mai tardiv de 6 luni, 1 an, 5 ani etc. Din experiența noastră reiese că complicațiile operatorii la copii hidrocefali sînt cu atît mai frecvente, cu cît timpul de urmărire postoperatorie este mai lung. Astfel putem să ajungem cu timpul ca revizuirile de tubulatură, să fie mai frecvente într-o clinică decît aplicarea inițială a sistemului de drenaj. Rezultatele depind în mare măsură de indicațiile operatorii puse corect și la timp. Evaluarea rezultatelor îndepărtate se bazează pe criteriile gradului de dezvoltare psihomotorie. Astfel *Guidetti* și *col.* (1969) pe o serie de 200 copii operați pentru hidrocefalie netumorală cu o perioadă de urmărire între 1—8 ani după criteriul de mai sus, au următoarele rezultate: slabe 40 (20%); bune 77 (38,5%); excelente 35 (17,5%); decese 18 (9%); neurmărite 30 (15%); complicații 79 (39,5%); revizuiri 73 (36,5%); 12 (6%) dezvoltare psihomotorie bună, deși valva Pudenz aplicată nu funcționa.

În Clinica de neurochirurgie București au fost operate în perioada 1963—1977 inclusiv 416 cazuri de hidrocefalie necauzată de procese înlocuitoare de spațiu la sugar cu o perioadă de urmărire postoperatorie între 1—14 ani. Dintre aceștia 15 (3,6%) au decedat; 43 au fost neurmăriți. Din cele 358 cazuri operate urmărite au fost obținute rezultate excelente la 89 (24,9%); bune 198 (55,3%); slabe la 71 (19,8%). Complicații postoperatorii au apărut la 87 copii (24,3%), dintre care 21 (5,8%) infecțioase și 66 (18,4%) mecanice, care au necesitat revizuirea tubulaturii de drenaj. La acești 66 copii s-au practicat 112 revizuiri și anume la 45 pacienți o dată, iar la 21 pacienți între 2 pînă la 5 ori. Cele mai multe complicații mecanice au fost la nivelul cateterului ventricular.

Subliniem că nu există o corelație perfectă între circumferința craniului și rezultatele clinice bune. De asemenea nu există o relație absolută între grosimea mantiei cerebrale și capacitatea funcțională a creierului. De aici rezultă că nu atît dimensiunea hidrocefaliei determină viitorul funcțional al copilului, cît leziunile parenchimului cerebral însăși.

Scanned with OKEN Scanner

Concluzii. În ultimele decenii în tratamentul hidrocefaliilor s-au făcut mari progrese. Deşi unele publicaţii trezesc impresia optimistă că problema tratamentului hidrocefaliei după introducerea sistemelor de drenaj moderne cu valve automate ar fi practic rezolvată şi că o serie de incidente şi complicaţii s-ar datora unor tehnici fie defectuos executate, fie insuficient puse la punct. Impresionant este însă faptul că mereu se fac îmbunătăţiri şi modificări ale sistemelor de valve, ceea ce atestă că tratamentul hidrocefaliei sugarului nu este soluţionat definitiv şi rămîne încă o problemă de rezolvat cu toate îmbunătăţirile metodelor şi a rezultatelor din ce în ce mai bune.

B. TULBURĂRI DE HIDRODINAMICĂ ŞI PRESIUNE A LCR ÎN HIDROCEFALIILE ADULTULUI

Hidrocefalia este o acumulare anormală de LCR, endocranian, în spaţiile anatomice anume constituite, datorită unei tulburări de circulaţie, de resorbţie sau de superproducţie a acestuia, urmată de apariţia unei simptomatologii mai mult sau mai puţin specifice.

În ultimul timp se face tot mai mult resimţită necesitatea de a se diagnostica timpuriu hidrocefalia (H.) adultului, pentru ca astfel, la aceşti bolnavi, să li se poată face o derivaţie a LCR înainte de compromiterea funcţiilor cerebrale. Studiul acestor H. pune de la început problema clasificării lor.

CLASIFICARE

Lazorthes şi *col.* (1968) cred că nu este justificată separarea H. netumorale ale adultului şi adolescentului, de cele ale copilului.

Numai H. sugarului pare a reprezenta o entitate independentă, datorită patogeniei sale complexe în care tulburarea de resorbţie şi circulaţie a LCR are un rol esenţial. Constituind o grupă heterogenă, pînă în prezent s-au făcut numeroase clasificări după criterii etiologice, patogenice, anatomice, clinice, evolutive, cisternografice, operatorii etc. *Dandy* şi *col.* (1914) au introdus termenul de H. comunicantă pentru cazurile la care există o comunicare liberă între ventriculi şi spaţiul subarahnoidian. În anul 1950 *Brunerie* a clasificat H. după forma anatomică (H. ocluzive şi comunicante cu blocaj extraventricular), fiziopatologice (H. active şi pasive, consecinţă a unor atrofii cerebrale) şi evolutive (acute şi cronice).

Bourrat şi *col.* (1950) deosebesc la adult H. cu şi fără obstacol.

Scanned with OKEN Scanner

El Gammel (1969), face o clasificare etiologică a H., reliefînd drept cauze supraproducţia de LCR, absorbţia defectuoasă sau obstrucţia în circulaţie a acestuia. După *Taveras* există H. hipertensive (obstructive) şi H. hipotensive. Clasificarea lui *Lazorthes* şi *col.* (1968) făcută după criterii anatomo-patogenice ţine cont de locul blocajului pe traiectul de scurgere a LCR. *Wolinsky* şi *col.* (1973) a împărţit pacienţii cu HPN în 3 grupe, după criterii clinice. În prima grupă au fost încadraţi şi pacienţii cu HPN idiopatică. Grupa a 2-a se referă la pacienţii cu antecedente patologice, iar grupa a 3-a cuprinde bolnavii cu caracteristici clinice improbabile de H. Prima clasificare făcută după aspectul cisternografiei izotopice aparţine lui *James* şi *col.* (1973). Autorii deosebesc : 1) H. obstructive, necomunicante la care cisternografia este normală sau uşor modificată din cauza diminuării circulaţiei substanţei radioactive pe convexitate. 2) H. obstructive comunicante la care, datorită obstrucţiei spaţiului subarahnoidian, apare radioactivitate ventriculară şi lipsa de concentraţie a substanţei pe convexitate sau în regiunea parasagitală. 3) H. comunicante atrofice primare (ex-vacuo) pot fi generalizate şi localizate.

Cisternografia relevă o întîrziere în circulaţia substanţei radioactive pe convexitate şi activitate ventriculară, cînd ventriculii sînt mult măriţi. *Giuffrè* (1977) împarte H. netumorale în : H. comunicante tetraventriculare, H. triventriculare, H. obstructive la nivel ventriculo-cisternal şi H. post meningocel sau mielomeningocel.

Noi am adoptat o clasificare bazată pe criterii etiopatogenice *(tabelul nr. XII)* influenţaţi fiind de clasificarea lui Oberson (1976). Nu am luat în consideraţie criteriul acut şi cronic al H. deoarece un puseu acut poate releva o H. cronică, iar unele fenomene de decompensare pot îmbrăca o alură evolutivă acută. Alegerea presiunii intracraniene drept criteriu de clasificare pare seducătoare, dar înregistrările continui făcute în ultimul timp, au evidenţiat faptul că în cadrul hidrocefaliei cu presiune normală (HPN) apar puseuri temporare de ridicare a acesteia, mult peste normal. Această situaţie ne-a determinat să înlocuim termenul de H. normotensivă cu cel de hidrocefalie intermitent normotensivă (HIN). Pe de altă parte, unele H. iniţial hipertensive, pot deveni normotensive în timp ce H. normotensive, în faza de decompensare, pot deveni hipertensive.

ETIOPATOGENIE

H. la adult apare ca rezultat al diferitelor cauze, cu mecanisme patogenice foarte variate, nefiind prin ea însăşi o maladie. Totuşi, odată instalată, are ca orice maladie o evoluţie proprie, dezvoltă o simptomatologie caracteristică şi necesită un tratament adecvat.

Scanned with OKEN Scanner

Tabelul XII

Clasificarea hidrocefaliilor adultului

Felul hidrocefaliei	Localizarea leziunii	Etiologie
1) obstructive interne	gaura Monro (uni sau bilateral) ventricul 3 apeductul Sylvius găurile Magendie și Luschka	proces expansiv ; parazitară (cisticercoză, toxoplasmoză) ; inflamatorie ; malformativă (Dandy-Walke, Arnold-Chiari, siringomielie ; ectazia arterei bazilare, platibazia)
2) obstructive externe	tromboza sinusurilor venoase obstrucția căii leptomeningeale de circulație și resorbție a LCR ocluzia cisternelor : — bazale — opto-chiasmatice — a marii vene Galien ocluzia celor 2 văi sylviene ; ocluzia unei suprafețe întinse de pe cele 2 convexități ; ocluzia interhemisferică	infecțioasă (meningite bacteriene, TBC fongus) ; — traumatică ; hemoragie subarahnoidiană ; parazitară ; ocultă ; carcinomatoză, leptomeningeală ; leucemii ; sarcoidoze ; histiocitoza X ; scleroză tuberculoasă ; exces de proteine în LCR
3) mixte (obstructive interne și externe)	obstrucție de obicei parțială internă și externă	traumatică ; posthemoragică etc. ; acumulare LCR extern prin ruperea spontană a ventriculului lateral mult dilatat
4) ex-vacuo	atrofie cerebrală (corticală a nucleilor bazali și a substanței albe) LCR abundent intraventricular, în cisternele bazale și peste convexitate	degenerativă ; metabolică ; vasculară (ASC) ; toxică (etilică) ; postinflamatorie ; congenitală
5) externă	acumulare de LCR pe convexitatea cerebrală sau în cisternele bazale care devin chistice	porencefalia ; higroma subdurală ; postoperatorie ; otitică
6) hipersecretorii	hipersecreție LCR	tumori de plex coroid ; hiper- sau hipovitaminoză A

Scanned with OKEN Scanner

Adesea cînd ancheta etiopatogenică rămîne negativă, H. este etichetată ca avînd o origine nedeterminată, ocultă. Redăm în continuare factorii etiologici cei mai frecvenţi care duc la dezvoltarea H. la adult.

H. după hemoragia subarahnoidiană este recunoscută din timpul lui Dandy. S-a emis ipoteza, după care, prezenţa sîngelui subarahnoidian, favorizează apariţia unei pahimeningite reacţionale care blochează căile periferice de scurgere a LCR către ariile de rezorbţie venoasă. Cazurile publicate sînt puţine în comparaţie cu cele care există în realitate. *Taptas* şi *col.* (1968) afirmă că primele manifestări clinice, care ne orientează către diagnosticul de H. debutează începînd cu a doua săptămînă după hemoragia subarahnoidiană, dar elucidarea acestuia se face mult mai tîrziu, după aproximativ 12 săptămîni.

Aderenţele se formează la 10—14 zile după hemoragie *(Kibler* şi *col.*, 1961), iar o lună de la hemoragie sau operaţie a fost găsit a fi intervalul cel mai frecvent pentru constituirea H. Frecvenţa acestei H. a fost găsită ca fiind de : 10% *(Foltz* şi *col.* 1963) 19% *(Galera* şi *col.*, 1970), 30% (*Heidrich*, 1970), 42,8% (*Pertuiset* şi *col.*, 1972) sau 43% (*Schiefer* şi *col.*, 1967). H. apare mai frecvent după sîngerarea unui anevrism al cercului lui Willis şi mai rar, după sîngerarea unui anevrism al arterei cerebrale medii (*Kibler* şi *col.*, 1961). *Foltz* şi *Word* (1956) relevă faptul că 10—12% din anevrismele situate în apropierea liniei mediane pot cauza apariţia unei H. după sîngerare, dar numai 5—7% dintre acestea trebuie operate. Uneori simptomele apar precoce, la 10—20 zile, iar alte ori mai tardiv, între 20 zile şi 3 luni de la hemoragie sau operaţie. *Effenterre* (1976) a găsit o presiune ridicată intraventriculară între 10—21 zile de la ruperea anevrismului la 7,3% bolnavi. Drenajul extern tranzitor care se poate face şi prin puncţii lombare repetate, cînd presiunea ajunge la 15 mm Hg după 10 zile, este bine de făcut deoarece elimină o cantitate importantă de sînge cisternal şi subarahnoidian, micşorîndu-se în acelaşi timp şi presiunea intracraniană.

H. posttraumatică, afirmă *Foroglu* (1976), a fost menţionată pentru prima dată de către *Alexis Litre* în 1905. Aceste H. nu pot fi asimilate H. după hemoragie subarahnoidiană prin faptul că la primele putem întîlni obstrucţia orificiilor de comunicare a lichidului ventricular cu cheaguri şi contuzia pereţilor acestora. În al doilea rînd, diminuarea rezorbţiei datorită blocării vilozităţilor arahnoidiene cu eritrocite şi reziduuri tisulare, şi edemului cerebral care prin comprimarea spaţiului subarahnoidian umplut cu sînge favorizează formarea aderenţelor leptomeningeale, este asociată şi cu o hipersecreţie LCR.

Zander şi *col.* (1968 şi 1976) au constatat că, iniţial LCR este hemoragic şi hipertensiv pentru ca, între 18—21 zile acesta să devină

Scanned with OKEN Scanner

clar și normotensiv. Autorii au mai afirmat că la orice traumatizat cranio-cerebral cu comă mai prelungită de o săptămînă, H este constantă, precoce, progresivă de tip comunicant și mai rar de tip obstructiv. Dilatarea ventriculară progresivă, corelează pozitiv cu durata comei, cu gradul deficitelor neurologice, psihice și durata acestora, precum și cu vîrsta. Totuși o H. progresivă poate apărea și după un traumatism cranio-cerebral mai puțin sever. Faptul poate fi intuit în prezența agravării tulburărilor neurologice sau a reapariției lor, după o perioadă de remisiune. După cîteva săptămîni de la traumatism cînd apare atrofia și fibroza leptomeningeală circumscrisă, postcontuzională, H. se poate opri din evoluție și compensa, dar cînd ocluzia leptomeningeală este întinsă H. se decompensează rapid. *Foroglu* (1976) a constatat că H. apare la 90% din pacienții traumatizați a căror comă a depășit 7 zile, ventriculii putîndu-se dubla între prima și a doua săptămînă de la accident. Presiunea LCR inițial ridicată, scade progresiv după cîteva zile, odată cu ameliorarea clinică. Cînd la 3—4 săptămîni după această perioadă de ameliorare, presiunea crește din nou, asistăm la dezvoltarea unei H. posttraumatice.

H. de origine infecțioasă sau inflamatorie apare datorită modificării ansamblului spațiului subarahnoidian prin formarea unei arahnoidite reacționale sau fibroadezive, cu blocarea cisternelor bazale și a orificiilor ventriculului 4. H. poate succede unei meningite cu germeni cunoscuți ca: meningococ, pneumococ, colibacil, streptococ, enterococ, bacil Koch, listeria, sau unei infecții parazitare ca cisticercoză sau toxoplasmoză. Adesea este vorba de forme atenuate de infecție meningee de forme necunoscute sau insuficient tratate, de forme aseptice sau virale. Exsudatele leptomeningeale sînt organizate prin colonizarea celulelor străine, vasele sînt stenozate, spațiile perivasculare sînt invadate de către țesutul cicatriceal iar în stadiul tardiv păturile reticulare perivasculare dispar, cisternele se șterg prin procesul de arahnoidită adezivă iar LCR nu mai circulă. Leziunile vasculare și perivasculare definitive, împiedică și ele rezorbția satisfăcătoare de lichid. Distribuția leziunilor este neregulată. Acestea predomină bazal la nivelul marii cisterne, la nivelul cisternelor incizurii cortului (cisterna ambiens, cisternele circumpedunculare) sau la nivelul carefurului anterior (cisternele prepontine, interpedunculare și optochiasmatice). Spațiul subarahnoidian de pe convexitate și cel spinal sînt mai puțin atinse. Cînd leziunile inflamatorii predomină la nivelul cisternei ambiens vălul coroidian și venele Galien pot fi înglobate în țesutul cicatriceal, jenînd drenajul venos al plexurilor coroide care pot deveni hipersecretorii agravînd evoluția. Astfel de cazuri au fost publicate de *Hill* și *col.* (1967), *Greitz* și *col.* (1971), *Ojemann* (1972) etc. Unele hipertensiuni intracraniene, cu edem papilar, ce survin

Scanned with OKEN Scanner

în cursul evoluției tumorilor medulare mai ales din regiunea dorsală joasă, pot reliefa instalarea unei H. latente datorită hiperalbuminorahiei din LCR. În meningita tuberculoasă evoluția este afectată nu numai de procesul inflamator, edem și ischemie cerebrală, ci și de dezvoltarea H prin creșterea presiunii intracraniene ca rezultat al hiperproducției LCR, a diminuării absorbției din spațiul subarahnoidian și a blocării foramenului Magendie, Luschka, a cisternelor bazale și a spațiului subarahnoidian. Ameliorarea H. cu un șunt ventriculoatrial chiar într-un stadiu activ al bolii fără teama unei diseminări miliare, modifică semnificativ cursul și aduce îmbunătățiri remarcabile a stării de conștiență, afaziei, hemiplegiei și vederii chiar la copii orbi de 4—6 săptămîni (*Bhagwati*, 1971).

Datorită unei răspîndiri miliare a bolii, după un șunt ventriculoatrial făcut la un bolnav cu leziuni active, *Suwanwela* (1968) este împotriva operației în acest stadiu.

H. postoperatorie se dezvoltă mai frecvent după ablația meningeoamelor bazale și de convexitate, a neurinoamelor de acustic, a atrocitoamelor și în general după intervenții pe fosa posterioară. Ridicarea voletului sau expansiunea la nivelul cicatricei de fosă posterioară sînt revelatoare. Punctiile lombare repetate în primele 2—3 săptămîni sînt în general suficiente pentru a realiza un echilibru între secreția și absorbția LCR. Hiperalbuminorahia, crearea unui punct de minimă rezistență prin înlăturarea osului, deschiderea ventriculului lateral, stagnarea LCR hiperalbuminos la nivelul cavității operatorii, hemoragia subarahnoidiană, infecția cronică și meningitele abacteriene cronice, constituie factorii favorizanți. Înafara H. locale cu dilatarea secundară a sistemului ventricular, există și H. mai obișnuite, apărute datorită blocării foramenului Magendie, Luschka, Monro sau a cisternelor bazale de către tumori supraselare. *Philippon* și *col.* (1977) insistă asupra relativei gravități a acestor H. postoperatorii și asupra dificultății tratării lor din cauza hiperalbuminozei.

H. datorită stenozei de apeduct reprezintă o etiologie relativ importantă a H. netumorale a adultului. În jurul acestei probleme se discută despre stenoza de apeduct ca fiind secundară unui proces inflamator (*Drachman* și *col.*, 1961 ; *Timmons* și *col.*, 1970), sau datorită unei anomalii congenitale, malformative (*Russell*, 1949 ; *Globus*, 1946).

E posibil ca acești factori să se combine sau să se succeadă în timp, asociindu-li-se ulterior o tulburare secundară de rezorbție și colapsul apeductului, ca urmare a evoluției H. și a creșterii presiunii intraventriculare. *Russell* a descris stenoza izolată a apeductului fără gliază periapeductală și atrezia apeductului cu coalescența mai mult sau mai puțin întinsă a pereților. Autorul întrebuințează cuvîntul

Scanned with OKEN Scanner

„forking" pentru a descrie o disinergie de tip diverticular cu ramificații în fund de sac sau diviziunea sa în 2 ramuri care se pierd în țesutul nervos, fără a stabili o comunicare între ventriculul 3 și 4.

Apeductul poate fi blocat la originea sa sau la extremitatea caudală de către un septum neuroglial. În fine lumenul apeductului poate fi retractat de către o proliferare nevroglică fibrilară periependimară. Toate aceste varietăți de stenoză sînt de origine malformativă. Un proces inflamator sau un edem al regiunii subependimare poate obstrua temporar sau definitiv apeductul. Ca simptomatologie pe primul plan apare hipertensiunea intracraniană.

H. dată de obstrucția membranoasă a ventricolului 4 este rară și nu trebuie confundată cu forma parțială sau abortivă de sindrom Dandy-Walker. Membrana care obstruiază gaura Magendie este subțire și transparentă, asemănătoare ca aspect cu țesutul conjunctiv găsit uneori și la capătul inferior al apeductului. S-a presupus o etiologie inflamatorie (*Turnbull* și *Drake*, 1966) sau congenitală (*Holland* și *col.*, 1958).

H. din cadrul malformației Arnold-Chiari. Această malformație este o anomalie congenitală caracterizată prin migrarea ectopică a părții bazale a trunchiului cerebral și a părții inferioare a cerebelului, în canalul cervical. Malformația este frecvent asociată cu o spină-bifidă și mielomeningocel, dar în formele sale minore pot exista separat. Toate aceste forme, se însoțesc de H. H. se agravează datorită unor leziuni care se asociază celei primare ca : întinderea apeductului și stenozarea frecventă a lui, modificarea spațiului subarahnoidian, dispariția marii cisterne, închiderea cisternelor laterale, leziuni inflamatorii leptomeningeale, blocaj cisternal și blocaj ventricular malformativ. Aceste aspecte anatomice explică și mecanismul H.

Malformația Arnold-Chiari se poate asocia și cu o malformație a șarnierei cranio-cervicale, impresiune bazilară, platibazie, asimilarea sau spina bifida a atlasului, sindromul Klippel-Feil.

H. din cadrul sindromului Dandy-Walker. Fosa posterioară este ocupată de un voluminos chist datorită nedezvoltării orificiilor ventriculului 4 și deplasarea în sus a vermisului, aplatizarea și refularea înafară și în sus a amigdalelor iar hemisferele cerebeloase sînt împinse către cort, de care pot adera. Această lărgire a fosei posterioare are răsunet asupra dezvoltării structurilor supratentoriale deplasînd concomitent în sus sinusurile laterale și torcular realizînd aspectul clinic de dolicocefalie cu mare protruzie occipitală. Adesea această malformație duce la formarea evolutivă a unei H. foarte severe.

Alteori H. poate fi moderată și stabilizată, datorită pereților chistului care se comportă ca o membrană semipermeabilă, lăsînd lichidul

Scanned with OKEN Scanner

să se filtreze, sau datorită unui orificiu lateral care se permeabilizează secundar, permiţînd un drenaj lichidian către spaţiul subarahnoidian. Aceste forme se relevă uneori la adult cu ocazia unei decompensări tardive. Ca leziuni asociate putem găsi un aspect hipoplazic al spaţiului subarahnoidian cu arahnoida subţire, vase puţin numeroase şi cu straturile reticulare perivasculare absente. Cisterna posterioară şi cele latero-cerebeloase sînt absente, dar cisternele incizurii tentoriale sînt atrofiate.

Diverticuli ventriculari şi cavităţi siringomielice. Diverticulii şi chisturile porencefalice evoluează în luni şi ani, pînă la mărimi enorme, în prezenţa unui LCR cu presiune normală. Cînd cortexul se rupe într-un punct (ventriculostomie spontană) se realizează o comunicare ventriculo-subarahnoidiană. O ruptură a peretelui canalului central al măduvei cervicale superioare, prin forţa presiunii ventriculare poate sta la baza siringomieliei sau siringobulbiei.

H. secundară unui proces atrofic cerebral (clasica H. ex-vacuo), se caracterizează printr-o creştere generalizată de LCR ventricular, în cisternele bazale şi pe convexitate, iar originea este diversă (etilism cronic, encefalopatie Wermicke, encefalopatie după stop cardiac, arterită cerebrală, encefalită, arteriosclerotică, maladia Alzheimer sau Creutzfeld-Jakob, coreia Huntington etc.). Dilatarea ventriculară este mică, dar aerul este prezent în cantitate mare pe convexitate. Grosimea mantiei cerebrale este mai mică de 40 cm.

H. produsă prin ectazia arterei bazilare a fost descrisă iniţial de *Breig* şi *col.*, 1967 şi confirmată ulterior de către *Ekbom* şi *col.* (1969), *Greitz* şi *col.* (1969 şi 1971) şi *Ojeman* (1972). H. se dezvoltă treptat din cauza compresiunii şi deformării ventriculului 3 de către artera bazilară elongată şi a transmiterii pulsaţiilor acestei artere ectatice, către ventriculul 3 şi foramenul Monro, iniţiindu-se distensia prin aşa-zisul efect al „ciocanului hidraulic".

Dilatarea ventriculară progresivă după pneumoencefalografie (PEG) la bolnavii care prezintă deja o oarecare hidrocefalie a fost demonstrată de către *Rovit* şi *col.* (1972). Impresia autorilor este că dilatarea ventriculară maximă se produce la 24 ore după PEG. Odată cu această dilatare se agravează şi starea clinică pentru o perioadă de 2—13 zile. Aceste fenomene pot fi în raport cu stresul mărit care rezultă atunci cînd o circulaţie a LCR deja compromisă este brusc suprasolicitată de către exigenţele injectării cu aer, care deplasează către cisterne şi convexitate care sînt deja obstrucţionate o parte din LCR.

O altă ipoteză susţine că aerul împins pe suprafaţa ependimară a ventriculilor împiedică mult rezorbţia LCR. În consecinţă ventriculii se lărgesc compensator pentru a procura o suprafaţă epen-

Scanned with OKEN Scanner

dimară în plus necesară transferului lichidului ventricular prin pereţii săi (*Rovit* şi *col.*, 1972).

H. ocultă sau idiopatică, găsită la pacienţii fără un trecut patologic, a fost descrisă de mulţi autori (*Adams* şi *col.*, 1965, *Bannister* şi *col.*, 1967, *Brizzi* şi *col.*, 1968, *Weiss* şi *col.*, 1968, *Glasauer* şi *col.*, 1968, *Arseni* şi *col.*, 1975 etc.). Se afirmă că aceste cazuri ar fi H. datînd de mulţi ani, oprite în evoluţie, dar care datorită diferitelor cauze interne sau externe se pot decompensa.

H. unilaterală a fost provocată experimental prin ocluzia unui foramen Monroe, de către *Thomas* (1914) şi *Dandy* (1919). De atunci această H. este recunoscută ca fiind cauzată de procese patologice situate la acel nivel.

FIZIOPATOLOGIE

În general, în producerea unei H. pot concura următorii 3 factori : 1) hiperproducţia de lichid, 2) insuficienţa de resorbţie şi 3) blocajul căilor de circulaţie ale acestuia.

H. produsă prin hiperproducţie (hipersecreţie) lichidiană, acompaniază de obicei evoluţia unui papilom de plex coroid (*Matson*, 1953, *Smith*, 1955, *Pecker*, 1958) şi constituie o eventualitate rară, frecvenţa sa fiind inferioară proporţiei de 2% (*Laurence*, 1959). Hipersecreţia lichidiană singură nu pare un mecanism patogenic capabil de a declanşa şi întreţine evoluţia unei H. Insuficienţa de resorbţie, izolată, la fel nu poate fi considerată ca un mecanism capabil prin el însuşi de a induce o H. evolutivă. Ariile de resorbţie a LCR cuprind ansamblul reţelei capilaro-venoase a leptomeningelui, spaţiile perivasculare, perineurale şi granulaţiile arahnoidiene.

Factorul prim în mecanismul fiziopatologic de constituire a unei H. cronice obstructive este un dezechilibru între secreţia şi absorbţia LCR. Experimental s-a constatat că absorbţia scade cu aproape 80% din valoarea iniţială în primele ore după obstrucţia cisternală şi rămîne scăzută pînă la 10—15 zile. Paralel, secreţia scade progresiv, căutînd a se echilibra cu absorbţia începînd cu a 21-a zi. Acest dezechilibru antrenează o creştere a presiunii intracraniene (PCI) care este cu atît mai importantă cu cît obstacolul este mai brusc şi central şi este mai moderată cînd obstrucţia este lentă şi periferică. Consecinţa logică este creşterea volumului ventricular atingînd maximum în 10—16 zile, după care apare un platou de echilibru între secreţie şi absorbţie şi prin comprimarea parenchimului cerebral şi a vaselor. Compartimentul venos are o importanţă aparte deoarece prin legătura sa liberă cu spaţiul intracranian, constituie tamponul principal în caz

Scanned with OKEN Scanner

de mărire a presiunii LCR. Inițial, substanța cerebrală rămîne intactă, dar la menținerea sau repetarea episoadelor de mărire a presiunii apar și modificări structurale. O parte din aceste modificări pot rămîne definitive fapt dovedit de *Rubin* și *col.* (1976) (citat de *Brock*, 1977) cu ajutorul microscopului electronic. Interesant este că presiunea are tendință de a descrește și a reveni la normal în 15 zile (*Philippon*, 1976), după care comprimarea și lezarea substanței cerebrale se oprește iar H. cu presiune normală (HPN) care este inițial hipertensivă, ajunge în faza de compensare, echilibru și apoi de decompensare. E dificil de explicat cum această dilatare ventriculară se poate menține în prezența unei PIC normale. Multe teorii au fost emise pentru a explica fenomenul. *Adams* și col. (1965) spun că elementul responsabil nu este presiunea, ci forțele totale exercitate asupra pereților ventriculari. *Geschwind* (1968) insistă asupra importanței elasticității pereților ventriculari. Incompresibilitatea compartimentului lichidian complet închis și diminuarea volumului parenchimatos poate juca un rol. Important este gradientul de presiune între sistemul ventricular și parenchim, care, în stare normală, se găsește într-un echilibru perfect. În H. acută cu blocaj ventricular sau al spațiului subarahnoidian, presiunea intraventriculară devine superioară sumei presiunii parenchimului și tensiunii elastice a pereților, fapt care duce la dilatarea acestor cavități. În timpul cronicizării H. apare o stare de echilibru, cînd cele 2 presiuni devin egale. Faptul acesta devine posibil numai printr-o diminuare a presiunii parenchimatoase și a tensiunii elastice a pereților, precum și prin echilibrarea secreției-resorbției LCR. Această stare de echilibru este net instabilă, putînd fi ruptă de cauze diverse ducînd la decompensarea acestor H. cronice. Constatarea unei PIC normale este eventualitatea cea mai frecventă în asemenea cazuri. Totuși prin înregistrări continue s-a arătat că presiune nu este tot timpul normală deoarece crește sub forma undelor A (*Simon*, 1972), în timpul somnului, corespunzînd după *Rossi* (1974) fazei somnului,paradoxal. Această apariție periodică a undelor de creștere a presiunii LCR explică de ce la unii pacienți cu HPN simptomatologia, dilatarea ventriculară și reducerea substanței cerebrale se accentuează. Odată cu mărirea ventriculilor se reduce și spațiul funcțional de rezervă pentru resorbția LCR, prin comprimarea spațiului subarahnoidian de pe convexitate, a cisternelor și a sistemului venos. Resorbția LCR fiind astfel perturbată, se realizează un cerc vicios prin favorizarea dezvoltării hidrocefaliei. Accentuarea dilatării ventriculare duce la întinderea fibrelor nervoase, în special din traectul corticospinal (*Yakovlev*, 1947) și la compresiunea cerebelului, dînd astfel naștere la simptome asociate. Datorită faptelor de mai sus, se pro-

Scanned with OKEN Scanner

duce fenomenul de „ciocan hidraulic (*Greitz* şi *col.*, 1969) prin transmiterea către substanţa cerebrală a forţelor pulsatile ale arterelor mari de la baza creierului, fapt care contribuie la o nouă lezare a ţesutului cerebral. Principiul lui Pascal şi legea lui la Place la care s-a făcut apel, nu explică apariţia şi evoluţia hidrocefaliei cu presiune intermitent normală. Totuşi la baza H. obstructive interne este un obstacol în calea circulaţiei LCR, pe cînd la baza H. obstructive externe, este un obstacol de resorbţie a LCR. Clinic, în H. forţa maximă de presiune se exercită la nivelul coarnelor frontale şi a ventriculului 3, fapt care explică tabloul demenţei ataxice.

Hidrocefalia experimentală

În 1912, *D andy* a adus dovada formării LCR de către plexurile coroide, iar apariţia şi dezvoltarea hidrocefaliei a pus-o pe seama unui blocaj a căilor de circulaţie a LCR, urmat de o presiune mărită retrogradă. *Thomas* (1914) şi *D andy* (1919) au produs experimental o H. unilaterală prin ocluzia unui foramen Monroe de aceeaşi parte. De atunci este recunoscută H. unilaterală obstructivă ca fiind cauzată de procese patologice din regiunea foramenului Monroe. După blocarea apeductului Sylvius cu plexectomie şi obstrucţia foramenului Monroe de aceeaşi parte, apărea o dilatare a ventricolului lateral opus cu plex coroid intact şi colaps al ventricolului plexectomizat. Practic nimeni nu a verificat acest fapt. Căutînd să testeze concluziile lui Dandy, în 1962 Bering a ajuns la concluzia că presiunea retrogradă din ventriculi, ca urmare a unui blocaj în circulaţia LCR, nu constituie forţa care duce la hidrocefalie. El a relevat faptul că plexurile coroide generează energia necesară pentru circulaţia LCR şi că într-un ventricol blocat, dilatarea este cauzată de către forţa undelor pulsatile locale ale plexului coroid, care este absorbită mai mult de către pereţii ventriculari decît să fie utilizată pentru pomparea LCR în afara acestor cavităţi. Pereţii ventriculari cedează acestei mişcări de presiune şi deci se măresc. Concluziile autorului s-au bazat pe faptul că la cîinii cu plexectomie unilaterală şi hidrocefalie prin injectarea intracisternală de caolin, a existat o dilatare a ventricolului cu plex coroid intact, fără dilatare sau colaps a ventricolului plexectomizat. Dealtfel plexectomia la un ventricul hidrocefal a avut ca rezultat colapsul acelui ventricol. *Wilson* şi *Bertan* (1967) au adus dovada în susţinerea concluziilor lui Bering, prin reducerea pulsaţiilor coroidale într-un ventricol lateral a cărui arteră coroidală anterioară a fost ocluzionată. Injectarea intracisternală de negru de fum a dus la dezvoltarea unei hidrocefalii unilaterale, numai la ventriculul cu artera coroidală in-

Scanned with OKEN Scanner

tactă. Autorii susţin şi ei că dilatarea ventriculară apare ca rezultat al transmiterii pulsaţiilor susţinute, către pereţii ventriculari şi nu din cauza ridicării presiunii. *Sibayan* şi *col.* (1970) experimentînd pe cîini, a evidenţiat importanţa presiunii intraventriculare mărite în dezvoltarea hidrocefaliei. Există totuşi o corelaţie strînsă între presiunea LCR, presiunea pulsatilă şi diferite fluctuaţii fiziologice. În starea normală undele de pulsaţie ventriculară au diferite vîrfuri din care primul coincide cu presiunea arterială sistolică, dar care poate fi modificat de către fluctuaţiile de presiune venoasă. Mişcările respiratorii modifică presiunea medie a LCR prin faptul că inspiraţia scade expiraţia ridică presiunea venoasă centrală. Epinefrina administrată intravenos creşte profunzimea respiraţiilor şi debitul sanguin cerebral cu 20%, fapt care duce la mărirea presiunii intracraniene. Durerea creşte presiunea medie şi cea pulsatilă. Dacă volumul LCR ventricular scade brusc, diminuează corespunzător şi presiunea medie şi cea pulsatilă.

Presiunea pulsatilă creşte odată cu creşterea volumului LCR şi a presiunii intracraniene (*Dordonne* şi *col.*, 1969). Faptul a fost explicat pe baza pierderii mecanismelor de amortizare a creşterii presiunii intracraniene (*Bering*, 1955). De exemplu, creşterea bruscă a presiunii LCR duce la un colaps al compartimentului venos intracranian, reducînd astfel efectul de amortizare a acestui sistem (*Ekbom* şi *col.*, 1969). *Sibayan* şi *col.* (1970), în experienţele sale cu cîini, nu a constatat o creştere constantă a presiunii pulsului paralel cu creşterea presiunii LCR. *Geschwind* (1968) a emis ipoteza, după care odată cu dilatarea ventriculară presiunea pulsatilă a LCR nu poate creşte paralel cu creşterea presiunii medii, din cauza modificării proprietăţilor substanţei cerebrale. În prezenţa unui plex coroid normal şi fără diferenţe însemnate în amplitudinea presiunii pulsului şi aspectul undei, creşterea presiunii medii a fost un factor necesar responsabil pentru dilatarea ventriculară (*Sibayan* şi *col.*, 1970).

Deşi autorii susţin importanţa presiunii mărite a LCR în producerea H., admiterea concurării unor mecanisme multiple printre care rolul pulsaţiilor coroidale şi tulburarea de resorbţie a LCR au un rol important. S-a demonstrat de repetate ori că presiunea este un factor important în absorbţia cantităţii de LCR. Dependenţa absorbţiei de presiune, s-a arătat a fi liniară, deasupra presiunii critice de prag şi în afară de aceasta peste o gamă largă de presiuni. Indiferent de calea de absorbţie, prin vilozităţile arahnoidiene la animale normale sau printr-o cale alternativă transventriculară în hidrocefalie (*Sahar* şi *col.*, 1970) tot LCR absorbit trebuie în ultimă instanţă să ajungă în sistemul venos. În consecinţă, presiunea de absorbţie a LCR este de fapt gradientul de presiune între LCR şi sistemul venos. În plus,

Scanned with OKEN Scanner

dacă presiunea venoasă variază cu presiunea LCR, schimbul trebuie să fie la fel liniar dar nu paralel. *Weed* și *Flexner* (1933) au pretins că modificarea bruscă a presiunii în spațiul subarahnoidian a rămas fără efect asupra presiunii din sinusul sagital, dar că modificările de presiune în venele cerebrale au produs modificări de presiune în LCR. *Wright* (1938) a observat o creștere timpurie a presiunii din sinusuri, urmată de o scădere a nivelului sub cel care a precedat ridicarea presiunii LCR. Un raport invers a fost dat de către *Bedford* (1942) care a constatat că ridicarea bruscă a presiunii LCR a cauzat o scădere a presiunii din sinusuri. *Shulman* și *col.* (1964, 1965) au găsit o corelație între presiuni atît la cîini cu H. experimentală cît și la copii hidrocefali. Mai mult, prin scăderea presiunii LCR la un copil, presiunea din sinusul sagital superior s-a modificat liniar. Totuși presiunea din sinusul sagital superior a fost totdeauna mai mare decît presiunea LCR. Autorii nu au putut demonstra raporturi similare de presiune la cîinii normali. *Norell* și *col.* (1969) au relevat din nou dependența presiunii din sinusul sagital superior de presiunea LCR, dar numai la copiii a căror H. se asocia cu meningomielocel. Sursa acestor discrepanțe apărute, poate fi găsită în metoda de investigație.

Ridicarea bruscă a presiunii LCR obținută printr-o injectare rapidă de soluție salină în compartimentul LCR, poate produce modificări anatomice momentane, atît în configurația căilor LCR cît și în canalele venoase. Desigur, deasupra unor presiuni, pereții sinusurilor pot colaba (*Shapiro*, 1966) iar debitul de sînge cerebral poate descrește considerabil (*Rich* și *col.* 1953). În aceste condiții, debitul de sînge prin sinus a apărut nemodificat iar absorbția LCR neschimbată.

În urma experiențelor pe pisici, *Sahar* și *col.* (1970) au arătat că atît la animale normale cît și la cele cu H., după introducerea de caolin s-a obținut un raport direct și aparent cauzal între presiunile LCR și din sinusul dural. La presiuni ventriculare foarte scăzute, gradientul de presiune LCR — sinus sagital, este inversat. Cînd presiunea LCR este mărită ridicarea ambelor presiuni are ca rezultat o creștere liniară a gradientului. În condiții normale, presiunea LCR este mai ridicată decît presiunea din sinusurile venoase (*Bedford* 1942, *Bering*, 1959).

Presiunea din sinusuri este rezultanta diferitelor forțe ca : presiunea arterială, presiunea LCR, circulația venoasă, elasticitatea creierului, a durei și a pereților vasculari. S-a presupus de către unii cercetători (*Norell* și *col.*, 1969, *Langfitt* și *col.* 1966, *Davson*, 1967) că atunci cînd presiunea LCR urcă, sîngele venos este trimis din cavitatea craniană și astfel crește presiunea. Acest mecanism de eliminare implică o reducere a volumului sîngelui venos prin compresiune și ar compensa o creștere bruscă și temporară dar nu și continuă a presiunii

Scanned with OKEN Scanner

LCR. În astfel de condiţii s-a arătat că absorbţia LCR la pisici cu hidrocefalie, începe la o presiune considerabil mai mare decît la pisicile normale. La toate pisicile, presiunea ventriculară a coincis cu cea din sinus pînă la un punct sub care presiunea din sinus a fost mai mare la pisicile hidrocefalice decît la cele normale. Deasupra punctului de coincidenţă, presiunea ventriculară a depăşit presiunea din sinus (*Sahar* şi *col.*, 1970). Experimental, la cîini (*Strecker* şi *col.*, 1973, *Yarnell* şi *col.* 1972, *James* şi *col.*, 1974, *Wisniwski* şi *col.*, 1969) şi la Macaca mulatta (*Flor* şi *col.* 1974) s-au făcut numeroase cisternograme căutîndu-se a se stabili date în cazuri normale şi de H. comunicantă, care să fie corelate cu cele de la om. *Flor* şi *col.* (1974) nu au constatat diferenţe.

Măduva cervicală în hidrocefalia experimentală

McLaurin şi *col.* (1954), *Becker* şi *col.* (1972), *Eisenberg* şi *col.* (1974), *Hall* şi *col.* (1975) etc. examinînd măduva spinării la animale cu H. produsă cu caolin, au observat prezenţa mielomalaciei şi a unor cavităţi secundare arahnoiditei adezive. *Dohrman* (1972) a observat la cîini cu H. produsă cu acelaşi procedeu, prezenţa unui leptomeninge îngroşat, granulomatoză subarahnoidiană ce înconjura măduva cervicală superioară şi suprafaţa dependentă de trunchiul cerebral, zone de degenerare spongioasă în substanţa albă laterală şi anterioară, rarefacţia şi subţierea cordoanelor albe posterioare, fisuri şi cavităţi în substanţa cenuşie posterioară canalului central şi în cordoanele posterioare. Această arie este alimentată de către ramurile terminale ale arterelor spinale anterioare şi posterioare şi în consecinţă este prima regiune afectată de către insuficienţa vasculară (*McLaurin* şi *col.* 1954, *Tauber* şi *col.* 1935). Predominent la cîini cu şunt, au fost observate hemoragii în măduva spinării, asociate cu fisuri şi cavităţi datorită refulării sîngelui după un mecanism de ischemie produs prin comprimarea vaselor sanguine de către fibroza arahnoidiană şi un flux venos compromis.

Joffroy şi *Achard* (1887) care au observat coexistenţa leziunilor au postulat o corelaţie între arahnoidită şi cavitatea măduvei.

Ulterior, aceste cavităţi au fost atribuite ischemiei medulare. La marginea cavităţilor au fost observate astrocite şi hemoragii.

Gardner (1968) şi du *Boulay* (1974) au presupus că arahnoidita care produce obstrucţia ieşirilor din ventricolul 4 ar avea ca rezultat propulsia LCR spre canalul medular şi formarea siringomieliei. Pe plan clinic *Fischer* şi *col.* (1977) au descris 3 bolnavi la care s-a dezvoltat siringomielia asimptomatică, după derivaţii lombureterale, pentru

Scanned with OKEN Scanner

hidrocefalii comunicante. La primul caz autopsiat s-a găsit o arahnoidită gravă. Acest diagnostic a fost sugerat şi la cazul 3 la care punctiile lombare au fost negative.

Kushner şi *col.* (1971) au constatat că din 80 pacienţi cu derivaţii lomboureterale şi lomboperitonale, 34 au prezentat scolioză, la 3 s-a găsit o gravă arahnoidită fibroasă iar la 2 cazuri autopsiate a fost demonstrată siringomielia.

Autorii au sugerat existenţa unei corelaţii între scolioză, arahnoidită şi siringomielie. *Fischer* şi *col.* (1977) îşi explică apariţia siringomieliei în derivaţiile lombare, prin scăderea presiunii din compartimentul intracranian spre cel spinal, avînd ca rezultat o aglomerare progresivă a structurilor cerebrale şi a trunchiului cerebral în foramen magnum, fapt care realizează un fel de malformaţie Arnold-Chiari iatrogenă.

LCR ar forţa canalul central al măduvei pe care îl dilată.

Granulaţiile Pacchioni şi fiziopatologia resorbţiei LCR

În aprilie 1705, *Pacchioni* a publicat pentru prima dată observaţiile sale asupra structurilor care acum îi poartă numele şi pe care le-a numit „glande conglomerate ale durei mater" (*Gilles* şi *col.* 1971).

Mai tîrziu a recunoscut că predecesorul său *Mery* publicase în 1701 o teză asupra acestor granulaţii. *Vasalius*, în 1543, menţionase şi el aceste formaţiuni anatomice. *Luschka* a fost primul care a semnalat că granulaţiile arahnoidiene sau pacchioniene sînt vilozităţi (villi) arahnoidiene hipertrofiate care în mod normal sînt prezente în orice creier. *Key* şi *Retzius* (1875) au descris structurile în contextul anatomiei circulaţiei LCR şi le considera ca pe nişte filtre pasive prin care LCR trece în canalele venoase. Opiniile iniţiale ale lui *Cushing* privitoare la resorbţia LCR s-au bazat pe observaţia că substanţele injectate în spaţiu arahnoidian trec în sinusurile venoase durale, în timp ce substanţele introduse în sistemul venos nu pot fi găsite în spaţiul subarahnoidian. El a conchis că vilozităţile arahnoidiene funcţionează ca nişte supape care permit trecerea din spaţiul subarahnoidian în cel venos.

Weed (1914, 1917) a făcut o serie de experienţe cu introducerea de soluţie izotonică de ferocitrat de amoniu şi ferocianid de potasiu în spaţiul subarahnoidian spinal, după care a sacrificat animalele la intervale diferite de timp. Faptul că a găsit precipitate de albastru de Prusia în granulaţiile arahnoidiene, constituie dovada pentru conceptul de circulaţie a lichidului spinal (acceptat acum de cei mai mulţi autori) şi că granulaţiile Pacchioni sînt structuri necesare pentru absorbţia acestuia.

Scanned with OKEN Scanner

Weed (1923) a avansat primul ideea că vilozităţile copiilor nounăscuţi, şi mamiferelor de laborator sînt echivalentul granulaţiilor arahnoidiene de la copil şi adulţi.

Turner (1958—1961) spunea că resorbţia se face prin aceste vilozităţi microscopice, cînd granulaţiile nu sînt încă prezente la o vîrstă fragedă. Autorul a descris şi căi accesorii de absorbţie pe calea limfaticelor perineurale ale nervilor cranieni şi a vaselor arahnoidiene. Se spune că termenul de „vilus arahnoid", „villi" sau vilozităţi arahnoidiene este întrebuinţat pentru formaţiunile vizibile microscopic, pe cînd cel de „granulaţii arahnoidiene" pentru cele vizibile cu ochiul liber.

Funcţional, termenii trebuie priviţi ca sinonimi. Granulaţiile arahnoidiene nu sînt vizibile la naştere, dar sînt prezente ca vilozităţi arahnoidiene microscopice. Pentru prima dată devin aparente la o inspecţie atentă cu lupa, la 6 luni, iar în jur de 18 luni sînt vizibile în mare, apărînd întîi în regiunile unde venele parieto-occipitale şi centrale se deschid în sinusul sagital superior, lîngă vertex (*Clark*, 1920). Ele devin mult mai vizibile odată cu înaintarea în vîrstă, răspîndindu-se anterior şi posterior de-a lungul suprafeţei superioare a emisferelor cerebrale. La 3—4 ani, sînt larg răspîndite în canalele venoase durale, formînd noduli vizibili în lumen.

În ordinea frecvenţei, localizarea granulaţiilor la adulţi este următoarea : sinusul sagital superior (incluzînd şi lacunele laterale) sinusul transvers, sinusul cavernos, sinusul petros superior, vena cerebrală mijlocie, sinusul sfenoparietal, sinusul drept şi ocazional cel torcular (*Clark*, 1920, *Key* şi *Retzius*, 1875). *Hassin* (1930) le-a găsit şi la nivelul măduvei spinării. La copiii de 3—4 ani decedaţi prin boală ne-neurologică se pot număra mai mult de 50 granulaţii arahnoidiene, bine dezvoltate, de-a lungul sinusului sagital superior (*Gilles* şi *col.* 1971).

Microscopic, vilozităţile şi granulaţiile arahnoidiene au fost descrise ca invaginaţii hipercelulare a leptomeningelui prin dură pînă în pereţii sinusurilor venoase durale, fără a pătrunde stratul endotelial al sinusului (prin care LCR se întoarce în sînge) sau invaginaţii ale pereţilor durali ai sinusului sagital, sau lacune laterale cu un nucleu de ţesut leptomeningeal foarte celular (*Clark*, 1920, *Key* şi *Retzius*, 1875, *Turner*, 1961, *Winkelman* şi *Fay*, 1930). Dura-mater este esenţial aceeaşi dar arahnoida ce înaintează printre fasciculele durei este constrînsă într-o regiune-gît intraduralã, care se continuă cu o regiune-tulpină tot îngustată, la capătul căreia se află un nucleu bulbos, villus, care este prezent în lumenul sinusului.

Celulele care formează gîtul, tulpina şi bulbul vilozităţii sînt indistincte de celulele arahnoidiene din altă parte. Demonstrarea prezenţei acestora la un embrion de 80 mm a fost făcută de *Turner* (1961).

Scanned with OKEN Scanner

Shabo şi *Maxwell* (1968) a descris la maimuţa adultă microscopia electronică a acestor formaţiuni. Ele sînt constituite dintr-un nucleu de celule arahnoide şi fascicule rarefiate din colagen, un spaţiu subendotelial care se continuă cu spaţiul subarahnoidian prin lacune situate între celulele arahnoidiene şi un înveliş endotelial care se continuă cu căptuşeala sinusului. Nu au fost observate vase de sînge sau nervi în componenţa vilozităţilor. Existenţa unor canale deschise de comunicaţie între spaţiul subarahnoidian şi lumenul sinusului, cu valve în interiorul acestora, nu a fost confirmată nici la microscopul electronic. *Shabo* şi *col.* (1968) ajung la concluzia că opiniile lui *Weed* şi *Cushing* sînt în esenţă corecte, prin faptul că resorbţia LCR pare să fie un proces de filtrare dincolo de bariera formată din membrana intactă a endoteliului vilozităţilor arahnoidiene. Cînd presiunea din sinusul venos este mai mare decît cea din spaţiul subarahnoidian, stratul endotelial, colagenul subendotelial şi intracelular şi comprimarea vilozităţilor se vor opune apariţiei unui debit invers. Originea arahnoidiană a unor meningioame îşi poate avea sursa în aceste vilozităţi. Granulaţiile arahnoidiene pot fi nedezvoltate, sau distruse ulterior. Un grad crescut de producere a LCR ar putea suprasolicita un mecanism minim absorbtiv, perinatal, după mai multe luni de viaţă.

Astfel, blocarea sau diminuarea resorbţiei LCR la nivelul sistemului Pacchioni este considerată ca una din cauzele hidrocefaliei la om, pe lîngă mecanismul de supraproducţie şi de obstrucţia circulaţiei acestuia. Se spune că obstrucţia circulaţiei LCR în ventriculi sau spaţiile subarahnoidiene este cauza cea mai bine dovedită şi cea mai obişnuită a H. prin faptul că proporţia acesteia este de 98%.

Deşi obstrucţia joacă un rol etiologic major în H. supraproducţia sau malabsorbţia este frecvent menţionată ca mecanism cauzator, dar cu documentare echivocă.

Johnson (1957) a avut un pacient, căruia i-a drenat o medie zilnică de 200—300 ml LCR timp de 2 ani. Această cantitate a fost socotită ca exces de lichid neresorbit. În papiloame de plex coroid, cauza H. este hiperproducţia LCR care uneori ajunge la cantităţi enorme.

Bolnavul lui *Vigouroux* (1908) prezenta o rinoree cotidiană de 800 ml. *Johnson* (1957) şi *Faiburn* (1960) au constatat existenţa unui drenaj de 900—1000 ml LCR, *Eisenberg* şi *col.* (1974) 2000 ml în 24 ore iar *Borge* (1976), un debit de 950 şi 1567 ml în 24 ore. Hiperdebitul a fost de 0,91 ml/minut pentru o absorbţie normală de 0,59 ml/minut. Acolo unde supersecreţia LCR este mare se impune a se face investigaţii suplimentare pentru evidenţierea unui papilom de plex coroid. *Cushing* (1914) a relatat cazuri de absenţă sau diminuare a granulaţiilor la copiii cu H. comunicantă, dar fără studii detaliate anatomopatologice. *Winkelman* şi *Fay* (1930) au studiat sistemul Pacchioni

Scanned with OKEN Scanner

la 200 cazuri cu diferite maladii cerebrale şi au constatat că 14, dintre care 3 cu H. au avut o aplazie a acestor granulaţii.

Emery şi *Zachary* (1956) au raportat 2 bolnavi cu H. comunicantă, prin obliterarea sinusului longitudinal superior de către o creastă osoasă, fără a face menţiuni asupra sistemului Pacchioni.

Potter (1961) a raportat 2 fraţi cu H. externă şi chondrodistrofie la care granulaţiile au fost absente sau nefuncţionale. Au fost comunicate şi cazuri de blocare acută a granulaţiilor, la 6 pacienţi cu hemoragie subarahnoidiană şi presiune crescută a LCR (*Ellington* şi *col.* 1969). *Gilles* şi *Davidson* (1971) au studiat minuţios 2 copii (de 2 şi 3 ani) cu H. comunicantă şi diminuare pronunţată a granulaţiilor arahnoidiene care erau anormale. *Gutierrez* şi *col.* (1975) discută resorbţia în raport cu constatările post mortem la 2 copii de 5 şi 7 ani, unul cu agenezie totală a sistemului Pacchioni (unicul caz documentat din literatură), hidrocefalie şi anomalii congenitale multiple dar fără afectarea substanţei cerebrale şi a celulelor corticale, şi altul cu agenezie subtotală, fără hidrocefalie.

Autorii dau crezare ideii conform căreia o resorbţie diminuată a LCR la nivelul granulaţiilor este o cauză a H.

Dilatarea ventriculară ca urmare a hemoragiei subarahnoidiene ar rezulta din ocluzia şi dezagregarea mecanismului absorbtiv, mai curînd decît din obstrucţia la nivel hemisferic a spaţiului arahnoidian şi cisternal.

Ellington şi *Margolis* (1969) au sprijinit această ipoteză cu un studiu asupra vilozităţilor arahnoidiene în hemoragia subarahnoidiană.

Gilles şi *col.* (1971) au remarcat diminuarea acestor granulaţii şi anomalia celor rămase, prezentîndu-le ca o cauză a H. comunicante, la 2 copii. Autorii afirmă că observaţia lor constituie o dovadă suficientă pentru a garanta importanţa acestei entităţi ca una dintre cauzele H. comunicante.

Prin faptul că bolnavii cu tromboză de sinus sagital superior sau alt sinus major, fac H. ca rezultat al blocajului de resorbţie, vom studia în continuare şi această problemă.

Tromboza, stenoza şi atrezia sinusurilor venoase majore, prin blocarea granulaţiilor arahnoidiene pe care o produc, determină tulburări în resorbţia LCR, creşterea presiunii venoase, creşterea presiunii intracraniene şi apariţia hidrocefaliei în unele cazuri.

Studiile lui *Becht* (1920) au reliefat faptul că odată cu creşterea presiunii venoase creşte şi presiunea LCR, iar scăderea presiunii venoase reduce şi presiunea lichidului. Modificările moderate în presiunea LCR nu modifică apreciabil presiunea venoasă.

Bedford (1935, 1936), experimentînd pe cîini, a arătat că ocluzia prelungită a venelor jugulare externe sau a sinusurilor laterale, face

Scanned with OKEN Scanner

să crească presiunea venoasă mai mult decît presiunea lichidului care după cîteva minute ajunge la presiunea normală.

Ligatura venelor jugulare externe nu a dus la apariția H. nici după 6 săptămîni. *Steward* (1941) a realizat o creștere a presiunii intracraniene la pisici după legarea ambelor jugulare interne și deseori și a unei jugulare externe. Totuși presiunea LCR a scăzut lent prin dezvoltarea venelor rămase, iar H. nu a apărut. Experiențele de trombozare a sinusului sagital superior, la animale au dus la instalarea unor grade ușoare și echivoce de H. (*Beck* și *col.* 1946).

Russel (1949) a sugerat că tromboza sinusurilor durale ar putea fi urmată de un grad limitat de H. după un timp, dar că ventriculii ar putea reveni la normal prin canalizarea trombusului. Ulterior constatarea radiografică a H. nu a putut fi corelată cu evidența necroptică, deoarece colapsul ventricular a fost interpretat ca sistem ventricular normal. *Bering* și *Salibi* (1959) a reușit să obțină creșterea presiunii venoase cerebrale, creșterea presiunii LCR și hidrocefalie, la 72% din cei 21 cîini, după 2—3 săptămîni de la ocluzia drenajului venos cefalic. Autorii afirmă că H. s-ar datora scăderii posibile a absorbției LCR în condițiile ridicării presiunii venoase din sinusul sagital, precum și presiunii pulsatile intraventriculare generată de plexul coroid. Clinic, unii autori (*Rohrbach* 1897, *Linser* 1900, *Guillain* 1918, *Creyssel* și *col.* 1930) au raportat apariția unor complicații neurologice serioase, după ligatura de necesitate a venelor jugulare interne. Rapoartele și constatările ulterioare arată că procedeul este inofensiv sau urmat de simptome neurologice obișnuite și moderată hipertensiune intracraniană (*Gius* și col. 1950, *Frenckner* 1958, *Schweizer* și *col.* 1952, *Sugarbaker* și col. 1951 etc.). *Symonds* (1931, 1937, 1956) a relevat instalarea unei H. pe care a denumit-o hidrocefalie otitică, ca urmare a tromboflebitei sinusurilor venoase laterale și a hipertensiunii intracraniene apărute în cursul evoluției unei otite medii supurate. *Gardner* (1939) afirmă că pneumoencefalografia n-a adus dovada existenței H. în astfel de cazuri. *Foley* (1955) și *Bradshaw* (1956) au constatat numai într-un procent mic de cazuri ventriculi ușor măriți, probabil din cauza recanalizării sinusului obstruat, a dilatării compensatorii a celor intacte și a dezvoltării colateralelor de drenaj, cum sînt plexurile vertebral — azigos *Batson* (1944). *Kinal* și *Jaeger* (1960) au demonstrat existența H. la unul din cei 3 pacienți cu tromboză a unui sinus venos dural major. Tromboza traumatică a unui sinus venos dural, de asemenea poate determina apariția unei H. care a fost impropriu numită „hidrocefalie traumatică" (*Martin* 1955). Multe din astfel de cazuri au fost verificate sinografic de către *Kinal* (1959). Totuși, trombozele traumatice și infec-

Scanned with OKEN Scanner

ţioase ale sinusurilor venoase produc hipertensiune intracraniană cronică benignă şi hidrocefalie într-un procentaj mic de cazuri. Au fost comunicate şi anomalii congenitale multiple de sinusuri venoase (stenoze şi atrezii) la copii (*Podget*, 1956, *Woodhal*, 1936, 1939, *Kinal*, 1962 etc.) care prezentau hidrocefalie, hipertensiune intracraniană şi presiune mărită intrasinusală.

Kinal (1962) sugerează un raport cauzal în asemenea situaţii.

La astfel de cazuri, sinusografia a constituit metoda electivă de diagnosticare.

ANATOMIE PATOLOGICĂ

Se poate afirma că encefalul care este atît de bine protejat împotriva presiunilor exterioare, prin simplul înveliş ependimar şi glial care-l susţine, poate fi considerat ca aproape lipsit de apărare faţă de presiunea intraventriculară. Macroscopic, presiunea LCR nu duce la disecarea ţesutului nervos, ci are asupra structurilor vecine un efect compresiv. Creierul are cîteva formaţiuni mai fragile (septum lucid, planşeul ventriculului 3, corpul calos şi porţiunile ventriculare înconjurate de substanţa albă, constituită din coarnele frontale, occipitale şi trigon) asupra cărora distensia ventriculară are efecte mai precoce şi mai marcate. *Carrier* (1969) afirmă că septum lucid este constant ferestruit şi adesea dispărut. Corpul calos este ridicat, subţiat, mult atrofiat şi uneori rupt. Planşeul ventriculului 3 este mult subţiat, luînd aspectul unui pseudo-chist care bombează la baza craniului. Această herniere în jos a ventriculului 3 poartă răspunderea leziunilor şi simptomelor infundibulare, hipofizare şi hipotalamice. Dilatarea ventriculară se produce preferenţial pe seama substanţei albe în porţiunile înconjurate de aceasta (coarne frontale, occipitale, trigon) fiind adesea redusă la 1—2 mm grosime, lăsînd cortexul relativ nealterat. Dilatarea cea mai mare o suferă coarnele frontale ale ventriculilor laterali urmate de coarnele occipitale, temporale, ventriculul 3 şi 4. Foarte rar atrofia simplă produce o dilatare a părţii anterioare a ventriculului 3.

Lărgirea acestei părţi constituie un punct de diferenţiere de H. ocultă la care şuntul e foarte important (*Adams* şi *col.* 1965). Dilatarea diferenţiată depinde de proprietăţile structurale ale fiecărei porţiuni cerebrale şi nu de forţa totală după cum afirmă *Adams* şi *col.* (1965).

La şobolan, experimental, cînd ventriculii se măresc, cortexul şi nucleii bazali sînt interesaţi în procesul atrofic mai devreme decît

Scanned with OKEN Scanner

la om (*Hassler*, 1964). Punctele rezistente la presiune sînt constituite de nucleii cenuşii centrali. Ventriculul 4 adesea este puţin dilatat iar apeductul rar se dilată considerabil. Rar descoperim aspectul unei microgirii difuze, atribuită de către *Penfield* şi *Elvidge* (1932) unei hiperplazii a reţelei vasculare superficiale. Cînd H. se datoreşte unei malformaţii, se pot vedea veritabile microgirii congenitale. Poligiria este uneori notată şi atribuită unei hiperplazii congenitale cerebrale.

Aspectul mixt de poli-microgirie este adesea realizat. În ceea ce priveşte reducerea volumului cerebral, uneori reversibilă, *Geschwind* (1968) afirmă că aceasta se realizează pe baza comprimării şi constricţiei vaselor sanguine (în special vene). Explicaţia nu poate fi suficientă pentru dezvoltarea H. deoarece volumul sîngelui intracranian constituie aproximativ 2% din totalul volumului intracranian. Rezolvarea problemei este dată de *Fishman* şi *col.* (1963) care arată că H. duce foarte repede la o pierdere a proteinelor şi lipidelor din substanţa albă, pierdere care este reversibilă în special în stadiile timpurii. Pierderea acestor substanţe are ca efect creşterea puterii extensibile a pereţilor ventriculari, împiedicînd astfel ridicarea presiunii LCR. *Zander* şi *col.* (1968) a arătat că în H. posttraumatică, leziunile anatomo-patologice sînt de ordin mielinolitic.

Microscopic. Se insistă asupra faptului că, mai ales în formele acute, apar semne histologice de compresiune parenchimatoasă. Pătura superficială, limitrofă, arată o proliferare a nevrogliei şi a fibrelor, iar în cazuri mai grave masele fibrilare pătrund în cortex. Vechile limite ale păturii moleculare sînt rău vizibile. În păturile corticale supraiacente II—VII, se observă pierderi celulare care pot fi datorite compresiunii, în cazurile la care nu au fost procese inflamatorii, sau infecţioase asociate. Proliferarea glială este mai accentuată în zona fibrelor în U şi în substanţa albă. Alţi autori au constatat elongarea axonilor care provin din cortexul motor, datorită distensiei ventriculare. *Arseni*, *Dănăilă*, *Constantinescu* şi *Nereanţiu* (1975) au constatat într-un caz de H. ocultă a adultului cu decompensare tardivă, o marcată hipoplazie a vaselor de la baza creierului, atrofie marcată a substanţei albe comparativ cu substanţa cenuşie care este mult mai rezistentă şi atrofie considerabilă a corpului calos.

Microscopic, s-a reliefat un proces inflamator leptomeningeal cu maximă dezvoltare în cisternele de la bază şi în jurul trunchiului cerebral. Plexurile coroide prezentau o proliferare pseudopapilomatoasă. În parenchim, în special la nivelul putamenului şi punţii s-a constatat un proces inflamator rezidual. Cortexul, cu excepţia polului temporal bilateral prezenta neuroni normali ca număr şi aspect morfologic. În putamen, unilateral, s-au găsit sinapse hipertrofice şi bule axonale ca rezultat al leziunilor degenerative. Atrofiile chistice de la nivelul

Scanned with OKEN Scanner

scizurii calcarine şi rolandice, unde microscopic nu se poate deosebi decît o fină membrană formată din glie fibrilară aderentă de leptomeninge, nu se găsesc decît foarte rar la adulţi. Neuronii şi venele de lîngă ependim suferă efectele presiunii, turtindu-se într-un plan perpendicular pe liniile de forţă. Deci substanţa nervoasă în caz de H. este lezată descrescînd de la suprafaţa ventriculară către exterior. La cazul lui *Ribadeau-Dumas* şi *col.* (1976), 4 tipuri de leziuni au atras atenţia : Leziuni meningee cu fibroză importantă, leziuni ependimare reprezentate prin fisuri umplute cu ţesut glial, granulaţii ependimare care herniau în lumenuk apeductului şi leziuni ale nucleilor oculomotori realizate prin extensia leziunilor periapeductale la ţesutul adiacent. Dilatarea ventriculului 4 pledează contra unei leziuni primitive la nivelul apeductului. Existenţa unei coroane celulare ependimare denotă că iniţial a fost o dilatare ependimară şi secundar o stenoză prin leziuni de ependimită granuloasă. Tipurile specifice de lezare apeductală (îngustare congenitală, bifurcaţie apeductală, glioză apeductală etc.) sînt în general enumerate după clasificarea lui Russel.

Stenoza apeductală primară poate fi întîlnită ca rezultat al gliozei. *Milhorat* şi *col.* (1971) deosebesc 4 grade, după severitatea obstrucţiei. Stenoza apeductală asociată cu meningomielocel, cu malformaţia Arnold-Chiari sau altele, constituie o altă eventualitate. Rezultatele studiilor asupra modificărilor vasculare la hidrocefali sînt oarecum contradictorii. *Penfield* (1932) a găsit uneori o hipoplazie, alteori o hiperplazie a vaselor piale. Autorul afirmă că în stadiul incipient vasele piale cresc ca număr pe cînd în faza tardivă dispar.

După ce a descoperit pe acelaşi creier zone cu hiperplazie şi hipoplazie, a arătat că atrofia din H. are stadii variate, după variatele presiuni care se exercită asupra diferitelor zone cerebrale. *Penfield* şi *Elvidge* (1932) au afirmat că vasele substanţei albe pot deveni uneori mai numeroase, deşi apar foarte subţiri şi colabate, iar capilarele pot dispare din zona atrofică.

Lindgren a observat o creştere a numărului vaselor largi din substanţa albă, ce merg paralel cu pereţii ventriculari. Autorul afirmă că numărul capilarelor, pe unitate de volum de ţesut, sînt normale în substanţa atrofică a creierului hidrocefal şi că modificările în arhitectura vasculară nu au legătură cu cauza primară a H.

Ele sînt probabil rezultatul creşterii presiunii intracraniene şi a atrofiei substanţei albe. *Hassler* (1964), studiind experimental angioarhitectura în cazul H. prin metoda microangiografică, a făcut posibilă discernerea unor multiple vase dilatate (vene şi artere) în substanţa albă atrofică, paralele cu pereţii ventriculari. Unele din acestea ajung

Scanned with OKEN Scanner

pînă la cortex. Nu a observat modificări ale vaselor piale la șobolani. Localizarea granulațiilor Pacchioni la adulți se află în ordinea frecvenței ; la nivelul sinusului sagital superior (incluzînd și lacurile laterale), sinusul transvers, sinusul cavernos, sinusul petros superior, vena cerebrală mijlocie, sinusul sfenoparietal, sinusul drept și ocazional cel torcular (*Clark*, 1920, *Key* și *Retzius*, 1975). Blocarea sau diminuarea resorbției LCR la nivelul sistemului Pacchioni este considerată ca una din cauzele H. la om, pe lîngă mecanismul de supraproducție a LCR și de obstrucție a circulației acestuia. Unii bolnavi cu tromboză de sinus longitudinal superior fac H. ca rezultat al blocajului de absorbție (*Emery* și *col.* 1956, *Russel*, 1949). Ocluzia vilozităților arahnoidiene prin resturi hematice și apariția unei arahnoidite fibroadezive, se întîlnesc frecvent în cursul H. după hemoragii subarahnoidiene, posttraumatice și postmeningitice (*Shabb* și *col.* 1968, *Le May* și *col.* 1970, *Weller* și *col.* 1971 etc.).

Spațiul subarahnoidian și cisternele nu rar le găsim obstrucționate în H. *Milhorat* și *col.* (1970) au arătat că după obstrucția acută a sistemului ventricular la maimuță, urmează, datorită comprimării creierului pe suprafața internă a craniului, aplatizării circumvoluțiilor și micșorării scizurilor, obliterarea secundară și progresivă a spațiului subarahnoidian și a cisternelor bazale. Inițial această obstrucție este mecanică și reversibilă în caz de H. obstructivă internă. Apariția fibrozei leptomeningeale corelează bine cu durata și severitatea H., cu vîrsta pacientului, cu existența traumatismelor cranio-cerebrale, a hemoragiilor subarahnoidiene și a infecțiilor. La pacienții care au avut meningită, spațiul subarahnoidian are diferite grade de fibroză leptomeningeală pînă la fibroza adezivă. În ceea ce privește biopsia cerebrală la *Salmon* și *col.* 1972, aceasta a constituit o practică curentă a procedeului de derivare. *Stein* și *Lanfitt* (1974) au făcut 15 biopsii la pacienții cu H. idiopatică și au constatat că din 12 biopsii la pacienții care nu s-au ameliorat după șunt, 6 au evidențiat leziuni ale bolii Alzheimer, 3 au avut atrofie corticală nespecifică și 3 au fost normale. Dintre cei care au reacționat la șunt, 1 a prezentat modificări microvasculare de hipertensiune, iar celelalte 2 cazuri au fost normale. *Pradat* și *col.* (1976) insistă asupra contribuției biopsiei cerebrale la indicarea derivației în H. Autorii au găsit cu o regularitate remarcabilă în HPN a adultului, un aspect particular de lărgire a spațiului extracelular a neuropilului cortical cu ajutorul microscopului electronic. În H. acute obstructive, rar rapid progresive, se observă un edem juxta-ventricular în regiunea frontală și occipitală, ca expresie a unei difuziuni sau observații compensatoare a LCR transependimar datorită blocajului, fără ca secreția să aibă timp să se adapteze.

Scanned with OKEN Scanner

Manifestările clinice din H. adultului se deosebesc de cele ale copiilor şi sugarilor la care capul se măreşte prin disjuncţia suturilor. La adult simptomatologia se datoreşte pe de o parte cauzei care a produs-o iar pe de altă parte H. însăşi aflată în diferite stadii evolutive.

Hidrocefalia hipertensivă dezvoltă o simptomatologie dată de natura şi nivelul obstacolului peste care se suprapun progresiv, simptome legate de evoluţia H. şi a hipertensiunii intracraniene (cefalee, vărsături, edem papilar, paralizii uni- sau bilaterale de nervi oculomotori, tulburări psihice etc.). Obstrucţia poate fi de natură tumorală sau netumorală. Semnele clinice ale H. netumorale nu permit a situa precis obstacolul. Faza acută a hipertensiunii intracraniene este mai uşoară într-o H. cu obstacol extraventricular şi gravă în H. prin blocaj intern, ventricular situat la nivelul găurii Monroe, apeduct sau gaura Magendie şi Luschka. *Williams* (1973) a adus argumente substanţiale în sprijinul ideii că stenoza apeductală poate să se dezvolte şi secundar deplasărilor dinamice a masei cerebrale, ca efect compensator în faţa H. care progresează. Aşadar obstrucţia apeductului poate fi primitivă sau secundară, avînd un rol important în procesul evolutiv de compensare şi decompensare a H. S-ar putea ca ameliorarea spectaculoasă a unor H. să se datorească dezobstruării unui apeduct obstruat secundar. H. produsă prin blocarea unei cisterne sau a spaţiului subarahnoidian, după prima fază acută poate să se echilibreze dacă LCR ajunge în canalul spinal unde e resorbit de către tecile arahnoidiene ale rădăcinilor nervilor rahidieni (*Hassin*, 1930). Simptomele legate de evoluţia H. le vom analiza în cadrul hidrocefaliei intermitent normotensive sau HPN deoarece sînt asemănătoare.

Hidrocefalia intermitent normotensivă sau hidrocefalia cu presiune normală a fost individualizată de *Hakim* (1964), *Hakim* şi *Adams* (1965), *Adams* şi *col.* (1965), *Hogan* şi *Woosley* (1966). Tabloul clinic este partea cea mai importantă a diagnosticului HIN. Caracterul predominant al tulburărilor psihice (apatie, lipsă de spontaneitate emoţională şi intelectuală, voce scăzută, tulburări de memorie, diminuarea activităţii intelectuale şi fizice, sindrom timic, depresiv, demenţă, stare confuzională, mutism akinetic etc.), sau a tulburărilor de mers (iniţial nespecifice cu căderi frecvente şi grade variabile de pareză sau apraxie) a permis a se vorbi de forme psihice sau ataxice.

Debutul clinic este în general insidios, iar simptomele evoluează treptat în luni de zile. Diagnosticul diferenţial între tulburările psihice date de H. şi cele apărute în cadrul unei maladii Alzheimer sau Pick

Scanned with OKEN Scanner

este în general dificil şi depinde în esenţă de PEG, biopsia cerebrală şi rezultatul derivaţiei LCR.

În HIN medie după *Adams* (1966) cele mai comune simptome sînt tulburările de gîndire, activitate, memorie, vorbire cu lipsă de spontaneitate şi vioiciune. Gîndirea este deteriorată sub aspect calitativ şi cantitativ iar varietatea şi ordonarea acţiunilor este redusă fiind limitate la activităţi neinteligente. Reacţiile emoţionale par mai puţin vii şi adecvate, cu indiferenţă, lipsă de rezistenţă afectivă sau iritabilitate excesivă fără inhibiţie urmată sau nu de depresiune sau anxietate. Viaţa psihică proprie pare săracă, lipsită de raţiune, deşi majoritatea sînt absenţi şi distraţi. Calculul cu variate grade de complexitate este posibil, dar cu comiterea unor erori.

Orientarea în timp tinde a deveni inexactă pe cînd cea spaţială este intactă iniţial. Realizarea maximă a acestor simptome este starea demenţială. Dacă acestor pacienţi a căror evoluţie nu a depăşit 6—18 luni, li se face o derivaţie LCR, compensarea şi ameliorarea pentru o lungă perioadă de timp este asigurată. Fenomene apraxice şi agnozice au fost întîlnite la doi din bolnavii noştri a căror vîrstă a fost de 66 şi 73 ani. Acestea au dispărut după şunt. Aceste fenomene apar datorită tulburărilor circulatorii care deja deficitare sînt accentuate de presiunea din interiorul ventriculilor. Tulburările de mers, dificil de caracterizat, constau dintr-o discretă incertitudine sau tendinţă de a face un pas greşit cu cădere. Bolnavii mai pot prezenta crize comiţiale, care uneori devin subintrante, tulburări de acuitate şi cîmp vizual *(Arseni* şi *col.*, 1975), tulburări endocrine, demenţă parkinsoniană *(Sypert* şi *col.*, 1973) şi incontinenţă sporadică de urină.

În H. severe pacientul poate prezenta mutism akinetic ca rezultat al dilatării ventriculului 3 şi a leziunilor periapeductale, absenţa emotivităţii cu răspunsuri monosilabice emise numai la insistenţe şi episoade asemănătoare catatoniei. Incontinenţa sfincteriană este mai frecventă, iar mersul devine instabil, apraxic apoi imposibil. Uneori se notează o ataxie de tip cerebelos cu Babinski bilateral şi o paraparezâ spastică. Tulburările de mers se explică prin afectarea neuronilor motori ai girusului, paracentral, care sînt primii afectaţi şi elongarea axonilor datorită distensiei ventriculare. Tulburările cerebeloase se datoresc comprimării şi elongării fibrelor care alcătuiesc calea motorie corticopontocerebeloasă a celor care iau naştere din scoarţa rolandică şi ajung la locus niger precum şi fibrelor care leagă scoarţa lobului frontal, parietal şi temporal de nucleul roşu.

Compresiunea cerebelului prin intermediul cortului, sau datorită dilatării ventriculului 4, nu este de neglijat.

Elongarea şi comprimarea vaselor sanguine este responsabilă de reducerea curentului sanguin cerebral, iar ischemia care rezultă este

Scanned with OKEN Scanner

reversibilă. Decomprimarea țesutului cerebral și a vaselor exprimă ameliorarea deficitelor psihice, motorii, afazice, apraxice și de vedere după aplicarea șuntului. În cazuri de meningită tuberculoasă a fost demonstrată arteriografic îngustarea marcată a sifonului carotidian și a bifurcației sale (*Greitz*, 1964; *Wadia*, 1967) proces care se poate extinde pînă la ocluzia arterei cerebrale medii sau anterioare. *Daniel* (1949) a evidențiat o arterită a marilor vase cu fibroză sub intimă și exsudat bazal. Întrebuințînd metoda cu Xenon 133, *Greitz* (1969) a demonstrat că circulația sanguină cerebrală este redusă în caz de H. Tulburările oculare de tipul atrofiei cu modificarea acuității și a cîmpului vizual se datoresc ventriculului 3 dilatat, care comprimă nervii optici, chiasma și artera oftalmică. În această fază se pot face confuzii cu tumorile hipofizare (*Arseni* și *col.*, 1975).

Tulburările endocrine ca: sindromul adipozo-genital, hipotiroidia, tulburările de ciclu menstrual, amenoreia etc. se datoresc compresiunii pe care ventriculul 3 dilatat o exercită asupra regiunii hipotalamo-hipofizare.

Cel mai avansat stadiu al H. se însoțește de stupoare, grasping reflex, de reflexul de sugere și tulburări de conștiință care preced coma, decerebrarea și moartea. În general diagnosticul se pune tardiv din cauza evoluției lente a afecțiunii cît și a lipsei de incitare la diagnostic din cauza lipsei de experiență clinică. Totuși valoarea clinică nu este decît prezumptivă deoarece indicația terapeutică nu depinde decît de rezultatul examenelor complimentare.

Decompensarea hidrocefaliilor

Anumiți bolnavi purtători ai unei malformații congenitale provocatoare de hidrocefalie pot străbate copilăria fără a prezenta stigmate patologice evidente. La un număr redus de cazuri H. poate rămîne asimptomatică toată viața sau se manifestă prin simptome lejere de debilitate, cefalee sau rare crize comițiale. La alții o H. perfect tolerată timp de mulți ani, brusc se poate decompensa după o agresiune internă sau externă ca: modificări anatomice ale obstacolului mecanic prin accelerarea stenozei adesea incomplete, aplicarea unor terapeutici intermediare, modificarea patului vascular cerebral, arteroscleroză precoce, traumatism cranio-cerebral minor, infecție, puncție lombară, ventriculografie (*Arseni* și *col.*, 1975), PEG etc.

Alteori cauza decompensării nu este evidentă. Deci o H. nu trebuie niciodată considerată ca fiind definitiv stabilizată chiar după mulți ani de evoluție, fără semne clinice noi. Adesea prima manifestare a decompensării este legată de o dilatație ventriculară activă cu

Scanned with OKEN Scanner

creşterea presiunii LCR şi apariţia unui sindrom de hipertensiune intracraniană. Cînd hipotensiunea intracraniană este cauza decompensării datorită sclerozei plexurilor coroide, diminuării secreţiei LCR sau extragerii acestuia prin puncţie lombară sau ventriculară, starea devine mai gravă. *George* şi *col.* (1977) explică decompensarea H. prin modificarea activităţii reticulate. Oricum dezechilibrul lichidian iniţial antrenează după sine un dezechilibru nervos şi sanguin, care împreună concură la precipitarea simptomatologiei. Decompensarea poate apare brusc sau lent, iar manifestările clinice, atribuite decompensării H. cronice, sînt aceleaşi pe care le întîlnim în cadrul H. medii şi severe, ale adultului.

H. rău compensate se situează între H. decompensate şi cele compensate (*Oberson*, 1976). Ele pot evolua spontan către compensare (H. pe cale de compensare) sau pot evolua rapid sau intermitent către decompensare (H. pe cale de decompensare).

Examene paraclinice

LCR este adesea normal sau cu albumină crescută.

EEG pe de o parte elimină o leziune de focar iar pe de altă parte relevă anomalii difuze.

Radiografia simplă a craniului poate arăta o şea lărgită, disjuncţie de suturi şi un craniu uşor mărit.

Gama encefalografia elimină existenţa unei tumori.

PEG este examenul major pentru confirmarea unei H. comunicante prin faptul că aduce argumente fundamentale în favoarea susţinerii diagnosticului.

PEG fracţionată şi iodoventriculografia permit aprecierea exactă a gradului de stenoză a apeductului şi de dilatare a ventriculului 3, localizarea obstacolului, precum şi comunicarea ventriculilor cu marea cisternă şi spaţiile subarahnoidiene spinale.

Ventriculografia poate confirma caracterul comunicant al unei H. şi gradul de dilatare ventriculară.

Arteriografia carotidiană se face adesea ca urmare a presupunerii unei leziuni expansive hemisferice. Aceasta poate releva o aplatizare a lui T realizat de bifurcarea carotidei interne iar pe profil o întindere a cerebralei anterioare cu lărgirea buclei pe care aceasta o face cu pericaloasa.

Echoencefalografia investigaţie uşoară şi sigură ne poate da o imagine satisfăcătoare asupra dimensiunii sistemului ventricular.

Testul de infuzie spinală descris de *Kotzman* şi *Hussey* (1970) şi *Hussey* şi *col.* (1970) se practică pentru a se evalua capacitatea absorb-

Scanned with OKEN Scanner

tivă, prin infuzarea în spațiul subarahnoidian lombar a unei soluții saline normale cu o viteză de 0,76 ml pe minut (aproximativ dublul vitezei de formare a LCR).

Cisternografia și ventriculografia izotopică a cîștigat o largă acceptare în gama investigațiilor neurochirurgicale, ca mijloc de evaluare a circulației LCR. În condiții normale nu apare activitate izotopică în sistemul ventricular. Prin explorări seriate la 3, 6, 24, 48 și 72 ore pot apărea diferite aspecte patologice în cazul H (fig. 36—39).

Testarea în sînge a nivelului de transfer a RISA din LCR a fost sugerată de către *Sweet* și *col.* (1954) ca un test de diagnostic pentru absorbția diminuată de proteină din LCR.

Timpul de semilimpezire cerut pentru împrăștierea a 50% din radioactivitatea craniană maximă este de 1,8 zile.

Plexografia radio-izotopică ne aduce date noi privitoare la fiziopatologia hidrocefaliei.

Studierea debitului sanguin cerebral și a consumului de oxigen înainte și după testul de perfuzie în H. intermitent normotensivă a fost făcut de către *Tremoulet* și *col.* (1976). E posibil ca după șunt, ameliorarea să se producă datorită scăderii presiunii intracraniene și a creșterii debitului sainguin cerebral.

Înregistrarea presiunii intracraniene deși importantă nu ne-a dezvăluit încă secretele.

Elastanța sistemului exprimă raportul dintre variațiile de presiune obținute, cînd în cavitatea ventriculară se adaugă un volum fix.

Tomografia axială computerizată este o nouă metodă radiodiagnostică bazată pe valoarea regională a absorbției tisulare (*Wiggli* și *col.*, 1976). Cupele se fac la grosime de 13 mm.

În concluzie putem constata că fiecare din aceste investigații explorează numai unul sau cîteva din multiplele aspecte fiziopatologice ale H. Din această cauză, îndoiala asupra exactității oricărui test sau combinație de teste, privitoare la predicția reacției pacienților la șunt, a fost exprimată de mulți autori (*Salmon*, 1971, 1972; *Shenkin* și *col.*, 1973; *Banister*, 1972; *Wolinsky* și *col.*, 1973; *Yasargil* și *col.*, 1973 etc.). PEG care confirmă prezența H. și exclude un proces înlocuitor de spațiu, cisternografia și starea clinică, rămîn esențiale în apreciere.

TRATAMENT

Derivația ventriculo-atrială pare la ora actuală, la adult, intervenția cea mai simplă și cea mai eficace. Alte tehnici operatorii întrebuințate mai rar, sau intrate în istorie, sînt șunturile: lomboperitoneal,

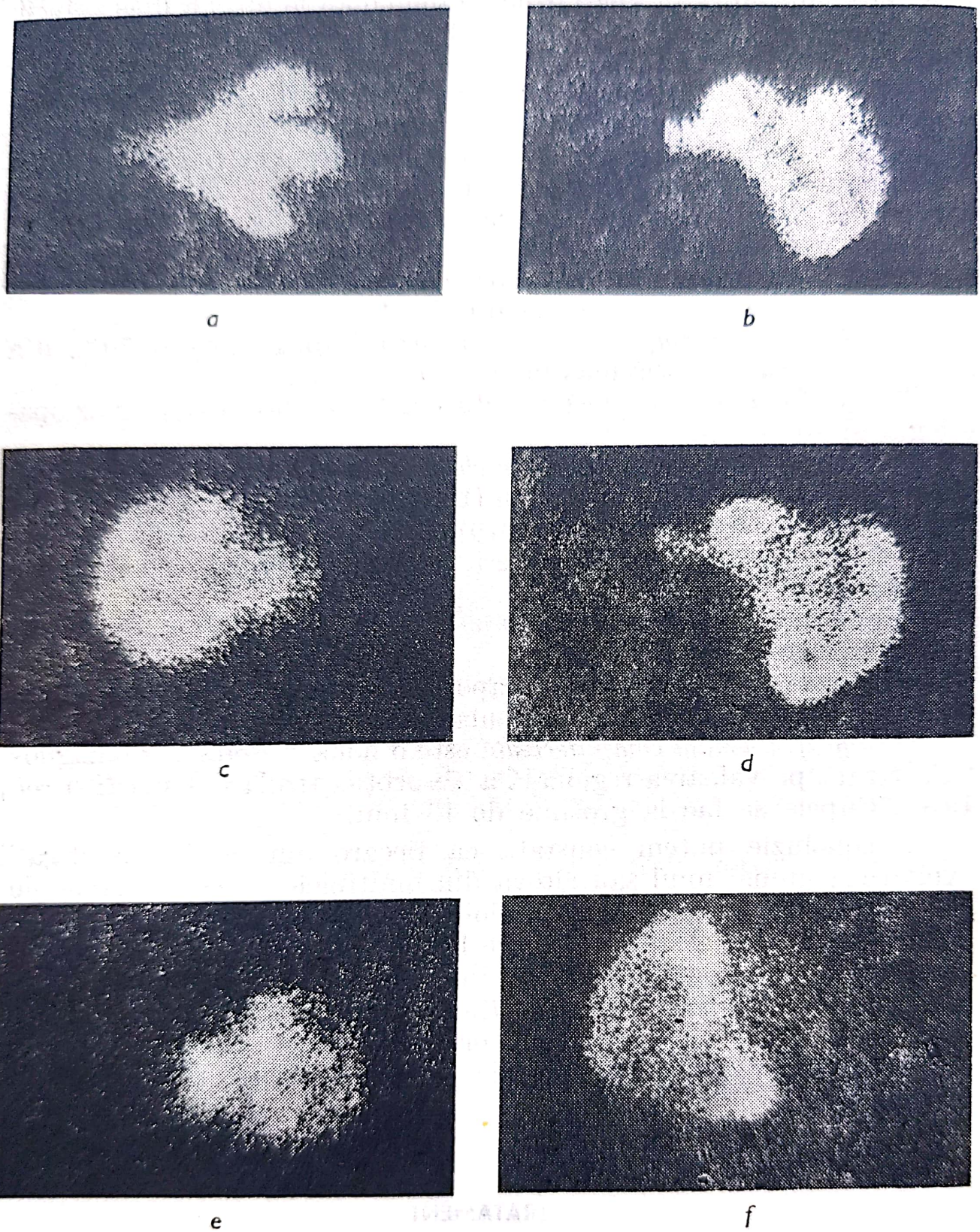

Fig. 36 — Cisternografia izotopică făcută cu 150 micro Ci cu 131 IHSA evidențiază migrarea normală a radiotrasorului și concentrarea sa predominent la nivelul zonelor de resorbție convexitală încă în primele 24 de ore.
Imaginile a, c, e demonstrează aspectele antero-posterioare, iar imaginile b, d, f, înregistrările de profil la intervale de 4, 24 și 48 ore.

Scanned with OKEN Scanner



Fig. 37 — Cisternografie izotopică efectuată prin injectarea pe cale lombară a unei doze de 150 micro Ci 131 IHSA la o bolnavă cu hidrocefalie gigantă.
Imaginile a, c, e (antero-posterioare) și b, d, f (de profil dr.) relevă la 4, 24 și 48 ore un aspect mixt cu persistența prelungită a radiotrasorului în spațiile convexitale cu migrare întîrziată către zonele de resorbție parasagitale și reflex ventricular.

Scanned with OKEN Scanner



Fig. 38 — Cisternografie izotopică efectuată prin injectarea pe cale suboccipitală a unei doze de 150 micro Ci 131 IHSA, relevă atît pe imaginile antero-posterioare (a, c, e, g), cît și pe cele de profil (b, d, f, h) reflex ventricular și persistența îndelungată, chiar la 72 ore, a radiotrasorului intraventricular (staza ventriculară) cu lipsa oricărei resorbții parasagitale.

Scanned with OKEN Scanner



a b c

Fig. 39 — Cisternografie izotopică efectuată prin injectarea pe cale lombară a 150 micro Ci 131 IHSA la un bolnav cu hidrocefalie unilaterală și expansiune în breșa operatorie, după ablația unui meningiom parietal parasagital. Pe clișeele de față (a, b) și pe cel de profil (c) apare contaminare ventriculară unilaterală și la nivelul cavității post-operatorii.

ventriculo-pleural (*Ransohoff*, 1954), ventriculo-peritoneal (*Scott* și *col.*, 1955), subarahnoidoperitoneal (*Picaza*, 1956), ventriculo-colecistic (*Smith* și *col.*, 1958), ventriculo-fallopian (*Harsh*, 1954), ventriculo-ureteral (*Matson*, 1951), subarahnoido-ureteral (*Matson*, 1953), ileostostomia subarahnoido-lombară (*Neuman* și *col.*, 1959), șunt între ventricul și canalul toracic (*Yakoyama* și *col.*, 1959) sau canalul lui Stenon, șuntul subarahnoido=intravertebral (*Ziemnowiez*, 1949).

Ca derivații interne, *Dandy* (1922) și apoi *Stookey* și *Scarff* (1936) au practicat perforarea lamei supraoptice sau terminale (Ventriculostomia V_3). *Guiot* și *col.* (1968) au efectuat o ventriculo-cisternostomie prin deschiderea V_3 în cisterna interpedunculară. *Galibert* și *col.* (1976) au întrebuințat această tehnică la pacienții cu V_3 foarte dilatat.

Cateterizarea apeductului dinspre V_4 se poate face cu mare prudență în cazuri foarte particulare. Ventriculo-cisternostomia Torkildsen datează din 1939 și constă din realizarea unei punți de drenaj peste apeduct și V_4. Au mai fost propuse și alte șunturi intracraniene ca : șuntul ventriculo-trauscalos anterior (*Lazorthes*, 1957), și posterior (*Kluger* și *col.*, 1955), șuntul ventriculo-chiasmatic propus de *Feld* (1951) și realizat pentru prima dată de *Burmaister* (1959), șuntul între V_3 și V_4 realizat de *Dandy* (1920) și reactualizat de *Leksell* (1949), șuntul ventriculo-subdural (*Forest* și *col.*, 1957) și șuntul lombar subarahnoidian în spațiul lombar epidural (*Hakim* și *col.*, 1956). În 1918 și 1922 *Dandy* a propus distrugerea plexurilor coroide din ventriculii laterali și apoi cauterizarea endoscopică a acestora, operație reluată de *Putnam* (1934) și *Scarff* (1952) cu rezultate mai bune.

Scanned with OKEN Scanner

Hematomul subdural și extracerebral apare cînd după drenaj se instalează un colaps rapid ventricular care poate cauza ruperea venelor corticomeningeale sau a vaselor epidurale. Hematomul epidural se dezvoltă în primele ore de la operație, pe cînd cel subdural după zile, săptămîni sau luni. Ca procentaj hematoamele apar într-o proporție de 4,5 % pînă la 20,8 % din cazuri.

Rezultate și posibilități de anticipare a lor

Evaluarea unui rezultat terapeutic implică în primul rînd o constatare obiectivă asupra dispariției sau ameliorării simptomelor clinice și de hipertensiune intracraniană și o judecată mai subiectivă privind durata efectului terapeutic. Diferite criterii de diagnostic s-au dovedit folositoare, însă nici unul nu poate preciza ferm care pacienți vor reacționa la derivația LCR. Totuși bolnavii cu cele mai multe șanse de ameliorare sînt aceia a căror etiologie este precisă și a căror tablou clinic este complet, dar care nu au leziuni cerebrale întinse datorită altor cauze. Reversibilitatea tulburărilor psihice este mult mai rapidă decît corectarea tulburărilor de mers și a spasticității. La cazurile mai ușoare, ameliorarea este mai evidentă și începe în primele zile de după șunt, pe cînd în cazuri mai severe se scurg cîteva săptămîni mai înainte ca mersul să devină bun, după ce în prealabil intelectul a revenit la normal, sau a ajuns la un nivel de la care deviază foarte puțin. Dacă nici o ameliorare nu se produce în primele 2 luni după șunt, speranțele devin minime sau nule. Tratarea cazurilor la începutul evoluției lor este dificilă deoarece în acel moment nu se poate prevedea evoluția iar cateterizarea ventriculului este în general laborioasă. Cu cît durata evoluției depășește limita unui an de la debut sau decompensare, cu atît rezultatele vor fi mai slabe. Pentru o bună prognoză chirurgicală trebuie satisfăcute cel puțin 7 criterii esențiale : etiologie, clinic, evolutiv, PEG, cisternografic, EEG de decompensare și apariția oscilațiilor patologice de presiune la un pacient cu H.

După primele rapoarte copleșitoare de succes a șuntului ventriculoatrial, situația balansează acum, încît 65% succese sînt privite ca satisfăcătoare.

Este paradoxal că bolnavii cu creier mai puțin (grosime mai mică de 40 mm) se ameliorează mai mult decît acei ale căror dimensiuni cerebrale se apropie de normal.

Succesul obținut de *Shenkin* și *col.* (1973) după șunt la pacienții cu cisternografie izotopică normală i-a făcut să se întrebe la cîți

Scanned with OKEN Scanner

pacienți li s-a refuzat și li se refuză șansa de ameliorare, datorită acestui rezultat normal. Deci, pînă în prezent, studiile pe termen lung a diferitelor tipuri de pacienți cu H. au contribuit puțin la elucidarea diagnosticului, la selecționarea acestora pentru tratamentul chirurgical și la prevenirea complicațiilor care pot rezulta.

C. TULBURĂRI DE HIDRODINAMICĂ A LCR ÎN SIRINGOMIELIILE ÎNALTE

Cu toate că teoriile morfopatogenice ale cavităților la joncțiunea bulbo-cervicală nu sînt unanime ele arată totuși principalele mecanisme de formare ale acestora.

Gardner a susținut că una din condițiile fundamentale pentru dezvoltarea siringomieliei este defectul de perforare completă a tavanului ventriculului IV în perioada timpurie a vieții fetale.

Barnet, Foster, Hudgson cred că factorul important este blocarea scurgerii LCR din ventriculi indiferent de cauză, la nivelul joncțiunii cranio-spinale.

Intraoperator modificarea cea mai frecvent găsită a fost coborîrea amigdalelor cerebeloase în canalul cervical deși într-un număr de cazuri s-a constatat un proces de arahnoidită fibroadezivă care obliterа spațiul subarahnoidian la nivelul joncțiunii cranio-spinale.

La bolnavii operați de noi cu siringomielie înaltă intraoperator am constatat la toți o coborîre a amigdalelor cerebeloase pînă la nivelul C_1 sau chiar C_2; adeseori am găsit un proces de arahnoidită ce obstrua canalul ependimar; rareori am mai găsit în plus chisturi arahnoidiene ce lasă godeu în bulb, trunchiul cerebral aplatizat, turtit antero-posterior și ușor rotat de o parte, planșeul ventriculului IV atrofic, un aspect angiomatos al emisferelor cerebeloase, artera cerebeloasă postero-inferioară era mai voluminoasă comparativ, tortuoasă, bulbul rahidian era atrofic, mici neurinoame de mărimea unui bob de grîu pe traiectul nervilor spinali.

Sindromul Dandy-Walker de asemenea poate fi un factor patogenetic. Oricum ar sta lucrurile tulburarea hidrodinamică a LCR depinde în primul rînd de drenajul dintre sistemul ventricular și canalul central medular începînd încă din perioada embrionară și fetală. S-au găsit breșele amintite de Ionescu Sisești la un pacient cu o arahnoidită după meningită tuberculoasă. Bolnavul a făcut în afară de siringomielie și siringobulbie precum și siringocefal ceea ce ar sugera posibilitatea unui mecanism hidrodinamic pentru formarea de cavități ale măduvei și bulbului.

Scanned with OKEN Scanner

Pe baza studiilor lui *Greenfield* s-a putut stabili că cele mai multe cavităţi intrabulbare comunicau cu ventriculul IV şi *Wiliams* (1970) susţine că mecanismul care acţionează asupra măduvii şi bulbului este acelaşi deşi în unele cazuri înclină spre părerea că breşa bulbară este o extindere cranială a unui diverticul din canalul central.

Gardner conchide după o serie de intervenţii chirurgicale că obstrucţia se datorează unei hidromielii cu obstrucţia cronică a drenajului LCR dinspre ventriculul IV asociată cu o comunicare a acestuia şi canalul central medular.

Din studiile embriologice pe om şi pe animal s-a stabilit că găurile Magendie şi Luschka sînt esenţiale pentru drenajul LCR din ventricul înspre spaţii.

Planşeul romboidal se micşorează cu timpul începînd din a şasea săptămînă sub presiunea pulsativă a LCR. În caz de imperforare a acestor găuri încă din perioada embrionară timpurie — a VIII-a săptămînă, se ajunge la o hidrocefalie comunicantă sau în alte cazuri la sindromul Dandy-Walker sau la sindromul Arnold-Chiari.

Gardner şi *col.* în 1957 au sugerat pentru prima dată că malformaţiile Arnold-Chiari, sindromul Dandy-Walker, chistele arahnoidiene ale cerebelului şi siringomielia sînt manifestări patologice diferite ale unei singure anomalii de dezvoltare şi anume atrezia embrionară a ventriculului IV. În sprijinul ipotezei au notat că entităţile patologice menţionate mai sus au următoarele manifestări comune : impresiunea bazilară, scolioza, hidromielia şi banda de meninge îngroşat care strînge structurile nervoase la nivelul găurii occipitale şi obstruează scurgerea LCR din ventriculul IV.

Injectînd indigo carmin în ventriculi laterali colorantul a apărut în cavitatea siringomielică explicaţia fiind comunicarea ventriculului IV cu cavitatea printr-un canal central permeabil.

Ameliorarea după intervenţia chirurgicală îşi găseşte explicaţia prin decompresiunea efectuată asupra structurilor de la nivelul joncţiunii cranio-spinale care măresc presiunea în ventriculul IV.

Dacă în săptămîna a VIII-a nu are loc perforarea membranei tectoria se produce siringomielocel sau siringomielie la nivel cranial, sau diastematomielie la nivel caudal iar dacă drenajul încă nu se face se ajunge la mieloschizis.

Gardner susţine că în cazul în care LCR din ventriculul IV nu se evacuează în ritmul pulsativ obişnuit datorită imperforării membranei tectoria se produce un efect de hiperpresiune lichidiană pulsatilă care se exercită asupra canalului central medular efect pe care autorul îl denumeşte ciocan hidraulic şi efectul este dilataţia progresivă a acestuia printr-un proces de hidrodisecţie.

Scanned with OKEN Scanner

Deci în timp ce orificiile de drenaj ale ventriculului IV sînt închise, pacienţii cu siringomielie nu fac de regulă sindrom de HIC prin mecanismul amintit.

Conway (1967) a adus o dovadă convingătoare a existenţei unei comunicări între ventriculul IV şi canalul central pentru că măduva cervicală colabează rapid ajungînd ca un fel de panglică în timp ce ea apărea umflată la mielografia cu contrast pozitiv. Acest colaps se datoreşte scurgerii LCR din spaţiul subarahnoidian prin prelingerea acestuia peste emisferele cerebeloase în spaţiul subarahnoidian spinal sau prin cisterna mare deschisă intraoperator.

Acest flux lichidian produce un gradient de presiune între lichidul aflat sub tensiune în cavitatea cervicală şi cavitatea intracraniană care este echilibrat de lichidul care se scurge în sus dinspre cavitate în ventricvl printr-o comunicare posibilă.

Ellergton şi *Greitz* în 1969 au injectat fluoresceină în 8 cazuri de siringomielie şi de asemenea au injectat intrarahidian RIHSA.

În toate cazurile substanţele injectate apăreau în lichidul chistului siringomielic în timp ce el nu putea fi pus în evidenţă în alte chiste intramedulare folosite ca material de control. Şi invers, RIHSA injectată în lichidul intramedular din siringomielie s-a acumulat în cisternele bazale la 2—3 ore de la injectare, sugerînd că LCR circulă înspre şi dinspre chistele siringomielice.

Principiul lui Pascal este aplicabil în hidrocefalie cu presiune normală : în egală măsură chistele intramedulare şi rupturile produse de lichidul pulsativ aplicat unei rezistenţe neuniforme a cavităţii iniţial siringomielice poate duce la formarea unei fisuri apoi a unei cavităţi care se poate izola ulterior printr-un proces de glioză.

Ogenann şi *colab.* 1969 raportează rezultate favorabile în hidrocefalia cu presiune normală printr-un şunt ventriculo-cardiac şi sugerează ideea unei echivalente drenări a LCR în anumite cazuri de siringomielie.

Barnett, *Foster* şi *Hudgson* preconizează drenajul cu şunt la siringomielie asociată cu arahnoidită la nivelul găurii occipitale.

Triada Gardner : cavitate intramedulară, drenaj ventricular defectuos şi o comunicare între cavitatea intramedulară este bine stabilită ca o entitate morfopatologică pentru sindromul siringomielic.

Wiliams (1969) introduce termenul de siringomielie comunicantă şi sugerează ideea că distensia canalului central este un proces intermitent prin creşterea de presiune LCR şi nu continuă cum presupunea Gardner prin presiunea ciocanului hidraulic.

Concepţia lui Wiliams poate fi rezumată astfel : anatomie normală plus distensie venoasă duc la creşterea uniformă a presiunii LCR pe toată întinderea spaţiului subarahnoidian.

Scanned with OKEN Scanner

Drenaj ventricular defectuos plus flux venos crescut la un bolnav cu canal central permeabil duce la siringomielie comunicantă.

După studiile lui *Wiliams* (1971, 1972) prin măsurarea simultană a presiunilor LCR în cisterna magna și la nivel lombar în timpul efortului de tuse — echivalent cu manevra lui Valsalva s-a putut constata că ridicarea presiunii LCR în sens cranial este mai mare decît presiunea în sens caudal de aci ideea că în siringomielie unda LCR în sens cranial dislocă pentru moment amigdalele cerebeloase angajate în foramen magnum și intră cu presiune în ventriculul IV prin găurile de scurgere Magendie și Luschka pentru ca apoi lichidul va trece prin șoc în canalul central mărind în timp cavitatea siringomielică, explicație care nu poate fi plauzibilă în sindromul Dandy-Walcker și arahnoidita fibroadezivă în care fluxul retrograd al LCR este imposibil.

Explicația faptului că de predilecție întîlnim siringomielie la nivel cervical și lombar, este că la aceste nivele măduva prezintă intumescențe care permit o expansiune în canalul spinal și tot la aceste nivele substanța cenușie plastică favorizează dilatația canalului central și chiar ruperea lui în caz de mieloschizis.

Probele Quequenstedt, Valsalva precum și introducerea de lipiodol intracavitar nu a adus rezultate concludente în ceea ce privește patogenia cavităților mielice.

Din cele expuse în ciuda divergenței părerilor diverșilor autori rezultă că nu există un mecanism unic ci mai mulți factori care se asociază pentru a produce formarea cavităților la nivelul joncțiunii bulbo-cervicale.

Scanned with OKEN Scanner

CAPITOLUL VI

LCR ÎN AFECȚIUNILE SISTEMULUI NERVOS ȘI ALE MENINGELOR

A. LCR ÎN AFECȚIUNILE INFLAMATORII ALE SNC ȘI MENINGELOR

Așa cum s-a arătat și în capitolele precedente, maladiile inflamatorii ale SNC și meningelor determină apariția unor intense și variate tulburări, atît ale dinamicii, cît și ale compoziției LCR.

Modalitatea concretă de manifestare, precum și intensitatea acestor tulburări variază însă de la o entitate morbidă la alta și chiar de la un caz la altul, în limite foarte largi, în funcție de o serie de factori cu acțiune generală, pe care îi enumerăm mai jos :

1. *Localizarea procesului infecțios* în raport cu spațiile lichidiene. Modificările conținutului LCR sînt cu atît mai importante cu cît procesul histopatologic caracteristic infecției în cauză interesează o zonă din SNC situată mai în apropierea ventriculilor sau spațiului subarahnoidian. Cele mai importante modificări apar în cazurile în care procesul inflamator interesează însești țesuturile care delimitează spațiile lichidiene — ependimul și leptomeningele. Procesele infecțioase profunde, situate la distanță de spațiile lichidiene pot să nu inducă nici o modificare sesizabilă a compoziției LCR, care poate să rămînă în limite normale. Astfel, o infecție cu stafilococ la nivelul SNC poate să nu determine nici o modificare a compoziției LCR dacă se materializează sub forma unui abces cerebral profund, să inducă modificări de intensitate moderată (exprimate prin apariția în LCR a elementelor caracteristice unui sindrom de iritație subacută nespecifică), sau modificări de o intensitate extremă în cazul în care agentul patogen, localizat pe meninge, a provocat instalarea unei meningoencefalite acute.

2. *Natura agentului etiologic* imprimă modificărilor histopatologice și funcțional-reactive de la nivelul SNC — și implicit al LCR — particularități proprii mai mult sau mai puțin caracteristice, care se exprimă atît cantitativ, cît și calitativ, determinînd, în anumite limite

Scanned with OKEN Scanner

ce ţin de reactivitatea individuală a organismului supus agresiunii infecţioase, intensitatea şi modalităţile răspunsului inflamator şi a modificărilor compoziţiei LCR. Astfel, în sindroamele infecţioase provocate de bacteriile piogene predomină manifestările acute, intense, dominate de participarea masivă în reacţia de apărare a granulocitului neutrofil. În îmbolnăvirile provocate de paraziţi endocelulari, micobacterii, listeria, virusuri, agenţi micotici — răspunsul inflamator este în general mai atenuat, evoluează mai lent şi este caracterizat prin participarea mult mai activă în procesele de apărare a sistemului fagocitar mononuclear şi a sistemului imun.

3. *Participarea în reacţia de apărare* contra agentului infecţios a diferitelor mecanisme ale apărării imunologice imprimă o notă particulară evoluţiei fenomenelor de boală. La nivel lichidian, această participare se traduce prin unele prezenţe particulare în tabloul citologic (limfocite „transformate", plasmocite, uneori polinucleare eozinofile), precum şi prin creşterea concentraţiei Ig, expresie cel puţin în parte a unei biosinteze locale de anticorpi.

4. *Gradul de interesare a barierelor* hemato-encefalică şi hemato-lichidiană este cel care determină într-o largă măsură natura şi profunzimea modificărilor compoziţiei biochimice a LCR induse de procesul infecţios. Cu cît vor fi mai afectate sistemele naturale de barieră ale SNC, cu atît va fi facilitată într-o proporţie mai însemnată trecerea din plasmă în LCR a unor molecule cu pasaj restrîns, sau a unor macromolecule cu pasaj nul (absente în LCR normal).

5. *Unele modificări ale compoziţiei biochimice* a LCR reflectă tulburările metabolice imprimate la nivelul ţesutului nervos de procesul infecţios. Astfel creşterea lactacidorahiei, sau a activităţii anumitor enzime este legată de aceste tulburări. Apariţia în LCR a unor enzime strîns legate de structurile celulare profunde, cum ar fi fosfo-creatin-kinaza, reprezintă o consecinţă a proceselor destructive de la nivelul ţesutului nervos şi reprezintă un indicator al intensităţii acestor procese (*Greenblatt*, 1976).

6. Gradul de interesare a structurilor anatomice care dirijează secreţia, circulaţia şi rezorbţia LCR este întotdeauna determinant pentru modificările hidrostatice şi hidrodinamice ale LCR şi îi influenţează, adeseori într-un mod impresionant şi compoziţia. Interesarea în procesul inflamator a zonelor înguste ale spaţiilor lichidiene (apeductul lui Sylvius, foramenul lui Magendie, cisternele de la baza creierului) sau a vililor arahnoidieni poate determina tulburări ale circulaţiei (şi secundar, ale compoziţiei) LCR, cu urmări deosebit de grave, care se pot solda cu moartea bolnavului.

Desigur, cele mai importante modificări ale LCR în cursul afecţiunilor inflamatorii ale SNC şi meningelor sînt cele care interesează

Scanned with OKEN Scanner

componenta celulară, tabloul citologic lichidian exprimînd în mod direct evoluţia procesului infecţios.

În general, evoluţia tabloului citologic al LCR în cursul infecţiilor SNC şi meningelor recunoaşte 3 etape (*Oehmichen*, 1976) :

a. Reacţie inflamatorie acută caracterizată de predominenţa granulocitelor neutrofile.

b. Reacţie inflamatorie subacută, care se traduce sub forma unei reacţii limfoide, indicînd participarea mecanismelor apărării imune în procesul infecţios.

c. Faza reparatorie, caracterizată printr-o reacţie monocitoidă, în general de aspect şi intensitate variată.

Natura agentului infecţios şi reactivitatea individuală dirijează însă intensitatea şi evoluţia în timp a modificărilor caracteristice acestor 3 etape. Prima etapă este extrem de bine marcată în meningitele acute. Ea este foarte fugace, putînd uneori chiar lipsi, în meningitele virotice, în care sînt prezente, într-un mod deosebit de pregnant, modificările caracteristice etapei a doua. În meningita tuberculoasă şi în abcesul cerebral, modificări caracteristice tuturor celor 3 etape reactive evoluează simultan pe perioade de timp adeseori îndelungate.

Meningitele bacteriene acute

Prezintă modificări clinice şi licvorologice asemănătoare indiferent de natura agentului etiologic : meningococ, pneumococ, streptococ, stafilococ, Pseudomonas aeruginosa, bacil coli, gonococ ş.a. (enumerarea s-a făcut în ordinea prevalenţei agentului bacterian în etiologia meningitelor purulente acute).

Fixarea agentului patogen pe structurile anatomice ale leptomeningelui se realizează în majoritatea cazurilor pe cale hematogenă. Mai rar, bacteria invadează meningele avînd ca punct de pornire un proces infecţios evoluînd în vecinătatea spaţiilor lichidiene : urechea internă (meningite otogene), o tromboflebită a sinusurilor venoase, un abces cerebral. Traumatismele cranio-cerebrale pot crea soluţia de continuitate prin care bacteriile aflate în mediul înconjurător, în fosele nazale, sau în conductul auditiv pot pătrunde în intimitatea SNC şi a spaţiilor lichidiene. În sfîrşit, un anumit număr de infecţii acute ale meningelor au un determinism iatrogen ; este stabilit astăzi că majoritatea meningitelor cu pseudomonas aeruginosa şi b. proteus recunosc această patogeneză.

În meningita bacteriană acută, modificările lichidiene urmăresc fidel în evoluţia lor fenomenele clinice şi de aceea examenul de labo-

Scanned with OKEN Scanner

rator al LCR reprezintă un extrem de prețios îndreptar pentru clinician.

LCR apare intens modificat chiar de la apariția primelor fenomene de boală.

Presiunea LCR este semnificativ crescută. Scăderea presiunii LCR, în condițiile menținerii celorlalte fenomene clinice și biologice ale bolii, reprezintă indicația apariției unor tulburări de circulație consecutive obstrucției zonelor mai înguste ale spațiilor lichidiene prin depunerile de fibrină (cloazonare), avînd un prognostic rezervat.

LCR este tulbure, incolor sau ușor verzui (mai ales în meningitele cu pneumococ și Pseudomonas aeruginosa), realizînd aspectul clasic de „zeamă de varză". Adeseori prezintă depozite și false membrane fibrinoase și relativ frecvent prezintă un sediment purulent. Trebuie totuși menționat faptul că uneori, mai ales la copii, la prima puncție aspectul LCR poate fi normal, sau numai slab opalescent, datorită unei reacții celulare inițial mai puțin intense. Acest aspect nu trebuie să inducă în eroare, întrucît examenul de laborator evidențiază de obicei atît modificările citologice caracteristice, cît și prezența agentului patogen.

Tabloul citologic este caracteristic și urmează destul de fidel etapele evolutive amintite mai sus.

În primele zile de la debut, citologia LCR este dominată de granulocitul neutrofil, a cărui pondere se apropie adeseori de 100%, la o densitate celulară ce poate atinge frecvent valori de 10^4 elemente/mmc. Celulele de aspect normal sînt întotdeauna însoțite de forme de degenerescență și autoliză caracteristice proceselor purulente. La copilul mic, debutul meningitei se poate însoți de o reacție cu celule mieloide tinere, care poate pune unele probleme delicate de diagnostic diferențial. Este totdeauna prezent un anumit mic procent de celule limfoide care indică intrarea în funcțiune a mecanismelor apărării imunologice.

Preparatele celulare conțin frecvent imagini ale bacteriei care are rolul de agent etiologic al infecției, dar în multe cazuri densitatea bacteriană e atît de scăzută, încît bacterioscopia este negativă (fenomen constant în meningita cu pseudomonas).

După cca 3—6 zile și mai ales sub influența tratamentului antibiotic adecvat, numărul de celule și mai ales cel al granulocitelor neutrofile scade spectacular. De la mii sau zeci de mii de elemente/mmc, LCR ajunge să conțină zeci sau puține sute de elemente/mmc, în care predomină celulele imunologic competente și fagocitele mononucleare. Limfocitele transformate apar în număr apreciabil.

În cea de a 3-a fază, de reparație, la 10—15 zile de la debutul bolii, numărul de elemente are tendința de a reveni la normal, iar tabloul

Scanned with OKEN Scanner

citologic e dominat de celule imunocompetente şi de mononucleare. Apar în număr mare macrofage, în special leucofage, iar numărul granulocitelor neutrofile tinde către zero.

Prezenţa leziunilor vasculare poate ocaziona hemoragii (meningita hemoragică) care determină apariţia unor modificări citologice caracteristice (macrofage eritrofage, siderofage, celule muriforme). Pe de altă parte, prezenţa unor leziuni ale ţesutului nervos se traduce prin apariţia în faza de reparaţie a macrofagelor lipofage.

Modificările biochimice sînt şi ele deosebit de pregnante şi reprezintă în primul rînd o consecinţă a alterării sistemelor naturale de barieră din SNC. Este prezentă o marcată hiperproteinorahie. Electroforeza indică o creştere a α2-globulinelor în primele zile de boală şi γ-globulinelor în fazele tardive. În mod constant şi caracteristic îşi face apariţia în LCR fibrinogenul, prezenţă cu consecinţe nefavorabile şi adeseori nefaste pentru evoluţia bolii.

Glucoza este scăzută, uneori pînă la zero, iar scăderea clorurilor la valori situate în apropierea cifrei de 6 $g^0/_{00}$ nu este excepţională. Creşterea lactacidorahiei este proporţională cu gradul afectării anatomice şi funcţional-metabolice a ţesutului nervos.

O evoluţie nefavorabilă a meningitei, datorită instalării procesului de cloazonare, este marcată de apariţia următoarelor fenomene :

— Scăderea presiunii LCR, uneori pînă la zero, în condiţiile în care celelalte semne ale bolii evoluează în continuare.

— Variaţii mari de la o zi la alta şi chiar de la o puncţie la alta ale tabloului citologic al LCR.

— Scăderea masivă a numărului de celule, în condiţiile în care proteinorahia nu se modifică, sau prezintă o tendinţă la creştere.

— Prezenţa în continuare a fibrinogenului şi fibrinei în LCR. Evoluţia către închistare, incapsulare şi formare a unui abces cerebral post- sau parameningitic este marcată de o anumită persistenţă a granulocitelor neutrofile în formula citologică în ciuda scăderii masive a numărului total de elemente, precum şi de apariţia unui număr mare de plasmocite (*Oehmichen*, 1976). Întotdeauna este prezent un tablou celular complex în care sînt prezente în proporţii variabile cea mai mare parte a tipurilor celulare care pot fi întîlnite în LCR, creînd nu rareori dificultăţi majore de interpretare.

Nu putem încheia acest capitol fără a sublinia importanţa practică de prim ordin a izolării agentului etiologic, a testării sensibilităţii lui la antibiotice şi a testării sensibilităţii tulpinii patogene la concentraţiile de antibiotice prezente în LCR. Ele reprezintă pentru clinician îndreptare deosebit de utile pentru stabilirea unei conduite terapeutice, menite să asigure vindecarea în marea majoritate a cazurilor.

Scanned with OKEN Scanner

citologic e dominat de celule imunocompetente şi de mononucleare. Apar în număr mare macrofage, în special leucofage, iar numărul granulocitelor neutrofile tinde către zero.

Prezenţa leziunilor vasculare poate ocaziona hemoragii (meningita hemoragică) care determină apariţia unor modificări citologice caracteristice (macrofage eritrofage, siderofage, celule muriforme). Pe de altă parte, prezenţa unor leziuni ale ţesutului nervos se traduce prin apariţia în faza de reparaţie a macrofagelor lipofage.

Modificările biochimice sînt şi ele deosebit de pregnante şi reprezintă în primul rînd o consecinţă a alterării sistemelor naturale de barieră din SNC. Este prezentă o marcată hiperproteinorahie. Electroforeza indică o creştere a α2-globulinelor în primele zile de boală şi γ-globulinelor în fazele tardive. În mod constant şi caracteristic îşi face apariţia în LCR fibrinogenul, prezenţă cu consecinţe nefavorabile şi adeseori nefaste pentru evoluţia bolii.

Glucoza este scăzută, uneori pînă la zero, iar scăderea clorurilor la valori situate în apropierea cifrei de 6 $g^0/_{00}$ nu este excepţională. Creşterea lactacidorahiei este proporţională cu gradul afectării anatomice şi funcţional-metabolice a ţesutului nervos.

O evoluţie nefavorabilă a meningitei, datorită instalării procesului de cloazonare, este marcată de apariţia următoarelor fenomene :

— Scăderea presiunii LCR, uneori pînă la zero, în condiţiile în care celelalte semne ale bolii evoluează în continuare.

— Variaţii mari de la o zi la alta şi chiar de la o puncţie la alta ale tabloului citologic al LCR.

— Scăderea masivă a numărului de celule, în condiţiile în care proteinorahia nu se modifică, sau prezintă o tendinţă la creştere.

— Prezenţa în continuare a fibrinogenului şi fibrinei în LCR. Evoluţia către închistare, incapsulare şi formare a unui abces cerebral post- sau parameningitic este marcată de o anumită persistenţă a granulocitelor neutrofile în formula citologică în ciuda scăderii masive a numărului total de elemente, precum şi de apariţia unui număr mare de plasmocite (*Oehmichen*, 1976). Întotdeauna este prezent un tablou celular complex în care sînt prezente în proporţii variabile cea mai mare parte a tipurilor celulare care pot fi întîlnite în LCR, creînd nu rareori dificultăţi majore de interpretare.

Nu putem încheia acest capitol fără a sublinia importanţa practică de prim ordin a izolării agentului etiologic, a testării sensibilităţii lui la antibiotice şi a testării sensibilităţii tulpinii patogene la concentraţiile de antibiotice prezente în LCR. Ele reprezintă pentru clinician îndreptare deosebit de utile pentru stabilirea unei conduite terapeutice, menite să asigure vindecarea în marea majoritate a cazurilor.

Scanned with OKEN Scanner

Meningita tuberculoasă

Este de cele mai multe ori o expresie a diseminării hematogene a bacilului Koch, mai mult sau mai puţin caracteristică fazei „secundare" de evoluţie a bolii.

Fenomenele de boală, ca şi modificările prezente în LCR evoluează mai lent şi sînt de intensitate mult mai redusă decît în cazul meningitelor bacteriene acute provocate de piogeni.

Presiunea LCR este constant crescută.

Aspectul LCR este de cele mai multe ori nemodificat, dar pătrunderea fibrinogenului în lichid determină apariţia la un interval de timp variabil (de la cîteva minute la cîteva ore) de la recoltare a unui „văl" de fibrină.

Tabloul citologic este variabil în funcţie de etapa de evoluţie a maladiei. Iniţial se constată o reacţie neutrofilă de intensitate moderată, nedepăşind cîteva sute de elemente/mmc, care treptat este înlocuită de un tablou citologic mixt dominat de limfocite şi mononucleare normale sau activate. Este relativ caracteristică persistenţa unui procent de 5—30 de granulocite neutrofile, precum şi prezenţa unui număr important de limfocite „transformate" pironinofile. Prezenţa unui număr mare de plasmocite pledează mai curînd împotriva diagnosticului de meningită bacilară. Acest tablou persistă timp de cîteva săptămîni independent de instituirea tratamentului.

Sub influenţa unui tratament cu efect favorabil, numărul de celule scade. Scade pînă la zero numărul granulocitelor neutrofile, crescînd în schimb ponderea mononuclearelor activate; rareori apar celule gigante de tip *Langhans*. Apoi, încetul cu încetul, tabloul citologic revine la normal.

Modificările biochimice sînt asemănătoare celor observate în meningitele bacteriene acute, dar la un nivel de intensitate sensibil mai redus. Hiperproteinorahia e constantă. Electroforeza evidenţiază şi aci o creştere iniţială a $\alpha 2$-globulinelor şi tardivă a γ-globulinelor, dar frecvent tabloul electroforetic lichidian devine asemănător celui seric, indicînd o tulburare a barierelor hemato-encefalică şi hemato-lichidiană. Fracţiunile V şi τ tind să dispară de pe traseele electroforetice. Fibrinogenul reprezintă o prezenţă constantă dar nu patognomonică.

Cu o frecvenţă de 90% sau mai mare, în cazurile netratate se evidenţiază o hipoglicorahie, o hipoclorurorahie şi o reacţie a triptofanului pozitivă, toate cele 3 modificări neavînd nici o pretenţie de specificitate.

Scanned with OKEN Scanner

Izolarea bacilului Koch, posibilă în majoritatea cazurilor prin culturi sau inoculare la cobai, are o deosebită valoare diagnostică, de cele mai multe ori retrospectivă, întrucît tardivitatea rezultatului impune o atitudine terapeutică înainte de cunoaşterea acestuia.

Meningitele virotice

Reprezintă un complex de maladii de etiologie foarte variată, dar care, prezentînd mecanisme patogene comune, determină instalarea unei simptomatologii clinice şi a unor modificări biochimice asemănătoare. Modificările LCR prezintă un aspect identic în toate aceste îmbolnăviri, independent de agentul etiologic care le-a indus. Lipsa izolării unui agent etiologic bacterian a impus gruparea lor în categoria meningitelor „aseptice", iar aspectul normal al LCR, în categoria meningitelor „cu lichid clar".

Aspectul LCR este, aşadar, normal, în marea majoritate a cazurilor. În cazurile cu pleocitoză mai importantă, LCR poate apărea opalescent, iar excepţional poate forma „văl".

Modificările citologice prezintă o evoluţie etapizată. În debut apare o pleocitoză, de obicei moderată şi care depăşeşte doar rareori 4—500 elemente/mmc, în care predomină granulocitele neutrofile. Această etapă neutrofilă este extrem de fugace, rezumîndu-se adeseori numai la cîteva ore şi de cele mai multe ori prima rahicenteză intervine după ce a luat sfîrşit.

Urmează a doua fază, de evoluţie subacută care se caracterizează printr-o pleocitoză situată în genere în jurul cifrei de 100 elemente/mmc, şi al cărei vîrf de intensitate se situează către a 6-a, a 7-a zi de boală. Tabloul citologic e dominat de celulele imunocompetente (limfocite, limfocite „transformate", plasmocite) şi de celule mononucleare, activate sau nu.

Se citează prezenţa deloc rară a unui număr important de mitoze, limfocite binucleate, celule gigante şi macrofage limfofage. În general modificările citologice nu depăşesc o durată de 2 săptămîni.

Este adeseori citat asinergismul de evoluţie clinico-citologic, pleocitoza putînd persista (uneori chiar îndelungat) după stingerea fenomenelor clinice.

Uneori s-au citat tablouri citologice particulare, legate de o anumită entitate morbidă:

— Reacţie neutrofilă prelungită la 3—5 zile în encefalită de St. Louis, în meningită cu virus *Durand* sau cu virus *Caminopetros*.

— Prezenţa de celule „endoteliforme" în meningita lui *Mollaret*.

Scanned with OKEN Scanner

— Reacții eozinofile prelungite în meningita provocată de tulpini virale din grupul *Coxsackie* B_3.

— Lipsa reacției neutrofile inițiale și prezența unui număr mare de celule mononucleare activate și gigante în coriomeningita limfocitară.

Modificările biochimice sînt mult mai puțin marcate. Proteinorahia este normală într-un număr important de cazuri, modificările din LCR înscriindu-se în categoria sindromului de disociație citoproteică. Electroforeza, efectuată după a 6—7-a zi de boală indică o creștere a fracțiunii γ-globulinice. Glicorahia și clorurorahia sînt normale. Se citează frecvent o creștere a glicorahiei în fazele tardive ale bolii (tulburare a mecanismelor de eliminare a glucozei dinLCR ?).

Examenul virusologic permite precizarea agentului etiologic în cca 1/3 din cazuri. Deocamdată, acest examen dificil, de strictă specialitate, nu prezintă nici o importanță practică, izolarea unei tulpini virale neavînd consecințe pe plan prognostic, sau terapeutic.

Neuroluesul

S-au comunicat modificări ale conținutului LCR în toate fazele de evoluție a sifilisului.

Astfel, unii autori afirmă că în faza primară ar exista unele pleiocitoze sau creșteri ale proteinorahiei, a căror frecvență ar fi notabilă în faza secundară. Avem convingerea că asemenea date se datorează în special necunoașterii limitelor reale de variație ale unor parametri biochimici și citologici cantitativi ai LCR uman normal. Totuși, în perioada secundară se pot întîlni unele modificări reale, de mică intensitate și foarte fugace, la un număr redus de bolnavi. Nu există date în literatură care să coreleze modificările licvorologice din secundar de o eventuală evoluție ulterioară a unei forme de neurolues.

În perioada terțiară, se întîlnesc modificări ale LCR, în general de mică importanță, la cca 1/3 dintre bolnavii care nu prezintă fenomene neurologice. În genere, aceste modificări sînt interpretate în sensul evoluției unui lues nervos clinic latent.

Paralizia generală progresivă netratată se caracterizează în primul rînd printr-o pleiocitoză moderată care depășește rareori 250—300 elemente/mmc. Din punct de vedere calitativ, tabloul citologic e dominat de prezența limfocitelor mici, a mononuclearelor activate și a plasmocitelor. Granulocitele neutrofile și eozinofile pot fi prezente în proporții de sub 5%.

Proteinorahia este crescută, dar depășește rareori 1,20 g‰. Se constată o marcată hipergammaglobulinorahie (uneori și o moderată

Scanned with OKEN Scanner

creştere a α-globulinelor), care explică modificările constante ale reacţiilor coloidale. Glicorahia şi clorurorahia sînt normale, iar reacţia triptofanului este negativă.

Reacţiile serologice de diagnostic ale sifilisului sînt pozitive în 70—90% din cazuri, iar testul Nelson prezintă rezultate pozitive în aproape 100% din cazuri.

În formele cronice ale PGP, citologia prezintă modificări fruste, care adeseori se exprimă numai calitativ prin prezenţa plasmocitelor. Proteinorahia este moderat crescută, uneori izolat, examenul LCR evidenţiind un sindrom de disociaţie albumino-citologică.

În tabes, modificările sînt de acelaşi ordin cu cele observate în forma acută a PGP, dar de intensitate mai redusă şi cu o mai mare tendinţă la normalizare spontană, corespunzător evoluţiei ciclice a maladiei, în care etapele staţionare şi remisiunile spontane nu sînt excepţionale.

Luesul meningo-vascular, în forma sa acută poate ocaziona uneori modificări mai intense, cu o pleocitoză care poate ajunge pînă la 1000 de elemente/mmc, un procent mai important de granulocite neutrofile şi hiperproteinorahie importantă. Diagnosticul diferenţial cu tabloul licvorologic al meningitei tuberculoase este uneori dificil şi în genere rezolvat de pozitivitatea serologiei specifice.

În gome, modificările prezente în LCR depind de amplasarea leziunii în raport cu spaţiile lichidiene. Gome mai profunde pot să rămînă mute din punct de vedere licvorologic, în timp ce gome de dimensiuni reduse, dar situate paraventricular sau subpial pot induce modificări importante, în special pe plan citologic.

Tratamentul luesului nervos determină o anumită retrocedare a modificărilor din LCR. Astfel, *Soflete* şi *col.* (1950) constată că impaludarea terapeutică determină o ameliorare imediată a limfocitozei în cca 70% din cazuri (indiferent forma) din care, în 25—30% din cazuri, o revenire completă la normal. Se pare că prima modificare a tabloului citlogic al LCR în cursul tratamentului este dispariţia plasmocitelor. Menţinerea nemodificată a pleocitozei (şi uneori chiar o accentuare) indică de obicei rezistenţa la tratament. Ceilalţi parametri sînt mai puţin influenţaţi de malarioterapie. Protinorahia se ameliorează în cca 56% din cazuri, dar revine la normal în numai 1—4% din cazuri; reacţia *Guillain-Laroche* se negativează în 5—9%, iar R.B.W în 6—20% din cazuri. În ceea ce priveşte rezultatele tardive, la 6 luni şi 1 an de la instituirea tratamentului, ele sînt mult superioare, indicînd continuarea procesului de vindecare biologică şi după întreruperea tratamentului. Astfel, citologia se normalizează în 60—74% din cazuri, proteinorahia în 20—40% din cazuri, reacţia *Guillain-*

Scanned with OKEN Scanner

Laroche în 32—42% din cazuri, iar R.B.W se negativează în 1/2—2/3 din cazuri.

Aceiaşi autori (1951) au analizat efectul terapiei combinate prin penicilină şi impaludare. Se constată aceeaşi sensibilitate la tratament a tabloului citologic şi aceeaşi rezistenţă relativă a modificărilor cu substrat proteic. Global rezultatele imediate sînt într-o anumită măsură mai bune, dar rămîn de acelaşi ordin de mărime.

B. LCR ÎN SCLEROZA MULTIPLĂ (SM)

Scleroza multiplă este una dintre puţinele maladii neurologice de prevalenţă importantă în care etiopatogenia rămîne încă învăluită în mister. Această situaţie a justificat efortul excepţional care s-a depus în cercetarea acestei afecţiuni, efort menit să îi clarifice etiologia, mecanismele care îi guvernează apariţia şi evoluţia, să precizeze o terapeutică raţională şi să pună în evidenţă un indicator biologic caracteristic, care să permită delimitarea cadrului nosologic definit deocamdată numai prin leziunile histopatologice caracteristice, ce pot fi evidenţiate din nefericire numai post-mortem.

Trebuie să subliniem că în ciuda spectaculozităţii mijloacelor de cercetare utilizate, a inventivităţii cercetătorilor şi a enormei munci depuse, toate problemele expuse mai sus se găsesc încă în stadiul de deziderat.

Unul din marile beneficii aduse de asidua cercetare din domeniul sclerozei multiple este cunoaşterea unor parametri biologici ai LCR normal care probabil că nu ar fi făcut decît întîmplător obiectul unui studiu, dacă atîţia cercetători nu şi-ar fi îndreptat atenţia către această umoare în care sperau să găsească răspunsul la una din marile probleme ridicate de această boală: găsirea unui indicator biologic corelat etiologic sau patogenic cu SM, care să permită punerea unui diagnostic pozitiv de certitudine încă în timpul vieţii. Se poate deci afirma cu certitudine că nevoia de a cunoaşte modificările compoziţiei LCR în SM a permis cunoaşterea exactă a compoziţiei LCR uman normal.

Din enormul material de cercetare consacrat modificărilor LCR în SM se pot trage la ora actuală cîteva concluzii generale:

1. Nu există *nici o modificare în LCR* despre care să se poată afirma că este caracteristică SM.

2. Nu există *nici un parametru lichidian* a cărui variaţie cantitativă sau calitativă să se coreleze cu unele momente, sau împrejurări

Scanned with OKEN Scanner

importante în evoluţia bolii — iminenţa puseului acut, durata maladiei, gravitatea maladiei, importanţa şi întinderea proceselor de demielinizare, răspunsul la tratament.

3. *Intensitatea modificărilor* pare să se coreleze mai curînd cu *distanţa dintre leziune şi spaţiile lichidiene* decît cu importanţa şi evoluţia modificărilor histopatologice.

4. *Modificările*, odată apărute, par să rămînă *definitiv fixate*, independent de evoluţia ulterioară a bolii, de tratament şi de modul în care organismul răspunde la măsurile terapeutice.

Totuşi, deşi SM nu se întovărăşeşte de nici o modificare caracteristică a conţinutului LCR care să permită o delimitare netă atît de omul normal, cît şi de bolnavii care suferă de alte maladii neurologice sînt prezente frecvent o serie de modificări care i-au permis lui *Tourtelotte* (1970) să schiţeze ceea ce el numeşte „profilul lichidian indicativ" al SM, care deşi nu este patognomonic, se întîlneşte extrem de rar în alte maladii. Subliniem însă că un număr de bolnavi de SM care nu poate fi neglijat, nu prezintă nici o modificare a conţinutului LCR (sesizabilă cu metodele de care dispunem la ora actuală) pe toată durata evoluţiei maladiei, iar prezenţa LCR normal nu se poate corela în nici un mod cu evoluţia clinică a cazului.

Profilul lichidian al SM constă din :

a. Creşterea procentuală şi absolută a concentraţiei IgG, în prezenţa unor valori serice normale sau foarte moderat crescute.

b. Creşterea proteinorahiei la valori inferioare cifrei de 1g‰

c. Pleocitoză moderată la valori inferioare cifrei de 50 elemente/mmc cu o formulă celulară în limite normale.

d. LCR nu prezintă modificări de presiune şi circulaţie, iar examenul bacteriologic şi virusologic este negativ, nepermiţînd izolarea de microorganisme.

Un corolar al acestor modificări (frecvente, dar nu obligatorii) îl constituie faptul că un diagnostic de scleroză multiplă devine foarte improbabil în cazurile în care :

— proteinorahia totală depăşeşte 1 g‰;

— pleocitoza depăşeşte 50 elemente/mmc;

— se constată o creştere a procentului de granulocite neutrofile, eozinofile, macrofage etc.;

— se constată o creştere importantă a Ig serice;

— se constată o creştere a IgG din LCR care se exprimă numai în valori absolute, nu şi procentual;

— se izolează un microorganism din LCR.

Scanned with OKEN Scanner

Cea mai importantă modificare a conținutului LCR din SM, prezentă la 66 % din bolnavi, este creșterea absolută și procentuală a IgG. Din toate cercetările efectuate se desprinde concluzia că IgG din LCR își are sediul de biosinteză la nivelul SNC, probabil la nivelul infiltratelor limfoide perivasculare. Cercetări de imunofluorescență au evidențiat o importantă fixare de IgG la periferia plăcilor de demielinizare. Limfocitele prezente în LCR contribuie doar cu 0,1 % la biosinteza IgG din LCR. IgG nu provin nici din ser, în SM evidențiindu-se doar într-o minoritate dintre cazuri tulburări ale permeabilității hematoencefalice și hemato-lichidiene. Se consideră mai curînd că la cei cca 20 % de bolnavi de SM la care se constată o creștere moderată, de ordinul a 10 %, a IgG din ser, originea surplusului este reprezentată tot de biosinteza crescută care-și are sediul la nivelul SNC.

Consecința directă a creșterii IgG din LCR este pozitivarea reacției cu sulfat de zinc, pozitivarea primelor 4—6 tuburi (din stînga) în reacția *Guillain-Laroche*, creșterea semnificativă a procentului de serină din compoziția proteinelor lichidiene (*Poser* și *col.*, 1975).

Unele cercetări tind să stabilească că o parte din IgG prezentă în LCR al bolnavilor de SM prezintă caracterul unei proteine monoclonale cu structură aparte. Astfel *Link* și *Zettervall* (1970) au comunicat o creștere a raportului K/λ în structura IgG din LCR al bolnavilor de SM, iar *Cohen* și *Bannister* (1967) au comunicat o modificare analoagă a structurii IgG sintetizată in vitro de limfocitele izolate din LCR al acestor bolnavi. *Link* (1967) decelează benzi anormale de Ig în domeniul γ_4 (prin electroforeză pe gel de agar), iar *Laterre* și *col.* (1970) constată o restrîngere a heterogenității γ-globulinelor din LCR.

Încercările de a stabili o specificitate imunologică Ig din LCR nu par să fi adus lucrurile prea departe. *Salmi* și *col.* (1974) au observat existența unor titruri de anticorpi antirujeolici la 20—60 % din bolnavi și de anticorpi antirubeolici la 20 % din bolnavi, dar în majoritatea cazurilor titrurile sînt nesemnificative. Evidențierea de către *Kim* și *col.* (1970) a unui factor mielinotoxic dependent de complement este deocamdată singulară.

Uneori se constată creșterea concentrației IgA, sau prezența IgM și IgD în LCR. Astfel, *Schneck* și *Claman* (1969) constată o creștere a procentului de IgA la 26 % din bolnavi și prezența IgM la 9 % din bolnavi, iar *Tavolato* și *De Zanche* (1968) notează prezența IgD la unii dintre bolnavi. Se admite că aceste modificări reprezintă probabil consecința unor tulburări de permeabilitate la nivelul barierei hematoencefalice și/sau hemato-lichidiene.

Trebuie să mai consemnăm faptul că se constată creșteri ale IgD în LCR și în alte maladii neurologice : neurolues, *PESS*, poliradiculo-

Scanned with OKEN Scanner

nevrită Guillain-Barré, meningite virale ș.a. Celelalte modificări prezente în LCR fac puțin probabilă însă o eroare de diagnostic lichorologic.

Proteinorahia totală este crescută doar la 23 % din bolnavi, în limite moderate, o depășire a valorii de 1,08g ‰ întîlnindu-se la numai 3 ‰ din cazuri (*Tourtelotte*, 1970). În general se consideră că proteinorahia crescută este evocatoare a unei deteriorări a mecanismelor de barieră hemato-encefalică și hemato-lichidiană. În general, creșterea proteinorahiei totale este o consecință a creșterii concentrației de serum albumină, proteină care provine în LCR integral din ser.

Examenul citologic cantitativ este normal la 2/3 din bolnavii de SM. Pleocitoza întîlnită la 1/3 din bolnavi este moderată, ea depășind 20 de elemente/mmc doar la 0,3 % din bolnavi și excepțional de rar 50 elem/mmc (*Tourtelotte*, 1970). *Oehmichen* (1976) indică prezența unui număr de 10—30 elemente/mmc la cca 50 % din bolnavi.

Toți autorii par a fi găsit o corelație pozitivă între pleocitoză și creșterea procentului de IgG din LCR, dar explicația acestui fenomen e controversată.

Formula celulară este nemodificată în marea majoritate a cazurilor, limfocitele dominînd tabloul citologic. Leziunile prezente la nivelul SNC se oglindesc în citologia LCR doar prin rara apariție a unor lipofage. Creșterea numărului de plasmocite reprezintă un fenomen controversat, probabil prezent în cazuri singulare. Într-un procent de 10—20 % din cazuri se pun în evidență celule limfoide pironinofile care se corelează uneori cu instalarea unei recăderi a bolii.

Allen și *col.* (1975) evidențiază o scădere procentuală a limfocitelor T din LCR în a doua săptămînă de la atacul de scleroză multiplă și o creștere a procentului de limfocite B în a 3-a săptămînă. Aceste date, deosebit de interesante, se cer însă a fi confirmate.

S-a studiat la bolnavii de SM conținutul lichidian a nenumărate substanțe, în imensa majoritate a cazurilor neobservîndu-se devieri de la valorile normale. De un interes deosebit s-au bucurat cercetările care s-au adresat lipidelor din LCR, fiind de așteptat ca procesul de dezintegrare al mielinei să se reflecteze în componenta lipidică a acestei umori. Dintre aceste lucrări ies în evidență cele ale lui *Tourtelotte* și *Haerer* (1969), *Nagai* și *col.* (1973), *McArdle* și *Zilkha* (1962), *Pedersen* (1974). Modificările constatate ar fi (rezumativ) următoarele : creștere a lipidelor totale, creștere a gradului de esterificare a colesterolului, creștere a cefalinelor, sfingomielinelor, cerebrosidelor, a sulfatidelor și a fracțiunilor GM_1 și GM_3 a gangliosidelor. Concomitent se constată o scădere a colesterolului total și mai ales a fosfolipidelor. *Nagai* și *col.* (1973) consideră că creșterea sulfatidelor și a gangliosi-

Scanned with OKEN Scanner

delor GM_1 este evocatoare pentru procesul de demielinizare, iar creşterea lipidelor totale se corelează pozitiv şi semnificativ cu gradul de infirmitate al bolnavilor (*Pedersen*, 1974). Din păcate, dificultăţile metodologice fac ca explorarea lipidelor lichidiene să fie interzisă explorărilor clinice curente.

C. LCR ÎN LEUCEMII

Dacă procesul proliferativ leucemic interesează doar cu totul excepţional nevraxul în leucemia cronică granulocitară şi limfocitară, proliferarea leucoblastică la nivelul leptomeningelui reprezintă o constantă a evoluţiei leucemiei acute.

În urmă cu 15—20 ani, interesarea SNC şi a meningelui în cursul evoluţiei leucemiei acute era considerată cu totul excepţională. Erau desigur cunoscute relativ frecventele fenomene hemoragice, adeseori terminale, care reprezentau o reflectare pe plan local a tulburărilor generale de coagulare şi hemostază consecutive trombocitopeniei profunde caracteristice acestei maladii. Dar manifestările neurologice şi meningeale legate de proliferarea locală a celulelor blastice reprezentau o raritate şi erau practic necunoscute.

Introducerea medicaţiei citostatice, eficiente asupra celulelor proliferante din întregul organism şi fără efect asupra blaştilor cantonaţi în interiorul sistemelor de barieră care înconjoară SNC şi spaţiile lichidiene, a dus la o modificare radicală a evoluţiei clinice clasice. Pe de o parte durata de supravieţuire s-a prelungit la luni şi ani (mai ales în leucemia limfoblastică a copilului), iar pe de altă parte, proliferările leucemice de la nivelul nevraxului, neinfluenţate de medicaţia citostatică administrată sistemic a devenit o manifestare obişnuită a maladiei. Astfel, *Evans* (1964) constată o frecvenţă de 40% a fenomenelor neurologice în evoluţia leucemiei acute, iar azi se admite că proliferarea leucemică interesează SNC şi meningele în circa 70% din cazuri (*Broder* şi *Carter*, 1972), aproape constant în leucemia acută limfoblastică a copilului, mai rar, în 15—30% din cazuri la adult.

Dat fiind că în momentul de faţă strategia terapeutică, mai ales în leucemia acută limfoblastică a copilului, îşi propune vindecarea maladiei, este obligatorie aplicarea măsurilor terapeutice menite să contracareze proliferările leucoblastice de la nivelul SNC şi meningelor, radioterapia craniană şi administrarea intrarahidiană a citostaticelor intrînd în toate schemele terapeutice utilizate azi. În acest

Scanned with OKEN Scanner

context, cercetarea citologică a LCR, menită să deceleze prezența elementelor blastice a căpătat o importanță cu totul particulară.

Cercetarea elementelor blastice din LCR este obligatorie în toate cazurile de leucemie acută supuse unei terapii active întrucît :

— succesul tratamentului în general și al celui îndreptat împotriva focarelor de proliferare intranevraxiale în special este sensibil superior în cazurile în care examenul citologic al LCR nu a permis decelarea celulelor blastice ;

— apariția celulelor blastice în LCR în cursul unei remisiuni clinice este adeseori primul semn de recădere ;

— dispariția celulelor blastice din LCR în cursul tratamentului citostatic intrarahidian reprezintă o indicație a eficienței acestuia.

Trebuie să subliniem faptul că celulele blastice pot fi prezente în LCR în afara oricărui semn sau simptom de boală din partea SNC sau meningelor. Uneori aceste celule sînt prezente în LCR la bolnavi la care leucemia acută nu s-a manifestat încă în nici un mod și la care examenul citologic al sîngelui periferic și măduvei osoase este normal, manifestările sistemice ale maladiei apărînd la un interval de cîteva luni (*Levine* și *Winkelstein*, 1973). Credem că aceste cazuri, în care proliferarea tumorală interesează primitiv meningele se încadrează mai curînd în categoria limfo-, sau mielosarcomatozelor SNC.

De cele mai multe ori, însă, prezența leucoblaștilor în LCR întovărășește evoluția clinică a unui sindrom astăzi bine delimitat, meningita leucemică. Sindromul, care apare la un număr important de cazuri de leucemie acută, în special la cele la care un tratament bine condus a prelungit durata de viață, este mai frecvent în leucemia acută limfoblastică și la copii. Apare doar excepțional în debutul leucemiei (*Arseni* și *col.*, 1968), dar poate reprezenta primul semn al unei recăderi după o perioadă de remisiune de durată variabilă. *Arseni* și *col.* (1968) au comunicat un caz în care meningita leucemică reprezenta primul semn de acutizare al unei leucemii granulocitare cronice aflată în remisiune clinică și hematologică.

În meningita leucemică LCR este hipertensiv, limpede sau opalescent (în funcție de numărul de elemente), adeseori xantocrom (ca urmare a unor fenomene hemoragice cerebro-meningee). Dacă numărul elementelor este foarte ridicat (de ordinul miilor) LCR ia o tentă verzuie. Proteinorahia este ridicată, uneori chiar peste 1 g‰, glucoza este normală sau scăzută, iar clorurile pot fi scăzute în funcție de intensitatea proteinorahiei și vărsăturilor.

Elementul patognomonic îl constituie prezența leucoblaștilor, al căror tip este identic celui prezent în măduva osoasă și sîngele periferic. În general densitatea lor variază de la cîteva zeci pînă la cîteva sute/mmc.

Scanned with OKEN Scanner

Ca urmare a tratamentului citostatic intrarahidian, celulele blastice dispar, tabloul citologic fiind dominat de prezența mononuclearelor activate. Uneori se pot decela macrofage, citofage în care pot fi recunoscute celule de tip leucemic. În caz de evoluție favorabilă, în 2—4 săptămîni, tabloul citologic se normalizează.

Prezența hemoragiilor subarahnoidiene complică întrucîtva tabloul citologic. În cazurile de leucemie acută confirmată hematologic, la care sîngele periferic conține elemente blastice, prezența cîtorva asemenea elemente într-o probă de LCR hemoragic pune probleme delicate de interpretare, care, în genere, nu pot fi rezolvate decît cu ocazia punctiilor ulterioare (nici prezența semnelor de iritație meningeală nu e edificatoare, ele putînd fi prezente ca o consecință a hemoragiei subarahnoidiene). Ulterior hemoragiei, tabloul citologic cuprinde elementele evocatoare pentru reacția mezenchimală de îndepărtare a „corpului străin" : mononucleare activate, eritrofage, siderofage etc.

D. LCR ÎN TUMORILE INTRACRANIENE

Modificările LCR în tumorile intracraniene au constituit subiectul a numeroase lucrări de specialitate apărute mai ales în ultimii ani, aceasta datorită și dezvoltării tehnicilor de laborator. Multe din aceste lucrări au încercat în termeni optimiști să prezinte unele din modificările lichidiene întîlnite ca fiind elemente fundamentale în diagnosticarea proceselor tumorale intracraniene. Alte multe lucrări au prezentat însă în mod cu totul neîncurajator respectivele modificări, pe care le consideră puțin importante și mai ales nespecifice. Cel mai probabil, adevărul se găsește undeva la mijloc. Este neîndoios faptul că citologia și componentele biochimice ale LCR pot suferi modificări esențiale cantitative și calitative în cursul evoluției unor tumori intracraniene. Cît de frecvente sînt aceste modificări, cît de importante calitativ și cît de specifice rămîne de precizat prin cercetări ulterioare, pe măsură ce și tehnicile de laborator se vor mai perfecționa.

Aspectul LCR în tumorile intracraniene poate fi diferit. El este de obicei clar *(Demme*, 1950), mai rar este xantocrom *(Lüthy*, 1953) și foarte rar hemoragic *(Martin-Gaubain*, 1959; *Konovalov*, 1964; *Goran* și *colab.*, 1965; *Bischoff* și *Zöbeli-Vassalli*, 1966), purulent *(Haserts* și *Retif*, 1964; *Rougerie*, 1965) sau să aibă aspectul de „liquor melas" ca în tumorile melanice *(Sayk*, 1974).

Citologia. Așa cum am mai spus cel puțin 65 % din tumorile intracraniene nu se însoțesc de modificări citologice lichidiene. Atunci cînd

Scanned with OKEN Scanner

ele există sînt reprezentate fie de modificări cantitative ale celulelor posibil de găsit chiar în condiţii normale în LCR fie de celule tumorale. Nu insistăm aici asupra diverselor posibilităţi întîlnite şi discutate în altă parte a prezentei lucrări. Menţionăm doar că din cele relatate de *Zülch* (1958), *Bots* şi *colab.* (1964), *Olischer* şi *Sayk* (1969), *Sayk* (1974) ş.a. reiese că cele mai frecvente modificări citologice, în afara meningitei carcinomatoase, s-ar întîlni în meduloblastoame, glioblastoame craniofaringioame şi metastaze, mai ales în cazul celor cu invadare ventriculară. De asemenea după *Le Beau* şi *colab.* (1966) citologia lichidiană ar fi modificată în tumorile hipofizare. Mult mai rar se întîlnesc modificări citologice (în toate cazurile mai sus menţionate se vorbeşte de o pleiocitoză crescută) în cazul localizărilor tumorale bazale sau în tumorile trunchiului cerebral. S-au mai descris şi discutat aspectele citologice lichidiene după operaţii neurochirurgicale (*Sayk*, 1974 ş.a.) relatîndu-se uneori variaţii specifice unei anumite perioade postoperatorii (*Appel*, *Constantinescu* şi *Dunăreanu*, 1973; *Sayk*, 1974). Mai importante şi uneori chiar mai concludente ni se par modificările biochimice asupra cărora ne vom opri mai mult în cele ce urmează.

Biochimia. Creşterea proteinorahiei totale în tumorile cerebrale este considerată frecventă (*Lüthy*, 1953; *Demme*, 1956; *Svennilson* şi *colab.*, 1961; *Schmidt*, 1968; *Sayk*, 1974 ş.a.). După unii autori (printre primii fiind *Scheller*, 1937) creşterea proteinorahiei ar varia în funcţie de tipul tumorii (mai frecvent crescută în neurinoame şi meningioame) şi de aşezarea tumorii (mai frecvent crescută în cele intraventriculare sau superficiale). Introducerea curentă a electroforezei în studiul LCR a adus unele date suplimentare în cercetarea complexă a tumorilor intracraniene. După *Steger* şi *Steger* (1958), *Bauer* (1961) ş.a. în aceste tumori s-ar găsi crescute beta globulinele, mai ales în cazul tumorilor maligne. După *Bokonjig* şi *Renders* (1964), *Schmidt* (1966) ş.a. mai afectate ar fi alfa globulinele foarte crescute în tumorile maligne şi în special în metastaze. S-au mai menţionat de asemenea în tumorile intracraniene creşteri ale glicoproteinelor de către *Karcher* (1958). Totuşi nici electroforeza nu a adus prea multe date în plus pe parcursul folosirii ei evidenţiindu-se că modificările constatate la bolnavii cu tumori cerebrale nu sînt nici constante nici caracteristice, ele putîndu-se întîlni şi în alte boli cerebrale (*Chimion*, 1963 ş.a.). Folosirea imunoelectroforezei a adus în schimb unele elemente mai interesante (*Chimion*, 1963). După *Svennilson* şi *colab.* (1961) se pot întîlni unele modificări reprezentate de o frecvenţă mai mare a alfa 2 macroglobulinei, a beta 2 lipoproteinei, a fibrinogenului şi a 4 fracţiuni beta globulinice niciodată întîlnite altfel. În ceea ce priveşte dozarea aminoacizilor liberi din LCR în ciuda tehnicilor perfecţionate

Scanned with OKEN Scanner

nu s-a putut ajunge la rezultate valabile în cercetarea bolnavilor cu tumori intracraniene. S-au menționat totuși de către *Jacoby* și *Jacoby* (1958), ca și de *Van Sande* (1966), modificări cantitative ale aminoacizilor, puțin frecvente deci și puțin concludente ca și multe alte modificări biochimice constatabile în LCR-ul bolnavilor cu leziuni tumorale intracraniene. Glicorahia apare modificată după *Sayk* (1970) în circa 20% din cazuri. După acest autor o hipoglicorahie (în jur de 40 mg $^0/_{00}$) apare destul de frecvent în carcinomatoza meningelui, sarcoidoză și glioblastoamele invadante. Același autor menționează o creștere uneori chiar foarte mare (pînă la 115 mg $^0/_{00}$) a glicorahiei în metastazele intraventriculare. Lipidele în LCR ar fi crescute în cazul tumorilor intracraniene după cum a constatat *Tourtellotte* (1961). După *Van Sande* și *Bokonjig* (1966) în tumorile epidermoide, teratoamele și craniofaringioamele s-ar găsi crescute fracțiuni ale colesterolului. În ultimii ani s-au pus multe speranțe în modificările enzimatice ale LCR. Din păcate și în acest domeniu rezultatele sînt încă departe de a fi satisfăcătoare. Bazați pe cercetările întreprinse în această direcție *Sayk* (1974) conchide că în tumorile cerebrale ar fi modificate în special enzimele hidrolitice. Crește activitatea beta glucoranidazei, beta glucozidazei, beta galactozidazei și aryl fosfatazei.

În cazurile de tumori cerebrale cu albuminorahie crescută putem avea o reacție Wassermann pozitivă.

E. LICHIDUL CEFALORAHIDIAN IN COMPRESIUNILE MEDULARE

Un mijloc de investigație și uneori chiar de localizare este examenul LCR care se recoltează sub nivelul compresiunii (puncție lombară) sau simultan deasupra (puncție suboccipitală) și sub nivelul compresiunii.

Rareori (sub 1% din cazuri), după puncția lombară executată sub nivelul compresiunii, cu extragere de LCR, tulburările neurologice se pot agrava în tumorile medulare propriu-zise, mai rar în compresiunile medulare de origine vertebrală, din cauza tulburărilor circulatorii, produse la nivelul măduvei și accentuării compresiunii exercitate de tumoare, prin fenomenul de *ex-vacuo*, declanșat de extragerea de LCR.

Modificări fizio-chimice și citologice. Lichidul cefalorahidian poate fi incolor și clar, opalin, xantocromic sau sanguinolent. Reacțiile citologice și chimice pot fi multă vreme normale, însă o creștere a albuminorahiei asociată cu un număr normal sau ușor crescut de elemente

Scanned with OKEN Scanner

(disociere albuminocitologică) constituie sindromul lichidian obişnuit în compresiunile medulare indiferent de natura lor.

Hiperalbuminorahia variază în majoritatea cazurilor între 1 şi 2 g‰, atingînd uneori valori foarte mari (42 g‰ într-un caz comunicat de Robineau). Cantitatea de albumină variază cu : situaţia tumorii (în compresiunile înalte, albumina este puţin crescută sau poate fi normală) ; raportul tumorii cu spaţiul subarahnoidian (tumorile intradurale extramedulare au în 80% din cazuri de hiperalbuminorahie de la 1,5 pînă la, 4 sau chiar 5 g‰, tumorile extradurale au albumina sub 1‰) ; natura tumorii (neurinoamele şi meningioamele au albuminorahia cea mai mare, ca şi compresiunile de origine vertebrală) ; intensitatea blocajului (complet sau incomplet).

Într-un blocaj incomplet se recoltează primii 3 ml LCR, deoarece conţin o cantitate mai mare de albumină (pe măsură ce lichidul sublezional curge, este înlocuit cu un lichid normal, care vine de deasupra compresiunii şi care diluează albumina din spaţiul blocat). Hiperalbuminorahia este dată de o stază în venele subarahnoidiene şi epidurale, producîndu-se astfel o transsudare patologică a plasmei în spaţiul subarahnoidian. Fenomenele regresive, necrozele, vascularizaţia bogată a neoplaziei contribuie de asemenea la trecerea albuminei din venele tumorii în LCR.

Valorile proteinelor totale şi fracţiunilor proteice din LCR de la diferite niveluri ale axului cerebro-spinal, comparate cu valorile din plasmă, au constituit probleme de studiu atît pentru elucidarea originii LCR şi a anumitor aspecte funcţionale ale barierei hematolichidiene, cît şi în scop diagnostic.

Determinarea chimică a proteinelor a fost completată cu electroforeza, metodă fizico-chimică de separare şi identificare a componentelor proteice. Valoarea proteinelor totale şi aspectul electroforetic nu este acelaşi în LCR ventricular, cisternal şi lombar (*tabelul XIII*).

Tabelul XIII

Albuminorahia şi fracţiunile proteice normale în LCR lombar, suboccipital (Treten) şi ventricular (Hill)

LCR	Proteine totale (mg)	Prealbumină (%)	Albumine (%)	Globuline %			
				α1	α2	α	γ
Lombar	46±8,3	3,4±0,8	55,6±4,7	6,1±1,2	8,7±1,3	16±2,5	11,3±2,4
Suboccipital	22±6,1	5,2±1,8	45,5±5,2	5,6±1,4	8,1±1,9	22±4,5	9,3±2,1
Ventricular	17±9	6,3±1,8	46±4,5	8,1±1,7	7,9±2	19±2	10,3±2

Scanned with OKEN Scanner

Normal proteinorahia crește de la ventricul spre regiunea lombară, prealbumina scade de la ventricul spre regiunea lombară iar albumina și globulinele cresc. Modificările se datoresc diferențelor mari de concentrație între proteinele din LCR și ser (se produce un aport de proteine din sînge de-a lungul canalului spinal) și capacității meningelor și plexurilor coroide de a secreta selectiv anumite fracțiuni proteice cu concentrație foarte mică în ser (de exemplu, transferina). Se mai adaugă un procent de matabolîți proteici rezultați la nivelul spațiului subarahnoidian.

Creșterea proteinelor în condiții normale nu atinge valori mari, accesul spre vilozitățile arahnoide, răspunzătoare de absorbția LCR fiind liber.

În leziunile obstructive, indiferent de natura procesului blocant cantitatea și compoziția proteinelor cresc, realizînd o proteinogramă cu profil de „transsudație", aspectul electroforetic apropiindu-se de cel al plasmei. În funcție de timpul cînd s-a instalat blocajul, valoarea proteinelor totale poate ajunge pînă la 60—70 g‰, iar valorile fracționale proteice cresc, începînd cu albumina și sfîrșind cu fracțiunea lipoproteică. În LCR apare fibrinogenul (absent în mod normal), fapt care reprezintă substratul biochimic al sindromului Nonne-Froin.

Deasupra nivelului compresiunii, LCR se diluează circulînd liber, astfel încît proteinograma prezintă la început modificări mai puțin accentuate. Cu timpul apar însă și la acest nivel modificări similare, ca cele din zona cuprinsă sub blocaj.

Pînă în prezent nu s-a pus în evidență un aspect bioproteic caracteristic pentru un anumit tip tumoral. Unii autori semnalizează creșterea mucoproteinelor 1 în compresiuni medulare de natură tumorală, spre deosebire de compresiunile de altă natură. Un caz particular îl prezintă bolile din familia mielomului multiplu, în care electroforeza poate prezenta în LCR o proteinogramă similară cu cea din ser.

Toate modificările observate în compresiunile medulare traduc o tulburare a mecanismelor barierei hemato-encefalice și hemato-lichidiene, cu transsudarea fracțiunilor proteice din ser la nivelul vaselor (cu permeabilitatea pereților anormali) de la suprafața tumorii și a vaselor parțial obstruate și destinse ale măduvei.

Existența unei limfocitoze în LCR, care uneori poate fi destul de manifestă, nu exclude prezența unei neoformațiuni (limfocitoza este în legătură cu un proces de arahnoidită peritumorală).

Cînd se bănuiește o compresiune medulară, iar manometria și mielografia cu lipiodol sînt normale sau neconcludente, se vor face

Scanned with OKEN Scanner

puncții etajate și se va doza albumina. Sediul tumorii va putea fi situat astfel între 2 puncții, una cu lichidul normal și alta cu hiperalbuminorahie sau eventual cu xantocromie dacă s-a puncționat un chist.

Reacția cu benzoe coloidal (Guillain-Laroche) poate da o curbă lărgită, iar reacția Bordet-Wassermann poate fi pozitivă în afara luesului, din cauza creșterii albuminei din LCR.

În LCR se pot găsi : *celule neoplazice* în sarcomatoza sau carcinomatoza meningelor sau în cancerul vertebral, cu efracția durei ; cristela de *colesterol* (în colesteatom) sau pe ac pot ieși în mod cu totul excepțional *chisturi parazitare*.

Xantocromia, prezentă totdeauna cînd există o hiperalbuminoză (în orice compresiuni medulare, indiferent de sediul sau natura procesului compresiv), se constată mai des atunci cînd compresiunea se găsește sub T_5 (Stookey) și în special în neurinoame (Cushing), morbul Pott și unele tumori vertebrale. Xantrocromia, hiperalbuminorahia și coagularea LCR constituie *sindromul Froin-Nonne*. Acel lumbago xantocromic (Sicard), caracterizat clinic prin dureri lombare, contractură vertebrală, cu *sindromul Froin-Nonne* este patognomic pentru compresiunile lombo-toracale.

Excepțional, xantocromia se poate găsi și deasupra tumorii, deci nu constituie un indiciu că puncția s-a făcut neapărat sub nivelul leziunii.

În angioamele medulare sau ependimoame ale cozii de cal, LCR poate fi *sanguinolent*.

F. LICHIDUL CEFALORAHIDIAN ÎN HERNIA DE DISC

Nu există date precise asupra modificărilor lichidului cefalo-rahidian în hernia de disc, pentru simplul motiv că puncția lombară nu este o investigație de rutină în această afecțiune. Într-adevăr, indicația puncției lombare se suprapune aproape complet pe indicația mielografiei, adică apariția oricărui element anormal în tabloul semiologic prezentat de bolnav. În aceste condiții, examenul lichidului cefalorahidian permite excluderea sau presupunerea unei compresiuni (medulare sau vertebrale) în funcție de valorile albuminorahiei. În ceea ce privește excluderea compresiunii, valorile mici ale albuminorahiei își îndeplinesc rolul fără însă a ajuta la clarificarea problemei dacă este hernie și unde anume.

Scanned with OKEN Scanner

În prezența valorilor mari ale albuminorahiei (peste 0,5 g‰) se impune executarea mielografiei iodate. Este de menționat că o creștere a albuminei în lichidul cefalorahidian nu exclude o hernie de disc lombară. Faptul este valabil, în special, pentru herniile lombare superioare, care pe un spațiu relativ mai strîmt (existența unui pachet radicular mai voluminos) realizează compresiuni mai mari. Herniile de disc L_3 evoluează, obișnuit, cu valori ale albuminei în jur de 1 g‰, iar herniile L_1 și L_2 determină valori mai mari, uneori neobișnuite (un bolnav în cazuistica noastră cu hernie L_2 a prezentat o albuminorahie de 39 g‰). Evident că în aceste cazuri, diagnosticul diferențial cu o tumoare subdurală este foarte greu de făcut.

După statistica lui *Hanraets*, 24% din hernii prezintă o creștere a albuminei mai mare de 0,35 g‰, dintre care 14% prezintă valori mai mari de 0,50 g‰. Explicația valorilor crescute (moderat) ale albuminei în hernia de disc rezidă probabil în producerea stazei venoase epidurale și nu în blocarea spațiului subarahnoidian, care este realizată foarte rar în mod complet de hernia de disc.

Herniile lombare înalte (L_1, L_2, L_3) pot da modificări la proba Queckenstaedt-Stookey, în sensul unui blocaj parțial sau total (în 3% din cazuri în statistica noastră). Pentru herniile lombare joase, executarea manometriei obișnuite devine imposibilă, acul fiind situat chiar la nivelul herniei sau deasupra ei. Pentru aceste cazuri se poate folosi în scop diagnostic proba Queckenstaedt inversată. Din nefericire, această probă, ca și proba clasică Queckenstaedt, nu este demonstrativă decît în blocajul complet al spațiului subarahnoidian, adică în cazul unor hernii masive, lucru rar realizat.

Foarte rar se descrie în literatură și o discretă creștere a elementelor celulare în lichidul cefalorahidian al bolnavilor cu hernie de disc (Hanraets citează 2 cazuri, unul cu 20, altul cu 8 elemente). Așa cum am văzut la capitolul de semiologie, această disociere albuminocitologică, în prezența unui tablou clinic particular, dominat de dureri de tip mialgic, poate îndruma greșit diagnosticul în direcția unei polinevrite. Creșterea numărului de elemente în cazul unei hernii de disc poate indica o arahnoidită secundară.

Ținînd seama de faptul că însăși indicația la puncție lombară constituie o dovadă a îndoielii în diagnosticul de hernie de disc, precizările aduse de puncție în sensul evidențierii unui diagnostic neașteptat sînt foarte reduse. După Hanraets, doar în 1% din cazuri puncția lombară produce surprize (în sensul unor rezultate nescontate de cel care a efectuat-o).

Scanned with OKEN Scanner

G. LCR ÎN TRAUMATISMELE CRANIO-CEREBRALE

Modificările LCR survenite ca urmare a unui traumatism cranio-cerebral pot fi uneori foarte mari. Oricum, chiar în cazul unor modificări minime ele trebuie urmărite putînd furniza date importante asupra evoluției respectivului traumatism, așa cum au arătat cercetările întreprinse de numeroși autori *(Gurdjian* și *colab.*, 1944 ; *Ruge*, 1954 ; *Wakim* și *Fleisher*, 1956 ; *Kurze* și *colab.*, 1966 ; *Arseni, Constantinovici* și *Constantinescu*, 1970 ; *Arseni* și *Oprescu*, 1972 ș.a.).

Aspectul LCR în traumatismele cranio-cerebrale poate fi clar, sanguinolent, opalescent sau purulent (tulbure).

LCR clar poate fi întîlnit în traumatisme cranio-cerebrale acute, cînd intervalul dintre impact și puncție este foarte scurt și sîngele nu a fuzat pînă în regiunea unde s-a făcut puncția sau sîngerarea, a blocat printr-un cheag căile de scurgere a LCR. Pentru a se înlătura suspiciunile în cazul unui LCR clar este recomandabil să se cerceteze citologia și proteinorahia. Din punct de vedere citologic există posibilitatea unor hemoragii mici (400—500 hematii pe mm^3) care nu modifică aspectul macroscopic al LCR. De asemenea există posibilitatea unei pleiocitoze leucocitare cu lichidul clar. În acest caz determinarea tipului dominant leucocitar (granulocitar sau limfocitar) are și mare importanță terapeutică.

LCR cu aspect sanguinolent este frecvent întîlnit fiind în general expresia gradului de contuzie cerebrală. Pentru aceasta trebuie mai întîi înlăturată bănuiala unui defect de puncție sau existența unei sîngerări de altă natură (malformație vasculară cerebrală, de pildă). LCR în cazul contuziei cerebrale se clarifică treptat în decurs de 3—10 zile. Orice depășire a acestui interval poate determina suspicionarea unei cauze vasculare malformative, eventual coexistente.

LCR opalescent sau tulbure este echivalentul unei meningoencefalite ceea ce impune și căutarea căii de suprainjectare a conținutului intracranian (traumatism deschis cu plagă cranio-cerebrală, otoragie etc.).

Din punct de vedere biochimic modificările survenite în LCR la traumatizații cranio-cerebrali sînt de regulă mult mai puțin importante. Oricum proteinorahia trebuie cercetată, o creștere a ei pînă la 60 mg ‰ neavînd o semnificație deosebită, cel puțin în primele zile de la impact. Chiar cînd este depășită această limită în cazul unei evoluții favorabile există tendință netă la scăderea albuminorahiei în cel mult 10 zile de la traumatism. Valorile descrescînde ale albuminorahiei pot fi deci un test de apreciere a evoluției unei contuzii cerebrale. Menținerea unei albuminorahii crescute se poate datora apariției unei complicații (hematom, suprainfectare) sau coexistenței

Scanned with OKEN Scanner

unei alte leziuni (malformații vasculare cerebrale, neurolues, tumoare). În traumatismele cranio-cerebrale s-au mai semnalat și alte modificări biochimice ale LCR constînd din creșteri ale acetilcolinei (*Ruge*, 1954), transaminazei glutamice oxolacetice (*Wakim* și *Fleisher*, 1956), lactatului (*Gurdjian* și *colab.*, 1944 ; *Kurze* și *colab.*, 1966). Unele din aceste creșteri cum ar fi cea a lactatului ar avea chiar o importanță prognostică după cele constatate de *Kurze* și *colab.* (1966).

H. LCR ȘI HIPOTENSIUNEA INTRACRANIANĂ (HIPOTENSIUNEA LICHIDIANĂ)

Este o tulburare a LCR constînd într-o hipotensiune a LCR datorită unei perturbări de secreție a LCR prin mecanism hipotalamic. Anatomo-patologic, se constată un creier mic, dur, ventriculi colabați, mici și prezența unui spațiu mare între calota craniană și cortexul cerebral. După distanța dintre calota craniană și cortexul cerebral avem hipotensiune intracraniană de gradul I (forma ușoară — distanța este sub 1 cm), de gradul II (medie — distanța este pînă la 2,5 cm) și de gradul III (gravă — distanța este peste 2,5 cm). În hipotensiunea de gradul I avem cefalee și simptoame astenice, în hipotensiunea de gradul II avem cefalee, somnolență, tulburări de orientare, memorie, poliurie, pielea este uscată, iar în hipotensiunea de gradul III avem precomă sau comă, pielea este uscată, uree, febră, funcțiile vitale sînt în limite normale, discrete semne neurologice difuze. Hipotensiunea de gradul III duce la exitus. Cauzele sînt diverse : posttraumatice (*Leriche*, 1912), puncții lombare (*Hoseman*), fără cauze (*Schaltenbrand*), toxice, după operație etc. Hipotensiunea intracraniană apare de obicei după 55 ani la oameni în vîrstă, cînd vom avea un prognostic defavorabil. Este destul de frecvent întîlnită (5—20 %, *Puech*).

Unii autori au descris hipotensiunea intracraniană echivalentă cu colapsul cerebro-ventricular.

I. LCR ÎN MENINGITA SEROASĂ

Meningita seroasă a fost studiată pentru prima dată de *Quincke* (1893) care o și definește ca fiind „unitatea morbidă caracterizată printr-o hiperproducție și acumulare excesivă de lichid cefalorahidian în cavitățile ventriculare și spațiile subarahnoidiene". Afecțiunea se

Scanned with OKEN Scanner

datorește după *Quincke* stazei sanguine și limfatice de vecinătate ca și oricărei cauze infecțioase sau neinfecțioase care acționează asupra sistemului lichidian. Studiată ulterior și de alți autori în etiologia acestei afecțiuni au fost încriminați în special factori otitici (*Bourgeois*, 1935; *Symonds*, 1937; *Bailey*, 1959), infecții ale căilor respiratorii superioare (*Mac Alpine*, 1935), tulburări endocrine (*Mc Cullagh*, 1941), intervenții neurochirurgicale pe fosa cerebrală posterioară (*De Laet*, 1963), gripa (*Cogan*, 1966), traumatisme cranio-cerebrale (*Arseni* și *Constantinescu*, 1972) ș.a. În ciuda numărului mare de studii întreprinse asupra meningitei seroase, frontierele etiologice ale acestei afecțiuni sînt încă foarte vagi și deosebit de elastice (*Arseni* și *Constantinescu*, 1972). Meningita seroasă se poate întîlni : în perioada de debut a oricărei meningite purulente, ca o manifestare a unei infecții generale, ca un răspuns la o iritație de vecinătate (infecție, otică, rinofaringiană etc.), ca o manifestare a unor tulburări circulatorii cerebrale (inclusiv în cadrul ramolismentelor și hemoragiilor cerebrale) și chiar ca un fenomen acompaniativ în cursul dezvoltării unui proces înlocuitor de spațiu intracranian (hematom, tumoră etc.). Patogenia meningitei seroase este de asemenea mult discutată și încă puțin precizată. S-au încriminat în producerea acestei afecțiuni : tromboza unui sinus venos cerebral (*Symonds*, 1937; *Ray* și *Dunbar*, 1951; *Davidoff*, 1956) coexistența unor factori determinanți toxico-infecțioși cu factori favorizanți endocrini, neurovegetativi și circulatorii (*Marinescu*, *Sager* și *Grigorescu*, 1930), factori toxici (*Mc Alpine*, 1937), tulburări vasomotorii reflexe (*Bourgeois*, 1935), coexistența tulburărilor circulatorii lichidiene cu tulburări circulatorii vasculare.

LCR este de aspect, culoare și compoziție normale, adeseori limfocitele sînt puțin crescute.

J. LCR ÎN HIGROMĂ

Higroma este un revărsat lichidian bine circumscris, delimitat de o membrană și avînd un conținut xantocrom (higroma propriu-zisă) sau fiind nedelimitat și cu conținut lichidian clar (hidroma). Studiul LCR (mai ales pe baza electroforezei) a demonstrat raritatea lichidelor clare (a hidromei). Aspectul și compoziția LCR sînt normale. Localizarea higromei poate fi oriunde dar este mai frecventă la nivelul convexității, în valea silviană. Printre factorii etiologici ai acestei afecțiuni au fost menționați : traumatismul cranio-cerebral

Scanned with OKEN Scanner

demonstrat uneori şi de existenţa concomitentă a unui hematom intracranian, o infecţie meningeală, malformaţii care afectează şi dezvoltarea meningelui, deshidratarea.

În patogenia higromei s-a discutat rolul unei soluţii de continuitate a arahnoiditei, sub forma unei supape, care lasă lichidul cefalo-rahidian să pătrundă în cantitate mare în spaţiul subdural, dar îl împiedică să se reîntoarcă.

Tabloul clinic este asemănător oricărei leziuni înlocuitoare de spaţiu intracranian şi este reprezentat prin semne de suferinţă cerebrală (hemipareze, crize de epilepsie, tulburări psihice etc.).

La copil se remarcă mărimea craniului şi mai ales o asimetrie craniană.

Prognosticul afecţiunii este benign, mai ales cînd diagnosticul a fost la timp precizat, intervenţia chirurgicală fiind unica rezolvare terapeutică corespunzătoare.

K. LCR DUPĂ OPERAŢIILE PE SNC

Desigur, după orice intervenţie pe SNC, în primele zile, LCR este sanguinolent — roz ; depinde de natura intervenţiei.

După 7—14 zile lichidul devine clar, incolor după ce a trecut prin stadiul de aspect roz, galben.

Dacă după primele zile LCR este sanguinolent şi devine opalescent poate să fie dat de o meningită. Se vor număra globulele roşii şi leucocitele şi se va elimina meningita dacă proporţia este sub 300 : 1 chiar dacă are febră ; iar dacă se exclud cauze somato-viscerale şi leucocitele sînt peste proporţia de 300 : 1 denotă o meningită. Este foarte important acest lucru, căci un bolnav, mai ales traumatizat, poate avea febră, redoare de ceafă şi numai puncţia lombară va decide dacă este meningită (infecţie) sau o reacţie meningee dată de prezenţa sîngelui.

Scanned with OKEN Scanner

Scanned with OKEN Scanner

CAPITOLUL VII

EXPLORAREA DINAMICII LCR ŞI A PERMEABILITĂŢII SPAŢIILOR LICHIDIENE

Pentru explorarea dinamicii LCR şi a permeabilităţii spaţiilor lichidiene există o mulţime de probe care să arate aceste modificări. Astfel avem :

A. EXPLORAREA RADIOLOGICĂ A SPAŢIILOR LICHIDIENE

Spaţiile lichidiene cerebrale şi medulare pot fi explorate radiologic numai cu ajutorul substanţelor de contrast, fie cu substanţe opace, fie cu aer.

1. Explorarea spaţiilor lichidiene (subarahnoidiene şi ventriculare) cerebrale. De obicei se explorează cu ajutorul aerului care se introduce pe cale lombară sau suboccipitală pneumoencefalografie (bolnavul stînd în poziţie şezîndă), fie că se introduce aerul direct în creier printr-o fontanelă (la copiii mici), iar la adulţi se dau 1—2 găuri occipitale (sau frontale), se introduc 1—2 trocare în ventriculi, se evacuează LCR şi se injectează aer (ventriculografie). Pneumoencefalografia se practică în absenţa stazei papilare ; în prezenţa ei se face ventriculografie. Se fac radiografii din faţă şi profil şi se vede sistemul ventricular dacă este normal sau deplasat, micşorat sau mărit de volum. După acest aspect se face localizarea leziunii. Alteori suboccipital se introduc cîţiva centimetri de aer (2—5) cu sau fără scoatere de LCR (pneumoencefalografia fracţionată) şi se fac radiografiile necesare. Encefalografia arată sistemul ventricular, cisternele şi spaţiul subarahnoidian. Rareori se injectează direct în cornul frontal al unui ventricul o substanţă iodată (Myodil etc.) printr-o gaură de tre-

pan şi apoi se migrează substanţa opacă. Se vede dacă substanţa opacă se deplasează în migrarea ei, dacă este vreun obstacol sau ventriculii sînt dilataţi. Se utilizează foarte mult pentru reperaj stereotaxic şi în depistarea obstrucţiei de ventricul III şi apeduct. Autorii sud-americani introduc 10—20 cc substanţă opacă pentru a umple mai bine sistemul ventricular. În acest caz se produce o iritaţie a pereţilor ventriculari. Utilizarea iodului are rol de a vedea aspectul, forma şi mărimea sistemului ventricular.

2. **Explorarea spaţiului subarahnoidian medular.** Se face cu substanţe iodate sau cu aer. Ca substanţe iodate s-a utilizat lipiodolul, care era iritativ. Astăzi se întrebuinţează substanţe mai puţin iritative şi chiar care să se absoarbă (Myodil, perobrodil, pantopac, hypac, contrast U etc.). Datorită acestor substanţe şi utilizării mesei basculante s-a ajuns la o explorare a canalului medular cu mare eficacitate. Se constată că migrarea substanţelor de contrast este normală, mai repede şi pe o bandă mai lată (măduvă atrofică), se opreşte total (tumori medulare mari), se opreşte parţial sau curge mai încet substanţa de contrast, sau deviază în cursul migrării (hernie de disc lombară), se opreşte sub formă de picături (arahnoidită), poate ca să arate o rădăcină a cozii de cal amputate sau deviate (hernie de disc) *(fig. 40)*.

Unii autori au introdus lombar aer după o tehnică specială şi au făcut radiografii sau tomografii. Rezultatele sînt similare cu cele cu substanţă de contrast, în schimb se cere o aparatură de radiologie mai complicată, un timp mai mare şi o experienţă a medicului. Mielografia gazoasă este mult mai bine tolerată.

B. EXPLORAREA SPAŢIILOR SUBARAHNOIDIENE ŞI VENTRICULARE CU AJUTORUL IZOTOPILOR

Cu ajutorul izotopilor se pot explora spaţiile subarahnoidiene cerebrale, cisternele şi ventriculii. În condiţii normale nu apare activitate izotopică în sistemul ventricular. Se fac explorări seriale la 3, 6, 24, 48, 72 ore şi se vede dacă avem izotopi în ventriculi, în spaţiile subarahnoidiene, în cisterne, în chisturi şi cînd se elimină *(fig. 36—39)*.

Cu ajutorul izotopilor injectaţi se poate urmări migrarea în spaţiul subarahnoidian medular şi se poate depista vreun obstacol.

Scanned with OKEN Scanner

a

b



c

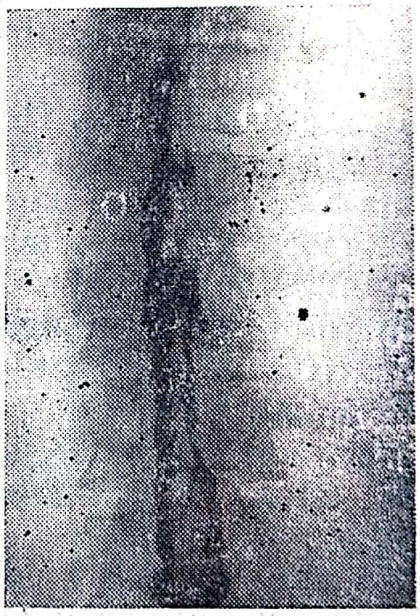

d



e

Fig. 40 — Explorarea radiologică a canalului vertebral cu substanță opacă: a) stop total D_4 într-o tumoare subdurală; b) picături de substanță opacă diseminată în regiunea dorsală în caz de arahnoidită spinală; c) ancoșa L_5-S_1 în caz de hernie de disc; d) substanța opacă este îngustată și împinsă înapoi la L_4-L_5 în caz de hernie de disc; e) aspect șerpuitor în caz de angiom medular.

Scanned with OKEN Scanner

C. MODIFICĂRILE HIDRODINAMICE ALE LCR

Avem următoarele probe pentru a constata modificările hidrodinamice ale LCR :

Proba Queckenstedt-Stookey se execută pentru a diagnostica un blocaj parţial sau complet în spaţiul subarahnoidian, studiindu-se variaţiile presiunii LCR sub nivelul compresiunii. Bolnavul, fiind în decubit lateral, se face o puncţie lombară sub nivelul compresiunii, acul fiind de la început racordat printr-un tub de cauciuc cu manometrul Claude sau Strauss-Stookey (un tub de sticlă gradat, lung de 40—50 cm, cu diametru de 2 mm). Normal, înălţimea coloanei de lichid este de 15 cm apă, cifra pe care o arată şi manometrul Claude. Bolnavul va sta liniştit în tot timpul probei. Se face compresiune abdominală (manevra Stookey) timp de 10 secunde şi se notează viteza de urcare şi de coborîre a acului indicator, pentru a controla permeabilitatea acului. Se face apoi o compresiune uşoară a jugularelor, timp de 10 secunde (proba Queckenstedt propriu-zisă). Cînd permeabilitatea spaţiului subarahnoidian este normală, ridicarea şi coborîrea acului manometrului se face destul de repede, timpul de urcare şi coborîre este egal, iar curba lor este asimetrică. Într-un blocaj complet al spaţiului subarahnoidian, coloana de lichid rămîne imobilă. Dacă după apăsarea uşoară a jugularelor acul manometrului rămîne imobil, se va exercita o compresiune puternică pe venele jugulare, care să nu dureze însă mai mult de 10 secunde. La normali, acul sau coloana de lichid începe să urce imediat, ascensiunea atingînd un maximum de 30—40 cm în circa 10 secunde. Cînd compresiunea jugularelor încetează trebuie să urmeze imediat şi coborîrea acului manometrului. Coborîrea este rapidă la început şi lentă, pe măsură ce se apropie de nivelul iniţial, pe care-l atinge în 15—20 de secunde. În 80 % din cazurile care nu au răspuns la apăsarea uşoară a jugularelor s-a dovedit prin compresiunea puternică existenţa unui blocaj spinal ; numai în 20 % din cazuri, compresiunea profundă nu a confirmat indicaţiile compresiunii uşoare a jugularelor.

Cînd blocajul este complet, acul manometrului nu se urcă.

Cînd blocajul este incomplet se pot observa următoarele eventualităţi : a) ascensiune rapidă, ca la normal, iar coborîrea lentă ; b) ascensiune lentă la început şi bruscă la sfîrşitul compresiunii, ca şi cum LCR ar fi învins un obstacol situat în spaţiul subarahnoidian ; c) ascensiune lentă, dar numai cu cîţiva centimetri, coborîre lentă şi indirectă ; d) ascensiunea lentă, incompletă şi coborîrea nu se mai face, acul manometrului rămînînd la nivelul pe care l-a atins la sfîrşitul compresiunii.

Scanned with OKEN Scanner

Cu aparatul Strauss se poate pune mai bine în evidenţă debutul discret al unui blocaj şi se poate arăta lărgirea curbei normale de ascensiune şi coborîre, cînd se face proba de compresiune a ambelor jugulare. Proba manometrică executată în faza iniţială dă uneori indicaţii mai precise chiar decît lipiodolul.

În unele compresiuni medulare, semnele de blocaj complet sau parţial pot lipsi atît timp cît există un spaţiu neobstruat la nivelul tumorii, cît lumenul unui ac de puncţie lombară. Obstrucţia devine evidentă după ce se scot 5—10 ml LCR, deoarece presiunea intrarahidiană sub leziune scade, iar tumoarea vine în contact cu dura şi arahnoida, închizînd complet spaţiul de comunicare între lichidul supra- şi sublezional.

Executarea probei Queckenstedt suboccipital şi sub nivelul leziunii simultan pune în evidenţă mai precis prezenţa unui blocaj parţial decît în cazul cînd această probă este făcută numai sublezional.

Metoda de compresiune a jugularelor poate uneori induce în eroare. Astfel, proba poate suspenda respiraţia şi curentul sanguin în jugulare sau în carotidă determinînd modificări de oscilaţie a acului manometrului. S-a înlocuit proba de compresiune a jugularelor cu ţesutul nitritului de amil (*Elsberg*), care este mai sensibil. Se inhalează nitrit de amil, care, producînd vasodilataţia cerebrală, măreşte volumul creierului, expulzează LCR din spaţiul subarahnoidian cerebral spre cel spinal şi în plus produce vasodilataţie la nivelul tumorii, încît blocajul subarahnoidian se exagerează. Proba cu nitrit de amil nu se practică dacă bolnavul are arterioscleroză, deoarece vasele fiind rigide proba nu este concludentă.

Proba Queckenstedt-Stookey modificată (*Vincent şi Thiebaut*) este utilizată pentru depistarea tumorilor medulare jos situate. În acest scop se face o puncţie rahidiană deasupra tumorii, se adaptează la ac un manometru Claude şi se face compresiunea jugularelor care arată permeabilitatea spaţiului subarahnoidian de deasupra tumorii. Se face apoi compresiunea abdominală, care nu arată nici o modificare a presiunii, deoarece aceasta nu se poate transmite cranial din cauza blocajului.

Proba Queckenstedt inversată se execută pentru diagnosticul manometric al herniilor de disc lombar. Proba constă în examenul manometric al spaţiului subarahnoidian lombar, luînd ca bază variaţiile tensiunii LCR după o injecţie epidurală joasă. Bolnavul fiind în decubit lateral, se introduce un ac în hiatusul sacrat inferior (nu trebuie să pătrundă într-un vas sau în fundul de sac dural, uneori

Scanned with OKEN Scanner

mai jos decît în mod normal. Un alt ac se introduce pe cale lombară în spaţiul subarahnoidian deasupra nivelului presupus al compresiunii, la care se adaptează un manometru. Se injectează prin acul introdus în spaţiul epidural 10 ml dintr-o soluţie de clorhidrat de procaină 1%, care normal comprimă fundul de sac şi produce o creştere progresivă a tensiunii LCR. Se injectează apoi în 3 reprize a cîte 10 ml din soluţia amintită (în total 40 ml). Dacă o tumoare sau un disc herniat obstruează fundul de sac, manometrul nu înregistrează nici o creştere a tensiunii. În sciaticile, care nu sînt provocate printr-o compresiune tumorală sau discală, durerea este exagerată de la prima injecţie şi diminuează după următoarele. Cînd compresiunea este determinată de o tumoare sau de o hernie de disc, durerea devine de nesuportat, încît injecţia trebuie întreruptă. Această probă, ca şi proba clasică Queckenstedt, nu este demonstrativă decît în blocajele complete ale spaţiului subarahnoidian.

Proba Queckenstedt modificată (*Kaplan* şi *Kennedy*, 1950) este utilă şi dă rezultate destul de concludente în hernia de disc cervicală (după manometrie în decubit lateral, cu capul uşor flectat ventral, se imprimă capului o mişcare de extensiune forţată, urmată de compresiunea jugularelor, cînd apar semne de blocaj, deoarece capul în extensiune măreşte protruzia discului). În hernia intraforaminală, proba este normală. În tumori sau în alte compresiuni, mişcările capului nu influenţează variaţiile de presiune sau, dimpotrivă, chiar le accentuează.

Concluzie. Cînd există clinic simptome de prezumţie a unei compresiuni medulare, dinamica LCR are valoare numai cînd semnele de blocaj sînt pozitive ; în faza unui rezultat negativ se recurge la mielografia cu lipiodol sau aer.

Modificările hidro-dinamice ale LCR depind de gradul compresiunii şi de sediul ei. În tumori subdurale extramedulare, mai ales în neurinoame, blocajul este mai manifest şi mai precoce decît în tumorile extradurale sau intramedulare. Proba manometriei lichidului indică uneori existenţa unui blocaj subarahnoidian, fără a arăta însă nivelul lui. Determinarea nivelului compresiunii se face prin examen neurologic şi prin mielografie.

Indicele de presiune a LCR se calculează astfel : se extrag 7 ml LCR şi se observă nivelul la care a ajuns acul manometrului. În mod normal de la 15 cm scade la 12 cm, deci o scădere mai mică de 50%. Într-un blocaj complet, indicele de presiune atinge 100%, acul manometrului revenind la 0.

Scanned with OKEN Scanner

D. EXPLORAREA PRESIUNII LCR

1. PRESIUNEA LCR ÎN TUMORILE INTRACRANIENE

Presiunea intracraniană este după cum am văzut rezultatul echilibrului dintre cele 3 componente intracraniene (LCR parenchim și flux sanguin cerebral) pe de o parte și între acestea și capacitatea conținătorului pe de altă parte. Pentru a exprima valoarea acestei presiuni se consideră convențional că ea este egală cu presiunea hidrostatică a LCR. Iată de ce se folosesc ca termeni sinonimi presiunea intracraniană și presiunea LCR.

Modificările presiunii intracraniene sînt foarte importante în cursul evoluției tumorilor intracraniene. Cercetarea acestor modificări permite o serie de constatări deosebit de utile în diagnosticarea și precizarea terapeuticii unei simptomatologii neurologice care se dovedește a fi urmarea dezvoltării unui proces expansiv tumoral intracranian. În cele ce urmează vom încerca să sintetizăm unele cunoștințe asupra acestei probleme dezbătute parțial în funcție de necesități, și în alte capitole sau subcapitole ale prezentei lucrări.

Hipotensiunea intracraniană se întîlnește foarte rar în cursul evoluției unei tumori intracraniene și numai într-o fază precoce a dezvoltării unei tumori la bolnavii în vîrstă (tumori de emisfer sau de ventricul III). Astfel la bătrîni uneori glioblastomul de pol frontal poate evolua într-o primă perioadă cu simptoame care să fie etichetate drept astenie nervoasă și care sînt de fapt urmarea unei hipotensiuni existente în perioada inițială a evoluției, hipotensiune produsă prin perturbații circulatorii apărute suplimentar la nivelul unui creier cu atrofie corticală (*Arseni* și *Constantinescu*, 1972).

După ablația unei tumori, mai ales la bătrîni chiar în primele ore după operație dar mai frecvent în a 5—6 zi de la aceasta pot apărea simptoamele unei hipotensiuni cerebrale care uneori au o evoluție nefavorabilă. După *Mahoudeau* (1952) această hipotensiune intracranian ar apărea mai ales la copii după ablația unei tumori de fosă posterioară, în special de linie mediană. Ea poate apărea și după operații care au ca scop restabilirea circulației lichidiene (*Arseni* și *Constantinescu*, 1972).

Hipertensiunea intracraniană (HIC) este întîlnită mult mai frecvent în cursul evoluției unei tumori intracraniene constituind pînă la dezvoltarea mijloacelor de diagnosticare precoce a tumorilor intracraniene chiar o prezență aproape obligatorie. În ultimii ani datorită creșterii accesibilității bolnavilor la un diagnostic timpuriu procentul celor cu HIC datorită unei tumori intracraniene a scăzut simțitor fără

Scanned with OKEN Scanner

însă a diminua prea mult importanța unor probleme generale ridicate de creșterea presiunii intracraniene. Această HIC studiată și de *Castaigne* (1955), *Pia* (1957), *Tönnis* (1959 și 1962), *Arseni* și *Constantinescu* (1972, 1974, 1977). *Brock* și *Dietz* (1972), *Zülch*, *Mennel* și *Zimmermann* (1974) variază ca frecvență, moment de apariție și intensitate în funcție de localizarea procesului înlocuitor de spațiu cît și în funcție de natura respectivului proces tumoral. În general în tumorile intracraniene supratentoriale HIC este mai rar întîlnită și mai puțin precoce decît în cele subtentoriale. În tumorile frontale HIC este rar precoce. Ea apare cu atît mai tardiv cu cît procesul tumoral este localizat mai anterior, spre polul frontal. De asemenea HIC apare mai tardiv la bolnavii în vîrstă. În tumorile parietale HIC apare de asemenea rar precoce (exceptînd evoluția unor glioame). În cazul localizării mai anterioare frecvența este și mai mică. Sindromul de HIC apare de multe ori tardiv în evoluția tumorilor de lob temporal, uneori apare însă chiar de la debut la unele glioblastoame. Tumorile de insulă evoluează frecvent mult timp cu HIC fără semne de localizare. În localizările occipitale HIC se întîlnește frecvent. Tumorile de corp calos se însoțesc ades precoce de semne de HIC, mai ales în localizările anterioare. HIC este considerată frecventă în tumorile de nuclei bazali ca și în tumorile intraventriculare. La cei cu tumori intraventriculare se constată uneori variații mari ale presiunii intracraniene în funcție în schimbarea poziției capului sau de unele eforturi (tuse, strănut etc.). În tumorile epifizare HIC este frecvent întîlnită, în schimb în cele hipofizare modificările presiunii intracraniene sînt foarte rare și tardive (cînd tumoarea invadează hipotalamusul și ventriculul III). Tumorile bazei craniului ca și cele de convexitate nu se însoțesc decît rar și tardiv de HIC, apariția acesteia fiind în funcție mai puțin de volumul tumorii cît mai ales de apariția tulburărilor circulatorii secundare. În meningioamele de creastă sfenoidală HIC apare relativ mai precoce în cazul localizării în 1/3 medie decît în celelalte localizări. În meningioamele olfactive ca și în meningioamele supraselare HIC apare tardiv. În ceea ce privește frecvența HIC în funcție de diversele tipuri de tumori supratentoriale menționăm că în general creșterea presiunii intracraniene apare cu mult mai frecvent și este cu atît mai accentuată cu cît tumoarea evoluează mai rapid. Astfel se constată că în glioamele maligne și în metastaze HIC este frecventă, relativ precoce și intensă, în timp ce în glioamele benigne și mai ales în meningioame creșterea presiunii intracraniene apare mai puțin frecvent, mai tardiv și evoluează mai lent. În tumorile epidermoide frecvența HIC variază după teritoriul în care se dezvoltă tumoarea fiind mult mai des întîlnită în tumorile aparținînd teritoriului coroidian (intraventriculare) decît în cazul celor din

Scanned with OKEN Scanner

teritoriul carotidian. În craniofaringioame HIC este mai frecventă la copii decît la adulţi, la copii ea fiind şi mai accentuată dar evoluînd lent, progresiv. În tumorile subtentoriale creşterea presiunii intracraniene este frecventă, apărînd de obicei precoce şi evoluînd cu semne accentuate. În funcţie de localizarea tumorii în fosa posterioară se constată că sindromul de HIC este precoce şi intens în cazul proceselor de linie mediană. Aceasta datorită vecinătăţii imediate a căilor de scurgere a lichidului cefalo-rahidian, în această localizare apariţia bruscă a creşterii presiunii intracraniene nefiind o raritate. Tot în acest caz se poate întîlni cel mai frecvent sindromul de HIC pur, neacompaniat de semne de localizare. Fac excepţie de la aceasta tumorilor de trunchi cerebral care se însoţesc în mod paradoxal mult mai puţin şi mai tardiv de o creştere a presiunii intracraniene. În cazul localizării tumorii la nivelul emisferului cerebelos HIC este mai rară ea fiind şi mai rară şi tardivă în localizările tumorale în unghiul pontocerebelos. În tumorile ce se dezvoltă supra- şi subtentorial (de exemplu unele meningioame) semnele ce denotă o creştere a presiunii intracraniene apar de obicei destul de precoce şi ele domină tabloul clinic. Tumorile cranio-spinale se însoţesc mai tradiv de HIC dar de obicei odată apărută ea este de mare intensitate. În ceea ce priveşte aspectul HIC în funcţie de natura histopatologică a tumorii subtentoriale se remarcă în meduloblastoame, sarcoame cerebeloase şi papiloame de plex coroid semne frecvente, intense şi evoluînd rapid, de creştere a presiunii intracraniene. În astrocitoame şi oligodendroglioame HIC este mai rară, evoluînd lent progresiv. Meningioamele dezvoltate în fosa posterioară se însoţesc frecvent de HIC precocitatea instalării ei ca şi gradul frecvenţei variind în funcţie de sediul acestor meningioame. HIC este mai constant întîlnită în meningioamele de sinus transvers şi de sinus sigmoid. Metastazele dezvoltate în fosa posterioară se însoţesc mai rar de HIC decît cele supratentoriale probabil datorită evoluţiei rapide a majorităţii acestor cazuri. În tumorile epidermoide din fosa posterioară HIC este mai rară şi apare mai tardiv datorită probabil posibilităţii ca lichidul cefalo-rahidian să se filtreze prin tumoare.

2. PRESIUNEA LCR ÎN PROCESELE EXPANSIVE INTRACRANIENE NETUMORALE

Presiunea LCR ca sinonimă convenţională a presiunii intracraniene este mult şi frecvent modificată în cursul evoluţiei proceselor expansive intracraniene netumorale (hematoame, malformaţii

Scanned with OKEN Scanner

vasculare cerebrale, abcese, parazitoze). S-au menţionat rar cazuri, la bătrîni, de hipotensiune concomitentă cu prima perioadă evolutivă a unui hematom intracerebral (*Arseni* şi *Constantinescu*, 1977). Mult mai frecvente şi mai intense sînt fenomenele de hipertensiuni intracraniană acompaniind procesele înlocuitoare de spaţiu infecţioase, parazitare sau vasculare. În hematoamele intracerebrale creşterea presiunii intracraniene este evidentă la aproape jumătate din numărul cazurilor. În anevrismele cerebrale hipertensiunea intracraniană (HIC) chiar în cazurile complicării acestora cu un hematom este uneori prezentă mai ales în anevrismele de arteră cerebrală anterioară şi mai rar în cele de comunicantă anterioară sau de arteră silviană. Există un aspect pseudotumoral al malformaţiilor arteriovenoase care uneori se pot însoţi de HIC frecvenţa acesteia fiind mai mare cu cît şi malformaţia este mai mare (*Arseni* şi *colab.*, 1974). În abcesele cerebrale frecvenţa semnelor de HIC este mare, mai ales în cele localizate în lobul temporal dar destul de frecvente sînt aceste semne şi în cursul localizărilor frontale. Hidatidoza cerebrală se însoţeşte de fenomene de HIC, aceasta fiind de 2 ori mai frecventă la copii decît la adulţi; (*Arseni* şi *Constantinescu*, 1972, 1974). În cisticercoza cerebrală creşterea presiunii intracraniene este mai frecventă şi mai intensă în formele racemoase, creşterea respectivă instalîndu-se de obicei lent şi avînd uneori o evoluţie ondulantă.

Asemănător cu procesele tumorale dezvoltate în fosa cerebrală posterioară procesele expansive netumorale subtentoriale se însoţesc mai frecvent de semnele creşterii presiunii intracraniene ades aceste semne fiind precoce şi intense. Aceasta este valabil pentru hematoamele intracerebeloase, pentru anevrismele şi malformaţiile arterio-venoase dezvoltate în sistemul vertebro-bazilar ca şi pentru abcesele cerebeloase, tuberculoamele cerebeloase şi arahnoiditele de fosă posterioară. Şi la aceste procese expansive imediata apropiere a căilor de curgere a LCR posibil de cointeresat şi mai rapid creşte posibilităţile de perturbare a echilibrului tensional intracranian.

3. PRESIUNEA LCR ÎN AFECŢIUNI DIVERSE INTRA- ŞI EXTRACRANIENE

Multe afecţiuni intra- şi extracraniene (boli generale, boli ale diverselor aparate şi organe) se însoţesc uneori pe parcursul evoluţiei lor de variaţii ale presiunii LCR.

Scăderea presiunii LCR se poate întîlni (după *Morice*, 1945; *Puech* şi *colab.*, 1948; *Arseni* şi *Constantinescu*, 1972) în cursul unor

Scanned with OKEN Scanner

boli neurologice intracraniene (arterioscleroză cerebrală, ramolismente cerebrale, hemoragie subarahnoidiană, hemoragie intraventriculară, meningoencefalite, neurolues, hidrocefalii de diverse cauze, atrofie corticală etc.), în cursul bolilor circulatorii generale (în spècial însoţite de hipotensiune arterială), în cursul unor boli endocrine (boala Addison), în cursul bolilor infecţioase (ca de exemplu febra tifoidă), toxiinfecţii alimentare, intoxicaţii exogene (barbiturice de exemplu), în cursul unor afecţiuni otorinolaringologice (otită etc.), în insolaţie, în cursul unor tratamente medicamentoase (sulfamide, penicilină, insulină), după rahianestezie etc. Creşterea presiunii LCR se poate produce şi în alte afecţiuni decît în procesele expansive intracraniene. Această hipertensiune descrisă uneori sub denumiri diferite (pseudotumor cerebri, hipertensiune intracraniană benignă, hipertensiune intracraniană pseudotumorală etc.) a constituit subiectul a numeroase studii din care menţionăm pe cele ale Quincke (1893), *Nonne* (1904), *Frazier* (1930), *Foley* (1955), *Bradshaw* (1956), *Cohadon* (1964), *Constantinescu* (1969), *Arseni* şi *Constantinescu* (1972), *Greer* (1974) ş.a. Aceste studii au permis să se constate o creştere a presiunii intracraniene (sinonimă creşterii presiunii LCR) se poate întîlni în numeroase şi diverse afecţiuni cranio-cerebrale dar şi în boli extracerebrale, generale, ale diverselor sisteme, aparte, şi organe etc. Astfel s-au descris (a se vedea şi clasificarea lui *Arseni* şi *Constantinescu*, 1972) fenomene de HIC în craniostenoze, boli care afectează baza craniului şi malformaţii ale acesteia (platibazie, impresiune bazilară), malformaţie Arnold-Chiari, meningite şi encefalite diverse, arahnoidite cerebrale, hemoragie şi ramolisment cerebral, encefalopatie hipertensivă, tromboze venoase şi ale sinusurilor durale, boli infecţioase şi parazitare generale, intoxicaţii endogene (uremie) şi exogene (vitamina A, anticoncepţionale, antibiotice etc.), boli metabolice şi de nutriţie (diabet, porfirie), boli alergice, reacţii posttransfuzionale, boli ale sistemului nervos (scleroză în plăci, tumori medulare), boli ale coloanei vertebrale traumatice, degenerative, tumorale, rahianestezie, pneumoencefalografie, boli oftalmologice şi ORL, insuficienţă cardio-respiratorie, glomerulonefrite difuze, boli endocrine (hipotiroidie, tulburări funcţionale ovariene, insuficienţă suprarenală), boli hematologice (anemii, leucemii etc.), colagenoze.

Creşterii presiunii intracraniene în astfel de cazuri se manifestă clinic prin simptome asemănătoare celor din HIC de origine tumorală şi chiar evoluţia respectivei HIC inclusiv posibilele complicaţii sînt de asemenea asemănătoare.

Scanned with OKEN Scanner

4. PRESIUNEA LCR ÎN HIDROCEFALII

Măsurarea presiunii LCR se poate face indirect, cu ajutorul unor metode telemetrice care sînt acum dezvoltate şi uşor de aplicat la o gamă mai largă de bolnavi, sau prin intermediul unui rezector Rickham conectat la un cateter fixat în cornul ventricular frontal. Ca metode directe se preconizează fixarea unui cateter ventricular conectat la un tranducer şi electromanometru. Alteori se măsoară simultan presiunea LCR ventricular şi lombar. În astfel de cazuri pacientul va sta în decubit lateral stîng, orizontal, pentru ca cele 2 ace (ventricular şi lombar) să fie la acelaşi nivel. *Hayden* şi *col.* (1970) susţin că plasarea unui tub rigid, cu gaură largă lîngă plexul coroid, cuplat la un manometru sensibil, închis, dă reprezentarea cea mai fidelă a presiunii LCR ventricular şi a formei sale de undă. Ulterior s-a constatat că măsurarea intraventriculară a presiunii nu este satisfăcătoare din cauza limitării mobilităţii pacientului, dificultăţilor tehnice în caz de ventriculi mici, posibilităţii infecţiei sau iritaţiei ventriculare, urmată de un posibil blocaj al cateterului ventricular şi a dificultăţii menţinerii sistemului de conducere a lichidului la bolnavii demenţi, agitaţi, obnubilaţi. Măsurarea presiunii subarahnoidiene lombare a fost oarecum părăsită. Monitorizarea subdurală a fost respinsă din cauza dificultăţilor menţinerii ermetice a transducerului de lichid, în spaţiul subdural. Totuşi *Richardson* şi *col.* (1972) afirmă că implantarea subdurală a unui transducer, poate fi de cea mai mare aproximaţie. Implantarea se face cu anestezie locală, durează 15 minute şi nu a dat nici o infecţie, deşi unele monitorizări au durat şi 17 zile. Fixarea extraduralâ a unui transducer nu poate reflecta corect presiunea intracraniană. De obicei se preferă poziţia de decubit lateral.

Atriul cardiac drept reprezintă un bun punct de referinţă pentru studiile fiziologice dar, după *Lundberg* (1960), vertexul este reperul cel mai sigur de a stabili un nivel arbitrar de presiune zero.

La măsurarea presiunii vom avea în vedere mecanismele de atenuare sau de mărire a acesteia ca : disjuncţia suturilor, elasticitatea meningelui şi a întregului sistem nervos central, forţele hidrostatice ale unui mare volum ventricular care are efectul cel mai semnificativ asupra măsurării presiunii precum şi poziţia, pulsul, respiraţia, tensiunea arterială, efortul fizic şi intelectual, starea de veghe sau somn şi creşterea presiunii venoase intracraniene. Din această cauză este bine ca înregistrarea presiunii LCR ventricular să se facă cu ajutorul unui aparat cu mai multe canale care să înregistreze şi alte variabile fiziologice (respiraţia, tensiunea arterială, ritmul cardiac, presiunea venoasă şi presiunea LCR lombar etc.). În aceste condiţii s-au înregistrat creşteri ale amplitudinilor oscilaţiilor presiunii intraventriculare

Scanned with OKEN Scanner

sincrone cu pulsul, creşteri care sînt cu atît mai mari cu cît presiunea intraventriculară medie este mai ridicată. *Hayden* şi *col.* (1970) au constatat prezenţa pulsului cardiac dar nu pentru fiecare contracţie. Presiunea LCR ventricular variază cu respiraţia în sensul că descreşte în timpul inspirului şi creşte în expir. O altă variaţie de 20—30 mm a presiunii, independentă de orice fenomen cercetat, se înregistrează la intervale de 10—20 secunde, cînd pacientul este liniştit iar viteza hîrtiei este mai mare.

Autorii de mai sus au sesizat variaţii ale presiunii de 40—100 mm deasupra liniei de bază, la intervale de 20 minute 4 ore. La bolnavii cu H. acută au fost găsite şi cicluri mai lungi, zilnice de creştere a presiunii pînă la 200—300 mm. Fluctuaţii relativ uniforme de 2—5 mm au fost înregistrate la copii cu H. stabilizată, în timp ce, la cei cu H. lent progresivă, presiunea s-a etalat între 50—75 mm apă.

Symon şi *col.* (1972) afirmă că la unii pacienţi cu H. comunicantă, presiunea intracraniană variază de la o zi la alta, odată cu modificarea eficienţei mecanismelor de absorbţie. *Lorenzo* şi *col.* (1970) susţin că pacienţii cu H. comunicantă au o distorsiune în mecanismul de absorbţie a LCR în sensul că aceasta scade sub normal cînd presiunea creşte pînă la un punct critic. Fluctuaţii apar şi în legătură cu unele activităţi ca : trezirea, ţipăt, strigăt, plîns etc.

Expiraţia prelungită şi un căscat profund ridică presiunea cu 100 mm apă, efortul de defecaţie cu 200—300 mm apă, oprirea respiraţiei sau bioxidului de carbon cu 250 mm, iar presiunea jugularelor face să crească cu 200 mm presiunea LCR ventricular şi cu circa 75 cea lombară. *Hayden* şi *col.* (1970) urmărind variaţiile mecanice şi fiziologice asupra înregistrării presiunii LCR ventricular la 25 copii hidrocefali, au confirmat efectele cardiace şi respiratorii asupra acestei presiuni, descrise la animale de *Bering* (1955) şi la bolnavii adulţi cu tumori cerebrale, de *Lundberg* (1960). Aceste modificări cardio-respiratorii au fost însoţite de diferite tipuri de undă de presiune recurentă, regulate sau neregulate, dar care sînt mai puţin dramatice decît creşterea presiunii observată de *Lundberg* (1960) la pacienţii cu tumori cerebrale. La copii, posibilitatea desfacerii suturilor ameliorează situaţia. În HPN, *Adams* [1969) nu a găsit la puncţia lombară presiuni mai mari de 180 mm apă. Posibilitatea ca presiunea LCR lombar să nu o reflecte pe cea ventriculară a determinat pe unii autori să le urmărească simultan. Astfel, numai în H. comunicante s-au obţinut date apropiate.

Creşterile chiar mici de presiune în ventriculi dilataţi produc o comprimare şi deteriorare mai severă a ţesutului cerebral şi a funcţiilor sale, decît dacă aceeaşi presiune ar fi aplicată pe pereţii unor ventriculi normali. Există deci o relaţie reciprocă între presiune şi supra-

Scanned with OKEN Scanner

fața ventriculară. Creșterea presiunii intraventriculare în timpul somnului a fost descrisă de mulți autori, la toate cazurile de HPN. Ea se manifestă sub forma unor unde de oscilație de 1—2 pe minut care pot fi concretizate ca unde de tip B, dar care diferă de acestea prin faptul că se măresc progresiv și scad brusc, nefiind decît foarte rar în platouri mici și de scurtă durată. Aceste oscilații în rampă dispar după drenaj *(Brock*, 1977). Fenomenul s-ar manifesta pînă la adormire, persistă tot timpul somnului și rămîne la un nivel superior celui de veghe. Variațiile sînt considerabile depășind pînă la 7 ori cifra din starea de veghe și liniște.

Maira și *col.* (1974) au studiat pulsul arterial și presiunea intraventriculară la bolnavii cu HPN în timpul veghei și somnului, prin înregistrarea acesteia timp de 12—24 ore. Datele obținute relevă faptul că presiunea intracraniană suferă creșteri periodice destul de marcate.

Autorii nedispunînd de date privitoare la comportamentul presiunii intracraniene la subiecții normali, compară rezultatele cu datele obținute de la subiecții cu H. hipertensivă și ex-vacuo. În condiții de bază (veghe, liniște), presiunea intracraniană medie a bolnavilor cu HPN este superpozabilă cu cea a bolnavilor cu H. ex-vacuo. Amplitudinea oscilațiilor presiunii legată de pulsul arterial, somn, comprimarea jugularelor și de creșterea presiunii arteriale sistemice, la majoritatea cazurilor cu HPN, este mult mai apropiată de cea a subiecților cu H. hipertensivă decît de a celor cu H. ex-vacuo, la care creșterea este mai mică. Ridicarea presiunii în raport cu faza mișcărilor oculare sau paradoxală a somnului, se datorește probabil vasodilatației cerebrale care se produce în acel timp.

Stevenaert și *col.* (1976) au studiat presiunea intracraniană timp de 24 ore la bolnavii cu și fără blocaj extraventricular și cisternal.

Calculele statistice au arătat o diferență semnificativă între cele 2 grupe, în sensul apariției undelor A și B în timpul somnului la prima grupă, la care și rezultatele operatorii au fost mai bune.

Pînă în prezent semnificația prognostică a acestor unde nu este încă certă, deși s-a constatat un paralelism între ameliorarea postoperatorie și existența lor. Aceste date întăresc ipoteza rolului jucat de aceste oscilații pulsatile ale presiunii intraventriculare, în patogenia HPN. Pentru a stabili gama normală a presiunii LCR ventricular, trebuie să cunoaștem dimensiunea craniului, dimensiunea sistemului ventricular precum și variațiile fiziologice și mecanice.

Deoarece presiunea este variabilă, conceptul de nivel de presiune trebuie înlocuit cu cel de variație de presiune.

În H. posttraumatică, *Zander* și *col.* (1968) au constatat, la puncția lombară, că presiunea a fost crescută, depășind 30 cc apă, iar cea

Scanned with OKEN Scanner

ventriculară a variat între 20—40 cc apă. Această presiune diminuează în cîteva zile, putînd rămîne la valori ridicate sau la limita superioară a normalului. Oricum, presiunea lombară a dat cifre mai mici decît cea ventriculară, raportul fiind de 1—1,5/1. Autorii de mai sus afirmă că nu este rezolvată problema presiunii subarahnoidiene. Ei speră într-o înregistrare electronică. Studiind presiunea intracraniană în timpul inducției anesteziei generale, *Hulme* și *Cooper* (1972) au observat la oameni și animale o creștere a presiunii în timpul administrării agenților anestezici, în special halothane, în prezența unei leziuni intracraniene, reducînd capacitatea de compensare a volumului.

În aceste circumstanțe, presiunea de perfuzie cerebrală (presiunea arterială minus presiunea intracraniană) scade odată cu creșterea gradientului de presiune din cavitatea craniană, fapt care duce la deplasarea mesei cerebrale și compresiunea trunchiului.

Autorii cred că uneori, creșterea considerabilă a presiunii CO_2, din cauza unei ventilații inadecvate, duce la vasodilatația cerebrală.

Alteori, nu se observă nici o creștere a presiunii CO_2 în astfel de situații, sugerînd o scădere a autoreglării normale în prezența creșterii presiunii.

În cazul traumatismelor cranio-cerebrale, *Vapalahti* și *Troupp* (1971) susțin că nivelul presiunii este un ghid sigur de deces.

Jennett și *Johnston* (1972) nu confirmă acest fapt, deoarece mulți bolnavi au decedat cu o presiune joasă. Dar la 5 din 9 asemenea decese s-a găsit la autopsie o extensivă degenerare a substanței albe.

Recunoașterea timpurie a acestei leziuni este importantă din cauză că acești pacienți pot supraviețui luni de zile într-o stare vegetativă. Deci, afirmă autorii, relația între presiunea intracraniană și masa leziunii, este mai puțin consistentă decît ne putem aștepta. Cînd există o mare presiune intracraniană, monitorizarea are avantajul asupra eficacității tratamentului care poate fi limitat. La autopsie, s-au constatat deplasări și hernii cerebrale, la toate cazurile cu presiune mare și numai la jumătate din cei cu presiune joasă.

Experimental, pe cîini s-a arătat că autoreglarea circulației cerebrale în scopul reducerii presiunii de perfuzie cerebrală este mai eficientă, cînd aceasta este redusă de creșterea presiunii intracraniene decît cînd presiunea sistemică scade (*Miller* și *col.*, 1971).

Experimentînd pe maimuțe, *Jennett* și *col.* (1972) au constatat că atunci cînd presiunea intracraniană crește, circulația sanguină cerebrală crește înainte de a coborî, din cauza creșterii presiunii sistemice asociată cu răspunsul Cushing. Oricum, măsurarea presiunii intracraniene ne arată gradul de ignoranță asupra complexului dinamic intracranian, precipitat de diferite cauze. La bolnavii cu tumori

Scanned with OKEN Scanner

cerebrale, măsurarea presiunii intracraniene o perioadă de o săptămînă sau mai mult, ne-ar furniza date sigure, exacte și universal aplicabile. Faptul nu necesită un chirurg, nu cauzează nici un disconfort, risc sau inconvenient pacientului și nu se interpune aplicării tratamentului sau investigațiilor medicale (*Richardson* și *col*, 1972).

Amintim că undele de presiune intracraniană în caz de tumori cerebrale au fost descrise de *Lundberg* în 1960 ca fiind următoarele:

Undele A (unde în platou) care constau dintr-o bruscă ridicare de presiune de 50—100 mm Hg. Durează 5—45 minute și sînt urmate de o rapidă revenire la presiunea de bază. Ele se dezvoltă cînd compresiunea intracraniană pentru creșterea presiunii începe să diminueze și este periclitat fluxul sanguin satisfăcător. Cu cît magnitudinea undelor A este mai înaltă și de durată mai lungă cu atît mai mult este amenințat fluxul sanguin cerebral continuu. Clinic, în această fază se modifică nivelul de cunoștință, apare edemul papilar și celelalte simptome de hipertensiune intracraniană. Totuși, absența acestor simptome nu exclude o presiune intracraniană înaltă în faza de compensare. Clinic, faptul se traduce prin aceea că unii bolnavi pot fi liberi de orice simptom cînd presiunea intracraniană este ridicată, pe cînd alții pot avea disfuncții cerebrale mari cu presiune intracraniană normală. Problema localizării leziunii își spune cuvîntul. Prezența edemului papilar este asociată cu aceste unde în platou aproape în jumătate din cazuri, dar interesant este faptul că aceste unde nu au fost văzute în absența edemului papilar (*Richardson* și *col.*, 1972).

Undele B se compun din oscilații ritmice, cu o amplitudine de 10—15 mm Hg și o frecvență de 1—2 pe minut. Ele reprezintă un stadiu timpuriu al deprimării alimentării arteriale și poate reflecta o modificare de scurtă durată a volumului de sînge intracranian.

Undele C sînt oscilații ritmice, cu o amplitudine mai mică, dar care apar de mai multe ori pe minut. Par să fie în legătură cu respirația neregulată.

În anul 1892, *Grashey* a sugerat pe plan teoretic, că presiunea intracraniană normală în poziție verticală este subatmosferică.

Ayer (1925) menționa că presiunea LCR în cisterna magna era sub zero. *Masserman* (1934) a observat că presiunea LCR medie în poziție șezîndă este aproximativ egală cu distanța de la cisterna magna.

Pollock și *col.* (1936) au confirmat experimental ceea ce *Grashey* (1892) a dedus teoretic și au conchis că masa cerebrospinală este supusă presiunii atmosferice, numai prin intermediul vaselor sanguine. Apoi *Bradley* (1970), *Fox* și *col.* (1972) și *Mc Cullough* și *col.* (1972) au demonstrat prin măsurare directă, că presiunea în ventriculii omului este mai mică decît presiunea atmosferică atunci cînd pacien-

Scanned with OKEN Scanner

tul se află în poziție șezîndă sau în ortostatism. Presiunea intraventriculară normală la nivelul foramenului Monro, este aproximativ 70 mm H_2O.

Distanța aproximativă între foramenul Monro și magnum este de 70 mm. *Fox* și *col.* (1972) și *Mc Cullough* și *col.* (1972) au notat că șuntul ventriculoperitoneal scade semnificativ presiunea intraventriculară prin faptul că acționează ca un sifon, al cărui capăt inferior se deschide în atmosferă, via cord sau cavitate peritoneală, care se află la o distanță semnificativă de foramen magnum. Datorită acestui fapt, la copii, poziția verticală poate cauza o deprimare a fontanelelor, iritabilitate, craniosinostoză (*Anderson*, 1966; *Klosovski*, 1968) sau transformarea unei H comunicante în una necomunicantă cu stenoză sau ocluzie de apeduct (*Foltz* și *col.*, 1966). La adult această scădere a presiunii intracraniene produce cefalee (*Jackson* și *col.*, 1955) sau dezvoltarea unui hematom.

Din această cauză, *Rayport* și *Reiss* (1969) au evaluat valvele existente în situație pulsatilă. Fapt este că există variații semnificative în privința răspunsului diferiților pacienți hidrocefali la același șunt de unde și necesitatea de a se stabili, mai corect pentru fiecare, tipul de valvă.

Portnoy și *col.* (1973) introduc o valvă antisifon pentru a preveni apariția unei presiuni intraventriculare subnormale în poziție verticală, depresiunea fontanelelor, suprapunerea oaselor craniene în poziție verticală, cefaleea, apariția hematoamelor subdurale, stenoza sau ocluzia apeductală etc. Autorii afirmă că fără valva antisifon în sistemul de șunt, presiunea intraventriculară a fost de 60 mm H_2O cînd pacientul era culcat și minus 425 mm H_2O după 120 minute de poziție șezîndă.

După plasarea valvei antisifon presiunea în poziție culcat a fost de 80 mm H_2O iar după 135 de minute de poziție șezîndă a fost de minus 70 mm H_2O. Pentru a se dovedi utilitatea acestor valve antisifon este necesară o experiență pe multe cazuri, mai ales că valvele actuale sînt cu sens unic, funcționează numai la o anumită presiune iar clinic nu pare să existe o diferență de presiune hidrostatică prea mare la pacienții culcați și în picioare. Din cele arătate se constată că înregistrarea presiunii LCR în H, deși importantă nu ne-a dezvăluit încă secretele.

În *concluzie*, au fost sugerate și aplicate numeroase tehnici în scopul de a confirma diagnosticul de H și a stabili criteriile pentru aplicarea tratamentului chirurgical. Oricum, se găsesc opinii și constatări contradictorii asupra valorilor lor absolute și relative, deoarece fiecare investigație explorează numai unul sau cîteva aspecte din multiplele

Scanned with OKEN Scanner

mecanisme fiziopatologice ale H. *Salmon* (1971, 1972) nu raportează nici o corelație între cele mai multe criterii diagnosticate a Hobstructive și procedeele de șuntare. Concluzia sa a fost adoptată și de alți investigatori ca : *Shenkin* și *col.* (1973), *Banister* (1972), *Guidetti* și *col.* (1972), *Wolinsky* și *col.* (1973), *Yasargil* și *col.* (1973) etc. Îndoiala asupra exactității oricărui test sau combinație de teste, în ce privește predicția reacției șuntului la pacienții cu HPN, și-o exprimă și *Stein* și *Langfitt* (1974). Măsurarea debitului sanguin cerebral și înregistrarea continuă a presiunii intracraniene deși sînt de un considerabil interes științific, nu ne-au dezvăluit încă secretele. Hotărîrea de a aplica un șunt la un bolnav nu trebuie să depindă de rezultatele procedeelor de testare. Puncția lombară, PEG care confirmă prezența H. și exclude un proces înlocuitor de spațiu, cisternografia și starea clinică rămîn esențiale în apreciere.

5. PRESIUNEA LCR ÎN TRAUMATISMELE CRANIO-CEREBRALE

Frecvența modificărilor tensionale intracraniene în traumatismele cranio-cerebrale este variabilă, ea fiind în funcție de forma respectivului traumatism, închis sau deschis, cu sau fără proces expansiv, cu sau fără leziuni extracraniene concomitente. Oricum importanța acestor modificări este departe de a fi neglijabilă, ele manifestîndu-se destul de des prin semne clinice aflate pe primul plan.

Hipotensiunea secundară, posttraumatică este considerată cea mai frecventă formă a hipotensiunii intracraniene, ea fiind dealtfel și cea mai bine cunoscută (*Leriche*, 1915 ; *Morice*, 1945 ; *Lazorthes* și *colab.*, 1966 ; *Arseni* și *Constantinescu*, 1972 și 1974). Ea poate apărea după un traumatism cranio-cerebral deschis cu pierdere de lichid cefalo-rahidian dar și după un traumatism cranio-cerebral închis. După *Arseni* și *Constantinescu* (1972) 2—5 % din totalul traumatismelor cranio-cerebrale se însoțesc de hipotensiune intracraniană. Aceasta poate apărea și în primele ore după impact dar cel mai frecvent apare după 5—6 zile, cu tendință netă de a se accentua progresiv. *Lewin* (1966) a menționat o hipotensiune a LCR chiar în cazuri de hematoame intracraniene acute și subacute.

Hipertensiunea intracraniană posttraumatică a fost de asemenea mult studiată (*Matera*, *Caste* și *Martino*, 1949 ; *Foley*, 1955 ; *Bradshaw*, 1956 ; *Beller*, 1964 ; *Cohadon*, 1964 ; *Moody* și *Mullan*, 1967 ; *Johnston*, *Johnston* și *Janneu*, 1970 ; *Troupp* și *Vapalathi*, 1971 ; *Arseni* și *Constantinescu*, 1972 și 1974 ; *Arseni* și *Oprescu*, 1972 ; *Tindall*, *Meyer* și *Iwata*, 1972 ; *Rougemont*, *Barge* și *Benabid*, 1973 ;

Scanned with OKEN Scanner

Johnston, 1975 ș.a.) în ultima vreme folosindu-se tot mai frecvent metode de măsurare și înregistrare a presiunii intracraniene dintre cele mai moderne (manometrie continuă, perfecționată, transducer, monitorizare etc.). După *Johnston* (1975) care se bazează și pe o bogată bibliografie de specialitate 40 % din traumatizații cranio-cerebrali au fenomene de hipertensiune intracraniană. Indiferent de patogenia implicată inițial creșterea presiunii intracraniene este primul semn de agravare a unui traumatizat cranio-cerebral (*Moody* și *Mullan*, 1967). După *Rougemont*, *Barge* și *Benabid* (1973) hipertensiunea intracraniană este un indice de deteriorare encefalică a unui traumatizat cranian. Dată fiind importanța semnelor de creștere a presiunii intracraniene pentru un traumatizat cranio-cerebral este bine ca ele să stea în permanență în atenția medicilor care îngrijesc acești traumatizați, depistarea lor precoce influențînd favorabil aplicarea unei terapeutici cît mai adecvate. *Johnston* (1975) împarte respectivele modificări de HIC după perioada cînd își fac apariția în cursul evoluției unui traumatizat cranian în : modificări imediate datorate modificărilor circulatorii directe date de accelerație-decelerație ; modificări tardive datorate contuziei, dilacerării, edemului, hematoamelor ; modificări îndepărtate datorate hematoamelor dar și perturbațiilor lichidiene care au intervenit pe parcurs (obstrucție ale căilor de scurgere după sîngerarea subarahnoidiană de natură traumatică). Menționăm că perturbații ale presiunii intracraniene pot apărea uneori la mult timp de la accidentul traumatic. Astfel *Bradshaw* (1956) descrie apariția fenomenelor de HIC la 8 luni de la un traumatism cranio-cerebral iar *Cohadon* (1964) la 10 luni după traumatism.

Hematoamele intracraniene traumatice evoluează de regulă cu fenomene de HIC ca orice proces înlocuitor de spațiu. Manifestările respectivului sindrom sînt direct influențate de timpul scurs de la impact, de perioada de instalare a simptoamelor, de leziunile parenchimatoase coexistente. Uneori există chiar forme evolutive în care creșterea presiunii intracraniene este predominantă, existînd ca singură manifestare a unei leziuni întracraniene, așa cum se întîlnește în unele hematoame subdurale încapsulate.

6. CONSECINȚELE TULBURĂRILOR DE PRESIUNE A LCR

În cazul unei hipotensiuni intracraniene accentuate consecințele fiziopatologice se intrică cu tulburările considerate a fi expresia clinică a scăderii presiunii LCR : tulburări generale (tegumente și mucoase uscate, hipertermie), tulburări neurologice dominate de cefalee (alături de care pot coexista tulburări de echilibru, epilepsie,

Scanned with OKEN Scanner

deficite motorii) şi tulburări psihice (apatie, iritabilitate, instabilitate afectivă). Aceste consecinţe completează un cerc patogenic larg în care uneori este dificil să stabileşti care este tulburare principală sau chiar primară şi care este tulburare secundară. În cazul unei hipertensiuni intracraniene situaţia este aparent mai simplă încît consecinţele fiziopatologice se pot chiar schematiza. Astfel ca urmare a creşterii presiunii LCR apar o serie de tulburări în funcţia diverselor aparate şi organe şi la nivelul extremităţii cefalice. Modificările generale constau în modificări ale temperaturii corpului, tulburări respiratorii, fluctuaţii ale tensiunii arteriale şi tulburări ale altor viscere.

Cînd presiunea LCR creşte la început temperatura corpului scade apoi pe măsură ce creşterea presiunii se accentuează temperatura corpului are tendinţa să crească. Respiraţia se răreşte, devine mai amplă, de obicei paralizia respiratorie survenind înaintea opririi cordului. După *Hemmer* (1961) cel mai fidel semn de creştere a presiunii în compartimentul supratentorial este diminuarea frecvenţei respiratorii. La începutul creşterii presiunii intracraniene apar fluctuaţii ale tensiunii arteriale care ades evoluează în paralel cu variaţiile presiunii intracraniene crescute. Ulterior tensiunea arterială creşte progresiv pînă ajunge aproape la valoarea presiunii intracraniene. Dacă instalarea HIC a fost rapidă, într-o primă fază apare o hipotensiune arterială. Apoi există tendinţa la echilibrare şi într-o fază tardivă tensiunea arterială creşte. Creşte de asemenea presiunea venoasă pulmonară favorizînd producerea edemului pulmonar acut (*Ducker* şi *colab.*, 1967). Ventriculul stîng se măreşte şi apar tulburări circulatorii coronariene şi leziuni miocardice (*Heinrich* şi *Müller*, 1974). Apar şi alte tulburări viscerale (gastrice, hepatice etc.) ca expresie a unor leziuni hemoragice sau necrotice produse la nivelul respectivelor organe (*Arseni* şi *Constantinescu*, 1972). Aceste leziuni par a fi urmarea unor tulburări funcţionale ale centrilor nervoşi superiori sub influenţa directă a presiunii crescute ce se exercită asupra lor. Modificările de la nivelul extremităţii cefalice sînt multiple. În afara scăderii tensiunii venoase în jugulara internă cele mai importante modificări sînt la nivelul arterelor cerebrale ceea ce se repercutează asupra debitului circulator cerebral. Aceste tulburări sînt importante atît prin frecvenţa lor cît şi prin gravitatea ce ades o au. Ele nu sînt însă numai o consecinţă a HIC dar fac parte integrantă din însăşi fiziopatologia ei. Debitul cerebral este în HIC precoce afectat el scăzînd treptat în timp ce rezistenţa vasculară cerebrală creşte.

Printre consecinţele creşterii presiunii intracraniene cu o gravitate deosebită se află şi deplasările parenchimatoase (*Zülch*, 1963 ; *Walker*, 1969 ; *Arseni* şi *Constantinescu*, 1972). Acestea sînt reprezentate de

Scanned with OKEN Scanner

herniile cerebrale. Simptomatologia herniilor cerebrale este marcată de gravitatea semnelor de suferință cerebrală ceea ce contribuie la imposibilitatea deosebirii clinice a diverselor forme descrise, cel puțin într-o perioadă avansată a evoluției. În general în cursul evoluției herniilor cerebrale (a amigdalelor cerebeloase, temporale etc.) se accentuează semnele de HIC, apar redoare de ceafă, crize de hipertonie generalizată, tulburări viscero-vegetative etc.

E. EXPLORAREA DE LABORATOR A LCR

Investigația prin metodele clasice sau moderne a LCR, extras prin puncție de la diferite nivele ale spațiilor lichidiene, reprezintă un sprijin prețios dat clinicianului în stabilirea diagnosticului și prognosticului unui caz de îmbolnăvire a SNC și nu arareori reprezintă un jalon prețios în orientarea conduitei terapeutice.

Înainte de a proceda la expunerea propriu-zisă a acestui capitol ne simțim obligați să facem o serie de rezerve :

a. *Nu orice îmbolnăvire a SNC provoacă* la nivelul LCR modificări sesizabile prin metodologia actuală, care să fie de natură să orienteze gîndirea și conduita medicală. De aceea, puncția rahidiană nu trebuie să reprezinte un act automat al medicului confruntat cu un caz de maladie neurologică ; ea trebuie efectuată numai dacă gîndirea sa clinică îi permite să prevadă un sprijin real din partea investigației pe care o solicită. Nu trebuie uitat nici un moment că rahicenteza este dificil suportată și traumatizantă pentru bolnav și că, deși minime, incumbă unele riscuri. În anumite circumstanțe, extragerea de LCR este o manevră de-a dreptul periculoasă, putînd provoca moartea bolnavului.

Considerăm că examenul LCR este obligatoriu în neuro-infecții : meningite, meningo-encefalite și encefalite (unde, pe lîngă precizarea diagnosticului, permite adeseori izolarea agentului etiologic și instituirea unei terapii rationale), neurolues —, hemoragii subarahnoidiene acute, traumatisme cranio-cerebrale fără hipotensiune intracraniană. Examenul de laborator este util în sindroamele polinevritice, leuconevraxite, în meningitele carcinomatoase și leucemice și în neuroparazitoze. În schimb mulți autori îl consideră inutil și de aceea evitabil în maladiile vasculare și degenerative ale SNC. În sfîrșit, puncția rahidiană este interzisă, datorită posibilității apariției unor complicații grave în procesele expansive intracraniene, precum și în stările de hipotensiune intracraniană și colaps cerebral.

b. *Cu tot volumul mare de muncă științifică* destinat elaborării de teste sau metode de explorare biochimică, citologică sau de altă natură, numărul de tehnici de investigație de laborator a LCR care și-au dovedit utilitatea în practica neuroclinică este mai curînd modest. Unele tehnici au fost excluse din practica rutinieră, chiar dacă aduc unele date utile, datorită disproporției dintre volumul de muncă necesar, cost și bugetul de timp afectat și foloasele reale obținute de pe urma investigației.

Tabelul XIV cuprinde schema investigației de laborator a unei probe de LCR. Cu majuscule sînt figurate examenele obligatorii, care furnizează elementele ce'le mai importante de diagnostic biologic și pot fi exploatate cu maxim de folos pentru bolnav. Celelalte reprezintă examene complementare sau facultative, care devin obligatorii numai în anumite situații bine precizate.

Cantitatea de LCR necesară efectuării unei investigații complete variază în funcție de natura cazului supus investigației. Pentru efectuarea setului minimal obligatoriu de teste și determinări este suficientă o cantitate de 4—5 ml LCR. Dar este util să precizăm că, în cazul în care proba de LCR nu conține eritrocite, sînt suficienți și 0,5 ml pentru a efectua o numărătoare a celulelor, o reacție Pandy și o determinare orientativă a proteinorahiei, deci ce'le mai importante aspecte ale compoziției lichidiene din punctul de vedere al clinicianului.

Cantități mari de LCR sînt necesare numai în cazul explorării electroforetice sau în încercarea de a se evidenția bacilul Koch prin examen direct pe frotiu colorat Ziehl-Neelsen.

Ținem să mai subliniem că o parte din examenul LCR se poate efectua, cu mult folos, de către clinician la patul bolnavului. Un competent examen direct, completat cu o reacție Pandy, poate permite clinicianului să se orienteze rapid asupra conținutului probei de LCR și să ia măsuri adecvate fără a irosi un timp adeseori prețios pentru bolnav, în așteptarea buletinului emis de laborator.

Examenul direct

Examenul direct al probei de LCR în eprubetă poate să aducă servicii incalculabile, permițînd o orientare rapidă asupra conținutului probabil al eșantionului în cauză care urmează să fie confirmat și cuantificat exact prin examenul de specialitate. Se vor examina transparența, culoarea fluiditatea și prezența eventuală a unor formațiuni sau corpi neobișnuiți, inexistenți în LCR normal.

Scanned with OKEN Scanner

Schema explorării LCR prin metode de laborator clinic
(În majuscule sînt figurate investigaţiile obligatorii)

A. EXAMEN DIRECT
1. TRANSPARENŢA
2. CULOAREA
3. FLUIDITATEA
4. PREZENŢA UNOR FORMAŢIUNI HETEROGENE

B. EXAMEN BIOCHIMIC
1. DOZAREA CANTITATIVĂ A PROTEINELOR TOTALE
2. DETERMINĂRI CALITATIVE
   a. REACŢIA PANDY
   b. Reacţia Nonne-Appelt
   c. Reacţia Weichbrodt
   d. Testul cu sulfat de zinc
   e. Reacţia cu benzoe coloidal (Guillain-Laroche)
   f. Reacţia cu aur coloidal (Lang)
   g. Electroforeza
3. Reacţia Adler
4. Indexul xantocromic
5. DOZAREA GLICORAHIEI
6. Dozarea clorurilor
7. Dozarea ionilor alcalini
8. Dozarea calciului
9. Dozarea acidului lactic

C. EXAMEN CITOLOGIC
1. DETERMINAREA NUMĂRULUI DE CELULE/mmc
2. DETERMINAREA NUMĂRULUI DE ERITROCITE/mmc
3. Examen calitativ (Obligator în caz de pleiocitoză)
4. Examen prin tehnici de histochimie pe lamă

D. EXAMEN SEROLOGIC PENTRU LUES

E. Examen bacteriologic (Obligator în meningite, meningo-encefalite şi abces cerebral)
1. Frotiu colorat Gram şi/sau Ziehl-Neelsen
2. Culturi
3. Antibiogramă (Obligator în caz de cultură pozitivă)
4. Însămînţări la animale sensibile

F. Examen virusologic

Scanned with OKEN Scanner

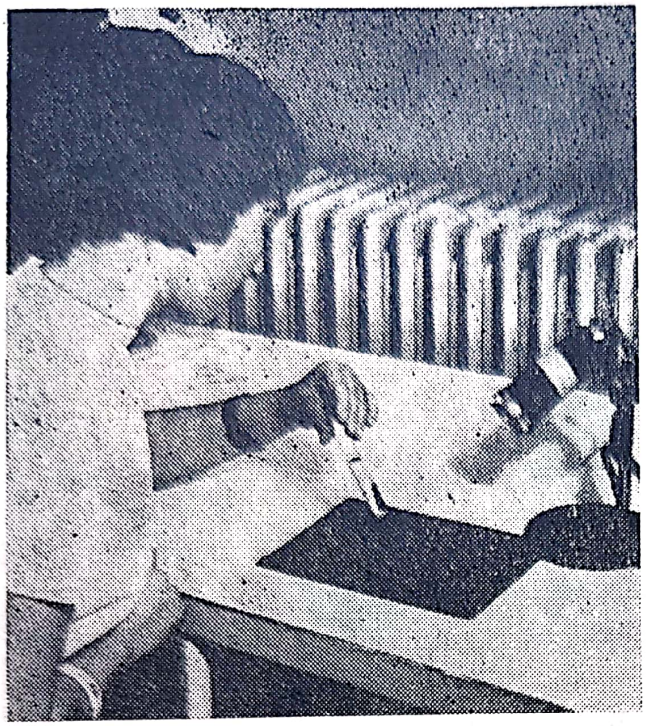

Fig. 41 — Examinare corectă a transparenței unei probe de LCR

a. *Transparența* (ca și culoarea) se examinează așa cum se vede în figura 41, în axul lung al eprubetei, cu lumină laterală și pe fond negru. În mod normal LCR este limpede, analog apei. Patologic el poate prezenta un anumit grad de turbiditate, care se materializează într-un aspect opalescent (de intensitate variabilă) sau franc tulbure. Acest aspect indică prezența unei faze disperse, care poate fi formată din impurități existente în seringă sau eprubetă (condamnabil, dar obligatoriu de memorat), celule, sau extrem de rar, colesterol. LCR prezintă o opalescență abia sesizabilă atunci cînd densitatea elementelor celulare trece de 200 (polinucleare neutrofile), 400 (limfocite) sau 7—800 (eritrocite). Aspectul tulbure (zeamă de varză) se asociază cu o densitate celulară de ordinul a $N \times 10^3/mm^3$, iar cel purulent cu o densitate celulară de ordinul a $N \times 10^4/mm^3$.

Aspectul opalescent sau tulbure al LCR, sesizabil încă în cursul recoltării, va impune recoltarea separată într-o eprubetă sterilă a unei cantități de 2—4 ml LCR, destinată examenului bacteriologic. În mod similar se va proceda ori de cîte ori clinicianul dorește să se efectueze un examen bacteriologic la o probă de LCR, indiferent de aspectul acesteia.

În cazul în care aspectul opalescent sau tulbure nu a fost sesizat la recoltare, iar proba de LCR a fost colectată într-o singură eprubetă sterilă, investigația de laborator va începe cu examenul bacteriologic. Dacă recoltarea s-a efectuat într-o eprubetă nesterilă, se va efectua numai examenul bacterioscopic, rezultatul fiind interpretat cu cuvenita rezervă.

b. *Culoarea* se examinează într-un mod similar cu transparența însă pe un fond alb.

LCR normal este perfect incolor. Patologic, el poate prezenta o culoare galbenă de diferite nuanțe și intensități (xantocromie) care denotă prezența în LCR a hemoglobinei, methemoglobinei și mai ales a bilirubinei, sau o culoare roșie, sanguinolentă (de asemenea de

Scanned with OKEN Scanner

intensitate variabilă) care denotă prezența unui număr de eritrocite superior cifrei de 1000—1200/mm³.

Notarea xantocromiei sau sanguinolenței LCR este un fapt deosebit de important din punct de vedere semiologic. Ea obligă aplicarea unei scheme de investigație aparte, care face obiectul unui capitol separat.

Mai rar pot fi consemnate o culoare verzuie, ce poate fi observată în meningite, mai ales în cele cu pseudomonas sau pneumococ, sau culoarea brun-șocolatie a meningitelor hemoragice, în care nu rareori factorul etiologic este un anaerob.

c. *Fluiditatea* LCR este de cele mai multe ori asemănătoare cu cea a apei, atît la subiecții sănătoși, cît și la marea majoritate a cazurilor din patologie. Fac excepție :

— Lichidele intens sanguinolente și lichidele de aspect purulent, la care conținutul bogat în celule și fibrină determină creșterea vîscozității și implicit scăderea fluidității.

— Lichidele care, conținînd o cantitate importantă de factori de coagulare și, mai ales, fibrinogen, coagulează după recoltare ca urmare a conversiunii enzimatice a fibrinogenului în fibrină.

Coagularea LCR după recoltare apare în 2 împrejurări :

1. Amestecul LCR cu o cantitate importantă de sînge proaspăt provenită fie dintr-o hemoragie patologică la nivelul spațiilor lichidiene foarte recentă (cîteva minute), fie dintr-un vas lezat cu ocazia punctiei diagnostice. Proba de LCR, intens sanguinolentă, prezintă un trombus de dimensiuni variabile, care ulterior se retractă.

2. Sindromul Froin-Nonne, definit prin triada xantocromie-disociație albumino-citologică-coagulare. Este caracteristic probelor de LCR extrase printr-o puncție spinală efectuată caudal de nivelul unei compresii medulare. Sindromul este determinat de leziunile provocate pereților vaselor sanguine situate în zona în care acționează factorul compresiv ; rezultă o creștere a permeabilității vasculare și o transsudare a unor specii moleculare din plasmă, normal absente în LCR-bilirubină, fibrinogen, protrombină —, precum și a unor mari cantități de proteine. Caudal, în raport cu nivelul obstrucției spațiului subarahnoidian spinal, se creează o pungă de LCR practic stagnant, care, încetul cu încetul ajunge să aibă o compoziție asemănătoare cu cea a plasmei.

LCR prezintă o xantocromie de intensitate variabilă, este limpede (de obicei) și coagulat în bloc. Trombusul format în eprubetă nu prezintă nici cea mai slabă tendință de retracție. Investigația ulterioară evidențiază o proteinorahie ce trece de 10 g‰ (putînd ajunge chiar la 60—70 g‰) și un număr normal de elemente celulare. Uneori se

Scanned with OKEN Scanner

constată și o pleocitoză ; în aceste cazuri factorul obstructiv este de natură inflamatorie (mielită, arahnoidită, epidurită).

d. **Prezența unor formațiuni străine.** Includem în această categorie :

1. *Fragmente de vezicule hidatice*, sau de cisticerci.
2. *Larve de paraziți* (de ex. angiostrongylus cantonensis).
3. *Vălul.* Este vorba de o peliculă subțire de fibrină, incoloră, sau sanguinolentă (intensități variabile) care se formează în apropierea pereților eprubetei, la un interval de timp variabil după recoltare (pînă la 24 ore). Este expresia trecerii în LCR a unei cantități de fibrinogen insuficientă pentru a determina o coagulare masivă. Vălul incolor este caracteristic proceselor inflamatorii exudative de intensitate medie. În peste 90% din cazuri indică etiologia bacilară, dar a fost întîlnit și în alte meningite cu lichid clar, de etiologie virală, sau chiar neoplazică. Vălul sanguinolent nu constituie un element de prea mare importanță din punct de vedere semiologic, avîndu-și în imensa majoritate a cazurilor originea în lezarea unui vas de importanță minoră, cu ocazia punctiei.

Ceea ce este important de subliniat este faptul că în cursul formării vălului, rețeaua de fibrină captează o bună parte din tot ceea ce se găsește în proba de LCR. De aceea vălul reprezintă un bun material de studiu în încercarea de a evidenția rarii bacili tuberculoși prezenți în LCR. Pe de altă parte, datele de citologie cantitativă obținute din prelucrarea probelor de LCR prezentînd văl trebuie considerate ca minimale și sigur inexacte.

4. *False membrane.* Apar în lichidele purulente sau sanguinolente și sînt formate din fibrină. Nu prezintă o semnificație aparte.

Examenul biochimic

Permite, la nivelul tehnicilor actuale, decelarea calitativă sau estimarea cantitativă a unui număr foarte mare de tipuri moleculare, unele prezentînd concentrații de ordinul pg (10^{-12} g/ml). Așa cum am mai arătat, imensa majoritate a testelor și investigațiilor din acest grup nu furnizează date direct valorificabile în clinică-diagnostic, prognostic, sau terapeutic.

1. *Proteinorahia.* Cea mai importantă investigație biochimică în LCR este determinarea cantitativă a proteinorahiei, obligatorie pentru orice probă de LCR supusă analizei de laborator.

Există unele discuții legate de interpretarea valorilor cantitative furnizate de investigație. Sursele bibliografice mai vechi în special de

Scanned with OKEN Scanner

limbă franceză, indicau cifre sensibil mai scăzute pentru limita superioară a valorilor normale și în orice caz mai puțin nuanțate decît cele indicate în *tabelul VIII*. Sursele moderne, deși nu în totalitate, converg către cifrele indicate de noi (și care corespund din plin experienței noastre). *Divergențele* dintre autorii clasici și moderni își găsesc mai multe explicații :

a. *Numărul în general mic de oameni sănătoși investigați.* Puncția rahidiană reprezintă o manevră de mică chirurgie pe care rareori o acceptă un om perfect sănătos (chiar dacă este dispus în genere să contribuie la progresul științei). De aceea, mulți autori care și-au efectuat cercetările pe loturi omogene de bolnavi de neuro-lues sau scleroză multiplă, au considerat că toate proteinorahiile întîlnite sînt ipso-facto patologice, valorile normale trebuind în consecință să fie inferioare celor întîlnite la bolnavi.

b. *Metoda utilizată.* S-au descris un număr impresionant de tehnici și variante, fiecare prezentînd avantaje și dezavantaje. Din punctul de vedere al exactității, singura care rezistă criticii este metoda Kjeldahl. Din cauza particularităților sale tehnice, metoda nu poate intra în discuție de a fi utilizată decît în cercetare sau ca metodă de referință, volumul de muncă pe care îl solicită fiind disproporționat de mare față de foloasele reale pe care le-ar aduce.

Majoritatea lucrărilor franceze mai vechi, care indică valori scăzute pentru limitele maxime ale proteinorahiei normale, au utilizat metoda de precipitare cu acid tricloracetic la cald Sicard-Cantaloube, care astăzi nu se mai bucură de larga audiență de pe vremuri. Metoda aceasta prezintă o slabă repreoductibilitate, dă valori uneori cu mult sub cele reale, necesită cantități mari de LCR, iar rezultatele pot fi obținute cel mai devreme după 18 ore.

Metoda utilizată în laboratorul nostru, Heller (cu acid azotic 2/3) este reproductibilă, ieftină, rapidă, și în majoritatea cazurilor nu necesită mai mult de 0,3 ml LCR.

Rezultatele obținute cu această metodă sînt similare celor obținute de majoritatea autorilor moderni cu ajutorul altor metode mai mult sau mai puțin elaborate. Avem totuși impresia (confirmată de valorile obținute prin determinări refractometrice) că metoda Heller furnizează cifre disproporționat de mari atunci cînd proteinorahia depășește 5—6 g‰ ; este vorba însă de cazuri excepționale și la care o eroare de chiar ±25 % nu modifică cu nimic semnificația neuroclinică a rezultatului.

Tourtelotte (1966) consideră că fiecare metodă, fiecare variantă și chiar fiecare laborator trebuie să fie în măsură să indice valorile proteinorahiei pe care le consideră normale. În ceea ce ne privește

considerăm că limitele superioare ale proteinorahiei sînt cele cuprinse în *tabelul VIII*.

Examinînd acest tabel constatăm că proteinorahia scade în sens caudo-rostral şi, cu excepţia nou-născutului, are o tendinţă netă de creştere din copilărie pînă la vîrsta senectuţii. Valorile neobişnuit de mari observate la bătrîni, de mai mulţi ani şi de mai multe grupe de autori, reprezintă probabil o consecinţă a tulburărilor vasculare cerebrale, a căror frecvenţă crescută la această grupă de vîrstă este bine documentată. Trebuie să subliniem că această înşiruire de valori este valabilă pentru prima rahicenteză; puncţii rahidiene iterative au tendinţa de a determina o creştere a proteinorahiei, este drept, de mică importanţă, dar de care trebuie ţinut seama.

Patologic se observă creşterea proteinorahiei în foarte multe tipuri de îmbolnăviri ale SNC : inflamatorii (meningite, arahnoidite, meningo-encefalite, encefalite, neuro-lues, abcese cerebrale, poliradiculo-nevrită), vasculare (hemoragii cerebrale, hemoragii subarahnoidiene, tromboze şi embolii), tumori intracraniene, medulare şi vertebrale, traumatisme cranio-cerebrale acute închise cu contuzie a ţesutului nervos, sau deschise, scleroza multiplă etc. De obicei proteinorahia este normală în malformaţiile SNC (în măsura în care nu determină o tulburare a circulaţiei LCR) în maladiile degenerative, precum şi în traumatismele cranio-cerebrale acute închise fără contuzie cerebrală.

Cele mai mari creşteri ale proteinorahiei se întîlnesc în compresiile medulare (caudal de nivelul compresiei), meningite şi arahnoidite.

Mecanismele prin care se realizează creşterea concentraţiei proteinelor în LCR sînt multiple :

a. *Trecerea directă a proteinelor* din vasul sanguin în LCR condiţionată de o leziune vasculară care are drept consecinţă o extravazare sanguină : traumatisme, malformaţii vasculare, sindroame hemoragipare.

b. *Creşterea permeabilităţii barierei* hemato-encefalice şi hemato-lichidiene consecutiv lezării structurilor anatomice ce intră în constituţia acestor sisteme de barieră. Leziunile pot fi de tip anoxic (prin ischemia compresivă sau obstructivă) sau de tip inflamator.

c. *Tulburări de resorbţie* a proteinelor lichidiene, consecutiv unei tulburări a circulaţiei LCR — compresie medulară, tumori, arahnoidite, procese de cloazonare în cursul evoluţiei unei meningite.

d. *Biosinteza locală* de proteine la nivelul spaţiilor lichidiene şi/sau nevraxului. Acest mecanism se referă mai ales la activitatea de biosinteză de imunoglobine ce aparţine celulelor limfoide şi plasmocitelor prezente la nivelele amintite şi care reprezintă o reacţie locală la o

Scanned with OKEN Scanner

agresiune imunologică (bacteriană, virală, parazitară, sau, posibil neoplazică).

2. **Testele calitative** (Pandy, Nonne, Nonne-Appelt, Weichbrodt etc.) considerate timp îndelungat drept teste „globulinice", sînt deosebit de valoroase pentru practica curentă în ciuda faptului că își formulează relativ ambiguu rezultatele în termenii unor grade de intensitate (0→ ++++) și nu într-o riguroasă expresie aritmetică. Ele prezintă o bună concordanță în imensa majoritate a cazurilor cu nivelul proteinorahiei, sînt simple, rapide și se pot efectua cu ajutorul unor mijloace tehnice dintre cele mai simple.

Cea mai valoroasă dintre aceste tehnici este reacția Pandy, în esență un test de precipitare a proteinelor din LCR într-o soluție saturată de fenol. Ea poate fi efectuată la patul bolnavului furnizînd clinicianului o primă informație estimativă asupra conținutului proteic al LCR (informație care ulterior trebuie completată la nivelul laboratorului cu o dozare cantitativă obligatorie și facultativ cu datele furnizate de testele care explorează spectrul proteic al LCR).

Concordanța acestui test cu proteinorahia este cea indicată în *tabelul XV*.

Tabelul XV

Concordanța dintre intensitatea reacției Pandy și proteinorahie

Intensitatea reacției Pandy	Proteinorahie
0 (negativă)	sub 0,26 g‰
± (dubioasă)	0,29—0,33 g‰
+ (slab pozitivă)	0,33—0,46 g‰
++ (pozitivă)	0,39—0,59 g‰
+++ (intens pozitivă)	0,56—1 g‰
++++ (foarte intens pozitivă)	peste 1 g‰
++++ cazeoasă (cu precipitat cazeos)	peste 9—10 g‰

3. **Testele de disproteinorahie** reprezintă investigații care își propun să evidențieze unele modificări ale rapoartelor existente între diferitele fracțiuni proteice din LCR.

a. *Testul de precipitare cu sulfat de zinc* permite cu ajutorul unei tehnici relativ simple să evidențieze prezența unei hipergammaglobulinorahii. Testul este pozitiv în neuroinfecții, poliradiculonevrită primitivă Guillain-Barré și scleroza multiplă.

b. *Reacțiile coloidale* (cu aur coloidal, mastix, argint coloidal, benzoe coloidal etc.) se bazează pe proprietatea LCR euproteic să acționeze — în anumite diluții bine precizate — ca o soluție coloidală

Scanned with OKEN Scanner

de protecție, împiedicînd gelificarea și precipitarea solurilor coloidale test. Această proprietate dispare dacă spectrul proteic al LCR este modificat; punerea în contact a LCR anormal, diluat corespunzător, cu solul coloidal test va determina gelificarea și precipitarea acestuia.

Aceste reacții s-au bucurat de o mare vogă pînă prin anii '50, cînd au fost detronate din temele de cercetare de multiplele variante ale electroforezei și din practica curentă de relativa lipsă de semnificație clinică. Sînt costisitoare, consumatoare de timp, iar numărul de rezultate discordante este decepționant. Merită a fi menținută în practică doar seria scurtă (primele 4 tuburi) a reacției cu benzoe coloidal (Guillain-Laroche) a cărei pozitivitate se coroborează constant cu o hipergammaglobulinorahie.

c. *Electroforeza* în diferitele ei variante este pe cale de a părăsi și ea scena din cauza enormei discrepanțe dintre eforturi, cost și timp afectat, pe de o parte și slaba recompensă în date valorificabile pe plan clinic pe care le oferă, pe de altă parte. Va rămîne însă multă vreme de neînlocuit pentru cercetare, dar pentru practica zilnică nu prezintă o utilitate specială.

Electroforeza clasică pe hîrtie evidențiază o creștere masivă a α_2-globulinelor în meningitele acute și a γ-globulinelor în afecțiunile amintite. De reținut de asemenea creșterea β-globulinelor din papilomul coroid. O tulburare a sistemelor de barieră din SNC modifică traseul electroforetic al LCR în sensul apropierii lui de cel prezent în serul bolnavului.

Gilland (1966) precizează că nu orice creștere a γ-globulinelor în LCR trebuie interpretată în sensul unei afecțiuni la nivelul SNC; ea poate reprezenta o consecință a creșterii ponderii fracțiunii γ-globulinice din ser. De aceea el consideră că pledează pentru o afecțiune inflamatorie la nivelul SNC o creștere a fracțiunii γ în LCR numai în condițiile în care raportul % γ LCR/% γ ser este mai mare de 0,75.

Electroforeza în gel de agar, deși asigură o mai bună reproductibilitate și o mai bună separare a fracțiunilor, nu ni se pare mai utilă decît metoda clasică. Datele lui *Link* (1967) relative la izolarea unei fracțiuni proteice specifice sclerozei multiple (care ar fi constituit un deosebit de valoros test biologic de diagnostic al acestei maladii) deși par să fi fost confirmate, nu se pot traduce, din motive metodologice, într-o explorare de rutină.

Imunoelectroforeza este o investigație interesantă prin aceea că poate să ne furnizeze unele indicații asupra gradului de afectare a barierei hemato-lichidiene într-o maladie a sistemului nervos. Este mult prea puțin în raport cu costul, bugetul de timp și numărul de cadre de înaltă calificare pe care o reclamă.

Scanned with OKEN Scanner

În concluzie principalul rezultat pe care îl poate aștepta clinicianul din partea testelor de disproteinorahie este indicația prezenței unei hipergammaglobulinorahii. Acest rezultat poate fi obținut expeditiv printr-un test de precipitare cu sulfat de zinc sau cu ajutorul variantei „scurte" a reacției Guillain-Laroche. Electroforeza efectuată în paralel cu cea serică poate preciza în plus natura hematogenă sau neurogenă a creșterii fracțiunii γ-globulinice din LCR ; ea poate aduce și unele date asupra integrității ca și asupra gradului de lezare a sistemelor de barieră din SNC. Considerăm, ca și majoritatea autorilor contemporani, că este mult prea puțin față de efortul de muncă și financiar solicitat.

4. **Glicorahia** se situează în mod normal la un nivel situat între 0,55 și 0,75 din valoarea glicemiei. Situarea glicorahiei peste acest nivel este rară și este citată doar în lucrări datînd dinaintea celui de-al 2-lea război mondial ca asociindu-se cu encefalita de tip A, unele tumori cerebrale și unele afecțiuni hipotalamice.

Hipoglicorahia apare ori de cîte ori în LCR este prezent un consumator de glucoză, adică o celulă vie, într-o densitate corespunzătoare. Sînt mari consumatoare de glucoză polinuclearele neutrofile, celule neoplazice și bacteriile ; limfocitele prezintă un consum de glucoză mult mai redus, iar virusurile în general nu o consumă. Ca atare hipoglicorahia este constant întîlnită în meningitele purulente, în meningitele bacteriene, fungice, leucemice și carcinomatoase. Excepțional a fost întîlnită în tumorile intracraniene ce nu exfoliau în LCR (*Oliver* și *col.*, 1966). Pe de altă parte glicorahia este normală în meningitele virotice și neuro-lues, fapt care face să fie considerată un deosebit de valoros test de diagnostic diferențial etiologic al meningitelor seroase cu lichid clar.

Ținem să precizăm că pentru determinarea glicorahiei, al cărei interval normal se poate limita la numai 0,20 g ‰ (diferența dintre limita superioară și inferioară a glicorahiei normale) nu poate fi utilizată orice metodă expeditivă de rutină, care nu pune nici o problemă specială în cazul determinării glicemiei (și cu atît mai mult nu pot fi utilizate benzile semicantitative care și-au cîștigat un bine meritat loc ca test de screening în estimarea glicemiei). Este recomandată folosirea unei metode (sau micrometode) de preferință titrimetrică, cu indici de eroare minimi și bună reproductibilitate. Deși vechi, considerăm că metodele Hagedorn-Jensen și Somogy sînt cele mai recomandabile. Metodele colorimetrice vor putea fi utilizate numai în laboratoarele care dețin un instrument de citire prevăzut cu celulă fotoelectrică.

5. **Dozarea clorurilor** se situează în practica clinică aproximativ în aceeași zonă de interes cu glicorahia.

Scanned with OKEN Scanner

Concentrația lichidiană a clorurului este superioară cu circa 15% celei plasmatice, cu care se află într-o stare de echilibru ale cărei valori se supun legilor lui Gibbs-Donnan. Ca atare clororurorahia este dependentă de nivelul cloruremiei, precum și de cel al proteinorahiei (considerînd că proteinemia nu prezintă în mod obișnuit variații prea mari dacă le exprimăm în termeni procentuali). Ca atare trebuie să ne așteptăm să întîlnim o scădere a concentrației clorurilor din LCR în cazurile și în maladiile în care o hipocloruremie (cauza cea mai frecventă o constituie vărsăturile și transpirațiile profuze) se asociază cu o hiperproteinorahie importantă. Această asociere se realizează deosebit de pregnant în meningitele și meningo-encefalitele acute bacteriene, inclusiv în meningita bacilară. În meningitele virotice, sau de altă natură, în care fenomenele clinice sînt mai estompate și în care proteinorahia este numai moderat (și uneori deloc) crescută, nivelul lichidian al clorurului rămîne în limite normale.

Cele de mai sus ne permit să înțelegem motivul pentru care concentrația clorurilor în LCR reprezintă un test important în diagnosticul diferențial al meningitelor cu lichid clar. Scăderea clororurorahiei, deși nu are nimic specific (așa cum credeau unii autori în urmă cu 2—3 decenii) este constant scăzută în meningita bacilară. Dozarea clorurilor reprezintă de aceea o investigație obligatorie ori de cîte ori în proba de LCR se evidențiază o pleocitoză; punerea în evidență a hipoclororurorahiei pledează pentru etiologia tuberculoasă a sindromului, dar nu trebuie nici un moment uitat că ea nu reflectă direct și specific prezența etiologică a bacilului Koch, ci intensitatea fenomenelor clinice. O meningită de etiologie virotică care se exprimă zgomotos, cu vărsături repetate, transpirații profuze, hipocloruremie și hiperproteinorahie masivă, va prezenta aceeași hipoclororahie ca și cazurile de meningită bacilară.

Ca test de diagnostic diferențial, dozarea clorurilor în LCR apare deci inferior determinării glicorahiei, care este normală în toate cazurile de meningită și meningo-encefalită virotică. Totuși, trebuie să subliniem că metodele curente de determinare a clorurilor în LCR (fie mercurimetrice, fie vechea, dar sigura metodă Volhardt) prezintă un mare grad de precizie și reproductibilitate (sensibil superioare metodelor de determinare a glicorahiei) precum și o deosebită simplitate tehnică. De aceea, adeseori, mulți autori se simt tentați să acorde un credit mai mare, în cazurile dificile, cifrei clorurilor decît celei a glicorahiei, mai supusă erorilor sistematice ale metodelor de dozare.

6. **Calciul** din LCR este în stare de echilibru cu calciul plasmatic nelegat de proteine și prezintă modificări de concentrație paralele cu această fracțiune.

Scanned with OKEN Scanner

Ca atare, dozarea calciului din LCR prezintă un interes deosebit în stările de tetanie, întrucît calcirahia reflectă cît se poate de fidel scăderea calciului plasmatic ionizat, a cărui concentraţie nu poate fi obţinută, dacă se lucrează direct pe plasmă, decît prin metode indirecte, sau deosebit de laborioase.

Metodele de dozare complexometrice s-au impus de circa 10—15 ani, prin simplitate şi reproductibilitate.

7. *Dozarea acidului lactic* a trezit în ultimii ani un deosebit interes. Aşa cum am mai arătat în cursul lucrării, se constată o creştere a lactacidorahiei, necorelată cu concentraţia plasmatică, într-o varietate de îmbolnăviri grave ale SNC. Interesul dozării acidului lactic în LCR, nu constă ca atare în valoarea diagnostică a cifrelor obţinute, care sînt asemănătoare în îmbolnăviri avînd o etiologie foarte variată: traumatisme cranio-cerebrale, meningite şi meningo-encefalite, tumori intracraniene. Ele prezintă în schimb o mare valoare prognostică, lactacidorahia fiind cu atît mai ridicată cu cît leziunile ţesutului nervos sînt mai importante, mai extinse.

Deocamdată, dificultăţile tehnice ale metodelor de dozare a acidului lactic în lichidele biologice, foarte laborioase şi necesitînd o foarte bună organizare a colaborării dintre secţia clinică şi laborator, au făcut ca cercetarea acestui important parametru să nu intre în practica curentă.

4. Examenul citologic

Examenul citologic cantitativ şi calitativ este cel mai important element de investigaţie clinică a LCR, întrucît furnizează date semiologice de diagnostic, prognostic şi de evaluare terapeutică într-un întreg şir de maladii ale SNC şi în primul rînd în meningite şi meningo-encefalite, în care ele nu pot fi înlocuite de nici o altă metodă de investigaţie. Examenul citologic cantitativ este singurul tip de investigaţie care poate confirma evoluţia unei meningite, după cum examenul calitativ este singurul care poate preciza existenţa unei meningite cu eozinofile, a unei carcinoze sau gliomatoze meningee, sau a unei proliferări leucoblastice la nivelul nevraxului.

Examenul citologic cantitativ constă în determinarea densităţii celulare din LCR cu ajutorul celulelor Fuchs-Rosenthal sau Nageotte şi, în cazul existenţei unui număr foarte ridicat de elemente, a celulei Bürcker-Türck.

LCR normal conţine pînă la 5 elemente/mm^3 în zona lombară, pînă la 3 elemente/mm^3 în cisterna magna şi pînă la 2 elemente/mm^3 în ventriculi. Totuşi, datorită existenţei a 2—3% indivizi sănătoşi

Scanned with OKEN Scanner

la care se pot întîlni densități celulare de pînă la 10 elemente/mm³, nu se pot considera ca avînd semnificație sigur patologică decît cifrele care depășesc acest nivel cantitativ. Trebuie să subliniem însă că o citoză între 5 și 10 elemente/mm³ prezintă o probabilitate de a fi normală de numai 1/20—1/30.

Noul-născut pînă la vîrsta de 2—3 săptămîni prezintă o pleocitoză fiziologică, al cărei plafon se situează la 25—30 elemente/mm³.

Trebuie să precizăm că metoda utilizată pentru cuantificarea densității celulare, deși prezintă avantajul simplității și rapidității, este (așa cum sublinia *Tourtelotte*, 1966) cea mai lipsită de acuratețe dintre investigațiile curente ale LCR. Calculul statistic arată că din exprimarea numerică a rezultatelor prezintă fiabilitate numai puterea lui 10. Ca atare, vor fi luate în considerare, în cazul unor investigații repetate, ca modificări certe ale densității celulare, numai acelea care se exprimă în modificări ale puterii lui 10 ; modificările care nu depășesc pragul log vor trebui interpretate cu prudență.

Aceeași prudență trebuie păstrată în interpretarea unor pleocitoze reduse (pînă la maximum 20—25 elemente/mm³) observate cu ocazia repetării unei rahicenteze la un interval scurt (1—4 zile). O simplă puncție rahidiană poate determina apariția unei asemenea pleiocitoze, care nu prezintă nici o semnificație patologică.

Pentru a nu furniza rezultate eronate, examenul citologic cantitativ trebuie efectuat în primele 2 ore de la recoltarea probei de LCR, dacă proba este păstrată la temperatura camerei. O temporizare a investigației peste acest interval de timp se poate solda cu o falsă scădere (pînă la zero) a densității celulare. Dacă proba se păstrează la +4° în condiții de sterilitate, examenul citologic se poate efectua și după 48 h fără a se vicia rezultatele.

Așa cum am mai arătat, cifrele înregistrate prin prelucrarea probelor de LCR care prezintă văl, false membrane, sau sînt coagulate în bloc, trebuie considerate drept minimale, întrucît majoritatea celulelor sînt înglobate în, sau aderă de rețeaua de fibrină a vălului, membranei sau trombusului. În cazul în care formarea vălului, sau a falselor membrane reprezintă un fenomen previzibil, se va recolta LCR într-o eprubetă în care s-au pipetat 0,05 ml EDTA 30% (blocantă a coagulării).

Pleocitoza este definitorie pentru afectarea inflamatorie a leptomeningelui. Meningitele și meningo-encefalitele acute prezintă o pleocitoză ale cărei aspecte calitative și dinamice depind de natura agentului etiologic și într-o anumită măsură, de reactivitatea individuală a subiectului. În perioada de stare a infecției, LCR poate conține un număr de elemente/mm³ situat între $N \times 10^2$ (meningite virotice) și $N \times 10^4$ (meningite purulente). O pleocitoză care rareori

Scanned with OKEN Scanner

depășește nivelul lui N × 10^2 se găsește în afectarea subacută a meningelor — arahnoidita.

Alteori, pleocitoza este expresia evoluției unui proces inflamator în imediata apropiere a leptomeningelui — epidurită, abces cerebral — sau a unei parazitoze a SNC.

Pleocitoza apare ca un fenomen inconstant și în tumorile intracraniene, traumatisme cranio-cerebrale cu sau fără contuzie a țesutului nervos, embolii cerebrale.

În sfîrșit, o pleocitoză puțin importantă poate fi decelată în unele din cazurile de scleroză multiplă, poliradiculo-nevrită Guillain-Barré (6—15 elemente/mm^3 în 5—15% din cazuri), coree Sydenham; apariția unui puseu de pleocitoză într-o encefalită indică în genere interesarea leptomeningelui în procesul inflamator.

În raport cu valoarea proteinorahiei și a densității celulare — cele mai importante date semiologice oferite de investigația de laborator a LCR — s-au descris mai multe tipuri de „sindroame lichidiene":

1. *Sindromul meningitic* este caracterizat prin creșterea concomitentă, mai mult sau mai puțin paralelă a proteinorahiei și citozei. Acest sindrom este prezent în majoritatea cazurilor de afectare-inflamatorie acută, subacută sau cronică a leptomeningelui sub acțiunea unui agent etiologic bacterian, virotic, micotic sau parazitar. Mult mai rar sindromul este expresia evoluției unui sindrom alergic la nivelul leptomeningelui sau a iritației provocate de un proces inflamator de vecinătate (abces cerebral, epidurită), de pătrunderea sîngelui în spațiile lichidiene, sau de un traumatism. În sfîrșit, un proces de proliferare neoplazică — leucemică, gliomatoasă, sau carcinomatoasă — la nivelul leptomeningelui poate determina apariția conjugată a hiperproteinorahiei și pleocitozei.

Sindromul meningitic este subîmpărțit, în funcție de aspectul macroscopic al LCR, în meningite cu lichid clar (în care densitatea celulară fiind mai mică de 200—400 elemente/mm^3, LCR apare limpede), meningite cu lichid opalescent și meningite purulente. Această categorisire a sindroamelor meningitice, deși aparent simplistă și neținînd seama de criterii etiologice riguroase, este deosebit de valoroasă, întrucît majoritatea meningitelor cu LCR clar recunosc o etiologie nebacteriană (cu excepția meningitelor provocate de micobacterii, leptospire, treponeme și rickettsii), iar majoritatea meningitelor purulente sînt provocate de agenți bacterieni sau micotici. Ea permite clinicianului o orientare rapidă încă din momentul recoltării LCR și instituirea unei terapii adecvate încă înainte ca să fie cunoscute datele de laborator.

Dacă problema etiologiei meningitelor purulente se rezolvă de obicei ușor cu ajutorul unui examen bacteriologic de rutină, stabilirea

etiologiei unei meningite cu lichid clar este adeseori dificilă. În *tabelele XVI* și *XVII* redăm după *Arseni* și *col.* principalele criterii de diagnostic diferențial clinic și licvorologic al acestor meningite.

Trebuie de asemenea să subliniem că uneori meningita bacteriană micropurulentă poate prezenta o pleocitoză redusă (debut, tratament antibiotic) și apare „cu lichid clar", după cum o meningită virotică poate prezenta uneori un LCR tulbure datorită unei densități celulare de cîteva mii de elemente/mm³.

Sindromul meningitic mai este categorisit în funcție de tipul celular predominent : meningite limfocitare, meningite micropurulente (în care tipul celular predominent este polinuclearul neutrofil), meningite cu eozinofile, meningite neoplazice, meningite leucemice. Este desigur util să precizăm că ultimele 2 categorii menționate sînt „meningite" numai în raport de definiția dată sindromului meningitic lichidian. În realitate este vorba de procese neinflamatorii pentru care ni se pare mult mai adecvată terminologia de gliomatoză, carcinoză (carcinomatoză) sau leucoblastoză meningee.

2. *Sindromul de disociație cito-proteică* (densitate celulară crescută cu proteinorahie în limite normale) este întîlnit în 10—50% din cazurile de meningită virotică (mai ales în primele zile după debut), în perioada de debut a poliomielitei Heine-Medin, în insolații, traumatisme cranio-cerebrale fără contuzie cerebrală, unele cazuri de scleroză multiplă. În toate aceste cazuri, densitatea celulară depășește rareori 100 elemente/mm³.

3. Sindromul de disociație proteo-citologică (densitate celulară în limite normale cu hiperproteinorahie) este întîlnit în perioada de stare a poliomielitei Heine-Medin, în poliradiculo-nevrita Guillain-Barré, în peste 50% din tumorile intracraniene, în tulburările mecanice ale circulației LCR. Superlativul acestui tip de disociație este realizat de sindromul Froin-Nonne, în care proteinorahii de ordinul a zeci de grame ‰ se asociază cu o citoză normală.

Examenul citologic calitativ prezintă și el o deosebită importanță, în anumite situații fiind singurul capabil să precizeze diagnosticul clinic : meningita cu eozinofile, meningita neoplazică, meningita leucemică.

Acest tip de examen este însă legat de o serie de dificultăți metodologice, care au căpătat o rezolvare satisfăcătoare doar în ultimii 15—20 ani. Principala problemă metodologică a citodiagnosticului în LCR este cea a realizării unui preparat în care materialul citologic să fie cuprins în totalitatea lui, să nu prezinte artefacte determinate de tehnică și să ofere o densitate care să permită o bună observare.

Centrifugarea convențională este o metodă de separare adecvată exclusiv probelor de LCR ce provin de la cazurile de meningită acută,

Scanned with OKEN Scanner

Tabelul XVI

Criterii clinice de diagnostic diferențial în meningitele cu lichid clar

		Meningite virotice	Meningită tuberculoasă	Meningită leucocică	Meningită tumorală*)
1	Febră	Prezentă	Prezentă	Prezentă în 60—80% din cazuri	Prezentă în 2—5% din cazuri
2	Starea generală	Bună în 95% din cazuri	Deficientă	Deficientă	Deficientă
3	Antecedente bacilare	Pot lipsi	Totdeauna prezente	Pot lipsi	Pot lipsi
4	Evoluția fără tratament	Spre vindecare în 99,5% din cazuri	Spre exitus	Spre exitus	Spre exitus
5	Fundul de ochi	De obicei normal	Frecvent edem papilar, eventual tuberculi coroidieni	Edem papilar	Edem papilar
6	Pneumoencefalografia sau ventriculografia	Fără modificări	Hidrocefalie, sindrom Cairns	Fără modificări, rareori hidrocefalie	Modificări caracteristice (inconstant)
7	Arteriografia vaselor intracraniene	Fără modificări	Fără modificări	?	Modificări caracteristice (inconstant)

* Ne referim la cazurile de tumori intracraniene cu pleiocitoza LCR (10—15% din totalitatea cazurilor)

Scanned with OKEN Scanner

Tabelul XVII

Examenul LCR în meningitele cu lichid clar

		Meningită virotică	Meningită tuberculoasă	Meningită leucozică	Meningită tumorală*
1	Albumină	Crescută în 90% din cazuri, în general sub 1 g ‰	Constant crescută peste 1 g‰	Crescută în 60% din cazuri	Crescută, deseori peste 1 g‰
2	Cloruri	Normale sau ușor scăzute	Scăzute sub 6 g‰	Normale sau ușor scăzute	Normale, rareori ușor scăzute
3	Glucoză	Normală sau ușor scăzută (peste 0,40 g‰); rareori crescută	Constant sub 0,40 g‰	Normală; scăzută sub 0,50 g‰ în 25% din cazuri	Normală; scăzută în 15% din cazuri
4	Văl	Prezent în 10% din cazuri	Prezent în 95% din cazuri	Rareori prezent	Foarte rareori prezent
5	Citoză	Peste 50 elemente/mm³; în 2,5% din cazuri peste 1000 elemente/mm³	Între 100 și 400 elemente/mm³	Variabilă: 26—11 100 elemente/mm³	Variabilă
6	Tipul reacției citologice	În general, reacție mononucleară polimorfă; pot fi prezente elemente nucleolate și mitoze; în prima zi-reacție neutrofilă	70—95% limfocite 5—30% granulocite neutrofile	Leucoblaști	În 70% din cazuri — elemente mezenchimale de iritație; 30% din cazuri, celule tumorale în proporție de 5—100%
7	Izolarea B. Koch	Negativă	Pozitivă în 90% din cazuri	Negativă	Negativă
8	Izolarea de virus	Pozitivă în 1/3 din cazuri	Negativă	Negativă	Negativă

* Ne referim la cazurile de tumori intracraniene cu pleiocitoza LCR (10—15% din totalitatea cazurilor)

Scanned with OKEN Scanner

în care celulele — de obicei numai limfocite sau granulocite neutrofile — rezistă bine la acceleraţia gravitaţională crescută şi se află într-o densitate suficient de mare pentru a permite realizarea unui preparat satisfăcător chiar în condiţiile în care 70—80% din celule se pierd în cursul prelucrării.

În celelalte cazuri — inflamaţii cronice, proliferări tumorale la nivelul SNC şi meningelor, unele maladii dismetabolice născute — în care celulele caracteristice (macrofage, lipofage, celule arahnoidiene, ependimare sau coroidiene, celule tumorale, sau celulele monstruoase descrise în maladia Tay-Sachs sau sindromul Hurler-Hunter) prezintă o friabilitate accentuată şi o densitate celulară scăzută în LCR, centrifugarea chiar lentă, provoacă de obicei distrugerea celulelor, iar o bună parte din materialul citologic se pierde în cursul manipulării.

O serie de îmbunătăţiri aduse tehnicii de centrifugare în ultimii ani au avut darul de a-i ameliora sensibil randamentul, cît şi pe acela de a elimina unele artefacte sau distrugeri selective ale anumitor tipuri celulare care determinau erori importante în elaborarea concluziilor cito-diagnosticului.

Astfel siliconarea întregului material confecţionat din sticlă, utilizat la recoltarea şi prelucrarea probei de LCR, sau înlocuirea lui cu material confecţionat din mase plastice, a permis separarea integrală a celulelor aparţinînd sistemului fagocitar mononuclear, care, avînd proprietatea de a adera de suprafeţele de sticlă, se pierdeau în cursul prelucrării. Utilizarea unor eprubete conice de centrifugă şi a centrifugilor cu cuve pivotante, a contribuit şi ea la o mai completă separare a materialului citologic din probă.

În ceea ce priveşte eliminarea apariţiei modificărilor degenerative, a artefactelor şi a distrugerilor celulare, progrese importante s-au realizat prin utilizarea centrifugilor cu răcire — care permit centrifugarea la temperatura de +4°C, precum şi o centrifugare dirijată, lentă, la o forţă de sub 1000 g. Resuspendarea celulelor într-o soluţie proteică concentrată a contribuit şi ea în mod substanţial la conservarea integrităţii materialului citologic şi la evitarea artefactelor.

În ultimii ani s-au pus la punct o serie de tehnici menite să înlăture dificultăţile menţionate mai sus :

1. Captarea într-un val de fibrină artificial, permite realizarea unor preparate bogat celulare, cu un bun randament şi pierderi minime. Reţeaua de fibrină provoacă însă unele artefacte, ratatinare celulară, precum şi o serie de dificultăţi pentru coloraţiile ulterioare.

2. Captarea celulelor pe membrane filtrante de tip „Millipore" cu, sau fără ajutorul suplimentar al unui dispozitiv de presiune negativă, permite separarea a practic 100% din celulele existente în proba

Scanned with OKEN Scanner



Fig. 42 — Dispozitiv de realizare a preparatelor citologice prin sedimentare liberă (cameră de sedimentare). Model realizat în Institutul de Neurologie și Psihiatrie al Academiei RSR.

de analiză. Totuși, mulți autori consideră metoda nesatisfăcătoare datorită artefactelor pe care le determină.

3. Camera de sedimentare — constă în esență dintr-un tub de sticlă siliconată sau material plastic etanș fixat pe o bucată de hîrtie de filtru aplicată pe o lamă de sticlă (*fig. 42*). Hîrtia de filtru prezintă o „fereastră" rotundă cu un diametru inferior celui al tubului de sticlă. Tubul de sticlă este în așa fel aplicat pe hîrtia de filtru încît fereastra să fie în interiorul acestuia, marginea inferioară a tubului sprijinindu-se însă pe hîrtia de filtru. LCR pus în tub vine în contact direct, prin fereastra tăiată în hîrtia de filtru, cu lama de sticlă și este obligat să părăsească tubul prin hîrtia de filtru care îl absoarbe.

Acest dispozitiv a fost realizat în variante mai mult sau mai puțin improvizate, sau în variante mai elaborate produse de firme de aparatură medicală mai mult sau mai puțin renumite. Uneori dispozitivul beneficiază de un mecanism de trecere forțată cu ajutorul unui piston, a unei pîrghii și a unei greutăți variabile (camera de sedimentare *Sayk* (1960), model Zeiss), care creează o presiune pozitivă; alteori trecerea LCR prin cameră este grăbită cu ajutorul unui mecanism care realizează o presiune negativă.

Deși se pierd în mod sistematic 30—40% din celule sau chiar mai mult (care se fixează pe hîrtia de filtru sau pe pereții tubului), camera de sedimentare permite realizarea unor preparate celulare ce nu pot fi obținute cu nici o altă tehnică. Celulele nu prezintă artefacte dependente de metodă (singurele artefacte sînt cele legate de efectul aparent citotoxic al LCR), au aspect intact, nedeteriorat. Pe de altă parte, se obțin preparate citologice de densitate satisfăcătoare chiar din probe de LCR în care densitatea celulară se situează între 5—20 elemente/mm^3. Camera de sedimentare permite o bună și intactă separare a fagocitelor mononucleare și a celulelor de talie mare, cele mai fragile în tehnica de centrifugare. I se reproșează în schimb că determină o eliminare selectivă din preparatele citologice

Scanned with OKEN Scanner

a limfocitelor, celule mici care nu aderă de sticlă, cu vicierea corespunzătoare a formulelor citologice.

Colorarea standard a preparatelor celulare trebuie în mod obligatoriu să fie de tipul May-Grünwald-Giemsa (sau Wright, sau Leishman). Dacă LCR nu conţine eritrocite, timpul de coloraţie va fi de 3 minute. Dacă lichidul conţine sînge, în funcţie de cantitatea de eritrocite, timpul de coloraţie cu Giemsa va fi prelungit pînă la maximum 20 minute.

Dacă se pot realiza mai multe preparate, acestea vor fi colorate după tehnici speciale — Nissl (pentru nevroglie), verde de metil-pironină (pentru plasmociţi)-sau vor fi destinate efectuării unor tehnici de histochimie : albastru de Prusia pentru ferritină, PAS pentru muco-polizaharizi, sudan pentru incluzii lipidice etc.

Cito-diagnosticul tumoral poate reprezenta unul dintre scopurile examenului citologic calitativ al LCR.

Celulele tumorale pot fi decelate în LCR în 2 ipoteze :

a. Cazuri în care simptomatologia indică un proces meningoencefalitic cu evoluţie subacută, fără a se evidenţia semnele unui proces înlocuitor de spaţiu intracranian. Deşi există o stare de hipertensiune intracraniană, lipsesc de obicei modificările de papilă optică ; rahicenteza este obligatorie. Exemenul citologic al LCR este singurul care poate preciza diagnosticul de gliomatoză sau carcinoză a meningelor. O bună parte a acestor cazuri sînt expresia evo luţiei unui melanoblastom al meningelor.

b. Cazuri în care se evidenţiază semnele unui proces înlocuitor de spaţiu, cu hipertensiune intracraniană şi modificări de papilă optică. În aceste cazuri, aşa cum indică *Arseni* (1958), rahicenteza este contraindicată, întrucît pe de o parte este periculoasă pentru bolnav, iar pe de altă parte permite obţinerea unor date ce pot fi valorificate pe plan clinic şi terapeutic doar într-un număr foarte redus de cazuri.

Studii sistematice întreprinse de cercetători curajoşi şi care au utilizat în special LCR ventricular recoltat preoperator, au ajuns la umătoarele concluzii :

— Pentru ca o tumoare intracraniană să se evidenţieze prin prezenţa unei citologii specifice în LCR este necesar pe de o parte ca tumoarea să fi invadat pereţii spaţiilor lichidiene şi pe de altă parte ca structura tumorii să permită exfolierea unor celule sau placarde celulare în LCR. Ca atare nu vor putea fi izolate celule tumorale în LCR în tumorile localizate în zone îndepărtate de suprafaţa externă sau ventriculară a encefalului, sau în tumorile în care sistemele de legătură intercelulară fiind puternice, nu extoliază.

Scanned with OKEN Scanner

— Majoritatea celulelor tumorale sînt extrem de friabile şi rezistă cu dificultate manipulărilor pe care le incumbă tehnicile curente de citodiagnostic.

— LCR reprezintă un mediu netavorabil pentru supravieţuirea celulelor tumorale, ca şi pentru păstrarea nealterată a caracteristicilor lor morfologice. Odată ajunse în LCR, celulele tumorale îşi pierd prelungirile protoplasmice, tinzînd către o formă sferoidă, greu de diferenţiat cu anumite tipuri de celule mezenchimale netumorale. În orice caz, timpul de supravieţuire a celulei tumorale în LCR este foarte limitat.

Cele de mai sus justifică motivul pentru care mulţi cercetători consideră că citodiagnosticul tumoral în LCR nu reprezintă o metodă prea valoroasă în diagnosticul tumorilor intracraniene. El este pozitiv într-un număr redus de cazuri, procente de pozitivitate care să poată fi luate în considerare comunicîndu-se numai în cazul tumorilor metastatice, sau al glioblastomului. În plus, acest citodiagnostic nu este apt să indice rezultate negative de certitudine şi nici să precizeze originea histogenetică a tumorii.

Luînd în considerare faptul că adeseori evoluţia tumorii poate determina o reacţie inflamatorie peritumorală nespecifică, citologia LCR în cazurile de tumori intracraniene poate îmbrăca (schematic) 4 aspecte.

1. **Tabloul citologic normal.** Este aspectul întîlnit în foarte multe cazuri de tumori, în special primitive, în tumorile profunde care nu au invadat peretele ventricular sau spaţiul subarahnoidian.

2. **Pleiocitoza netumorală.** În lichidul cefalo-rahidian este prezentă o pleiocitoză, de cele mai multe ori minimă, alteori notabilă (pînă la cîteva sute de elemente/mm^3) dar celulele tumorale lipsesc. Tipurile celulare întîlnite sînt, pe lîngă limfocite, polinucleare şi o mare diversitate de celule mezenchimale mai mult sau mai puţin modificate, plasmocite, macrofage etc. Este un tablou citologic destul de frecvent întîlnit în tumorile care au invadat spaţiul subarahnoidian sau ventricular (sau chiar care nu au invadat aceste spaţii) fără a exfolia, dar determină o reacţie inflamatorie peritumorală. Acest aspect nu poate fi deosebit de tablouri citologice asemănătoare prezente în diferite neuroinfecţii — encefalite, arahnoidite, neuro-lues.

3. **Citoză normală sau aproape normală** (pînă la 6—8 elemente/mm^3), dar cu prezenţa în lichidul cefalo-rahidian a celulelor tumorale. Este tabloul citologic întîlnit în tumorile care au invadat spaţiul subarahnoidian sau peretele ventricular; nu prezintă reacţie inflamatorie peritumorală şi exfoliază moderat.

Tocmai acest tip de citologie, necunoscută pînă în urmă cu cîţiva ani, este rodul ultimilor 10—20 ani de cercetări. Ea nu poate fi pusă

Scanned with OKEN Scanner

în evidență decît printr-o cercetare atentă, sistematică, folosindu-se metodele citologice moderne, amintite mai sus.

Frecvența acestui tablou este însă mică : pînă la maximum 30—35% din totalul cazurilor de tumori intracraniene, atunci cînd se folosește camera de sedimentare.

4. **Pleiocitoza tumorală.** În lichidul cefalo-rahidian este prezent un număr mare de celule atipice, uneori chiar placarde tumorale *(fig. 30)*. Este un aspect citologic de excepție, întîlnit în cazurile de invadare carcinomatoasă a meningelor moi, în sarcoame meningiene, ependimoame, glioblastom multiform, mult mai rar în alte tipuri tumorale.

Desigur că achiziția cea mai importantă a ultimilor ani o reprezintă certitudinea că nu este necesară prezența unei pleiocitoze în lichidul cefalo-rahidian pentru a decela o citologie sigur tumorală, cu condiția să folosim o metodă adecvată.

Dar, cu toate progresele făcute, un număr de cel puțin 65% din tumorile intracraniene sînt încă „mute" din punct de vedere citologic.

Examenele biochimice și citologice îmbracă un aspect cu totul particular în cazul unui LCR sanguinolent sau xantocrom.

Așa cum arăta *Rupprecht* (1966), în cadrul unui simpozion dedicat semiologiei LCR, este încă adînc înrădăcinată părerea eronată că un LCR hemoragic nu are numai o valoare semiologică redusă, dar prezența sîngelui în LCR modifică datele examenului de laborator de o asemenea manieră, încît interpretarea acestora este aproape imposibilă. Într-adevăr, foarte mulți dintre cei ce îngrijesc bolnavii neurologici, fie clinicieni, fie oameni de laborator, consideră apariția sîngelui în LCR drept un „rateu" semiologic. Se consideră că în aceste cazuri nu numai că datele examenului LCR apar modificate într-un mod imprevizibil, care face riscantă orice interpretare, dar că nici măcar nu se poate stabili cu siguranță dacă sîngele prezent în LCR provine dintr-o hemoragie subarahnoidiană patologică sau dintr-un incident de puncție. În plus, se consideră că examenul LCR sanguinolent poate oferi doar puține date care să ajute pe clinician în stabilirea unui diagnostic sau în exprimarea unui prognostic.

Studiile cantitative citologice și biochimice, efectuate în special în ultimii 10—15 ani, au dus la o radicală revizuire a acestor concepții. În prezent, cu ajutorul cîtorva examene citologice și biochimice simple, suplimentare examenului clasic al LCR, există posibilitatea :

a) De a valorifica integral, printr-o interpretare sigură și neechivocă, toate datele furnizate de examenul clasic de laborator al LCR, în cazul lichidelor hemoragice.

b) De a diferenția un lichid hemoragic patologic, de un LCR în care prezența sîngelui se datorește unui incident de puncție.

Scanned with OKEN Scanner

c) De a obține date cu valoare semiologică importantă, diagnostică, prognostică și anamnestică, în bolile în care există o extravazare sanguină în spațiile lichidiene.

Pătrunderea de sînge în spațiile lichidiene are drept consecință producerea unor modificări importante ale compoziției LCR. Față de aceste modificări intervin o serie de mecanisme fiziopatologice, îndreptate în special în direcția îndepărtării hematiilor și a produșilor de hemoliză, mecanisme care prezintă o mare similitudine cu cele care intervin la nivelul unui hematom. Consecința directă a acestor mecanisme de „clearing" este revenirea la normal a constantelor lichidiene.

Îndepărtarea hematiilor pătrunse în LCR este un proces complex, în care un rol important îl au elementele mezenchimale ale leptomeningelor și sistemul fagocitar mononuclear.

Imensa majoritate a hematiilor ajunse în LCR sînt îndepărtate prin hemoliză și fagocitoză.

Hemoliza se produce foarte de timpuriu, la aproximativ 2—4 ore după pătrunderea hematiilor în LCR făcîndu-și apariția hemoglobina liberă, precum și umbre de hematii. Este un proces care nu depinde de activitatea celulelor mezenchimale, întrucît hemoliza se produce și *in vitro*. Se pare că LCR are un efect nociv asupra hematiilor, care devin crenelate și apoi hemolizează. Nu se cunoaște cu certitudine factorul din LCR care determină hemoliza, dar este cert că ea nu este de natură osmotică.

Într-o a 2-a etapă intervine mezenchimul meningian.

Mononuclearele, histocitele și alte elemente reactive din leptomeninge suferă o metaplazie caracteristică, căpătînd aspectul devenit clasic al macrofagului. Este vorba de o celulă de aproximativ 60—100 μ diametru, cu margini în general franjurate, nucleu veziculos, situat excentric și care conține în citoplasmă hematii intacte sau dezintegrate, uneori resturi de leucocite, incluzii lipidice, granulații de hemosiderină. Uneori dispersia lipidelor sau a hemosiderinei este atît de fină, încît poate fi pusă în evidență numai cu ajutorul unor reacții histochimice sau al unor colorații specifice (macrofag mascat). Uneori macrofagele apar sub forma unor sinciții multinucleate.

O cercetare atentă poate pune în evidență macrofagele încă de la 16—18 ore de la accidentul hemoragic. În primele 3—4 zile, predomină macrofagele eritrofage burrate cu hematii sau cu hemoglobină. Către ziua a 3—6-a își fac apariția macrofagele cu granulații de hemosiderină. Începînd din ziua a 10-a, macrofagele mai apar numai în forma lor „mascată". Existența concomitentă în LCR a unor macrofage de vîrstă diferită după a 10-a zi de la hemoragie, traduce existența

Scanned with OKEN Scanner

unei sîngerări continue, a ceea ce autorii germani denumesc „Sickerblutung" (*Wieczorek*, 1959).

În cazul unei evoluții normale, macrofagele dispar după 2—3 săptămîni, dar uneori ele mai pot fi găsite în LCR, în special sub forma mascată, chiar la 3 luni după accidentul hemoragic.

În cazul existenței unei hemoragii intraparenchimatoase, al unei contuzii cerebrale sau al unui hematom subdural, alături de macrofagele hematofage apar și lipofage.

Perioada de timp în care se realizează îndepărtarea hematiilor este variabilă de la caz la caz. Ea este foarte scurtă, de numai cîteva zile, în cazul în care hemoragia a fost datorită unui incident de puncție, uneori chiar numai 24 ore.

În ceea ce privește hemoragiile patologice, bolnavii pot fi împărțiți în 3 grupe :

— cu *clearing rapid* — îndepărtarea hematiilor durează mai puțin de 10 zile ;

— cu *clearing intermediar* — îndepărtarea hematiilor durează între 10 și 20 zile ;

— cu *clearing lent* — îndepărtarea hematiilor din LCR durează mai mult de 20 zile.

Viteza de îndepărtare a hematiilor din LCR nu pare să depindă de importanța hemoragiei subarahnoidiene. Îndepărtarea lentă a hematiilor indică, fie persistența hemoragiei, fie un focar hemoragic intraparenchimatos și are, în general, un prognostic nefavorabil. Ea se constată în special la bolnavii în vîrstă, diabetici, care prezintă leziuni aterosclerotice importante la nivelul sistemului nervos central.

Ca urmare a hemolizei, în LCR își face apariția hemoglobina. Ea poate fi decelată încă de la a 2-a la a 4-a oră de la accidentul hemoragic. Concentrația ei în LCR crește pînă în a 3-a sau a 4-a zi de la accident, în funcție de importanța hemoragiei. În cazul unei evoluții normale, concentrația hemoglobinei scade după această zi, ea dispărînd complet către ziua a 9-a la a 12-a. În caz de persistență a hemoragiei sau de hemoragie intraparenchimatoasă, hemoglobina persistă în LCR un timp mult mai îndelungat.

Prin activitatea elementelor mezenchimale, hemoglobina este transformată în bilirubină. Așa cum au arătat cercetările lui *Barrows* și *col.* (1955), bilirubina este un produs obligatoriu al activității celulare. *In vitro*, în LCR lipsit de celule, hemoglobina se transformă în methemoglobină.

Bilirubina apare în LCR la circa 8—10 ore de la accidentul hemoragic. Dacă hemoragia este destul de importantă, bilirubina poate fi

Scanned with OKEN Scanner

decelată imediat, întrucît plasma sanguină conţine în mod normal 0,2—1 mg% bilirubină.

Ulterior, concentraţia bilirubinei creşte rapid şi, începînd din ziua a 3-a de la accidentul hemoragic, devine pigmentul predominant din LCR. Persistă în mod normal 2—3 săptămîni, după care dispare *(fig. 43)*.

În cazul în care, ca urmare a hemoragiei, se constituie o colecţie sanguină delimitată — hematom subdural sau intraparenchimatos — îşi face apariţia în LCR şi methemoglobina.

Ca urmare a hemolizei, apar şi modificări ale siderorahiei. Imediat după hemoragie se constată o creştere importantă a fierului din LCR, atît prin fracţiunea porfirinică, cît şi prin cea transferinică. La 4—12 săptămîni de la accidentul hemoragic se constată încă o marcată creştere a siderorahiei, datorită unei substanţe încă neidentificate, care este diferită şi de siderofilină şi de hemoglobină, probabil un compus pirolic care conţine fier. O creştere importantă a fracţiunii nelabile a fierului din LCR, într-un lichid clar, care nu conţine bilirubină şi nici nu prezintă o hiperalbuminorahie, are o mare valoare anamnestică, ea putînd evoca existenţa unui accident hemoragic la nivelul SNC, la multe săptămîni de la producerea lui.

În afară de modificările amintite, hemoragia acţionează asupra meningelor ca un corp străin, determinînd apariţia unei reacţii celulare iritative, de cele mai multe ori de o intensitate moderată.

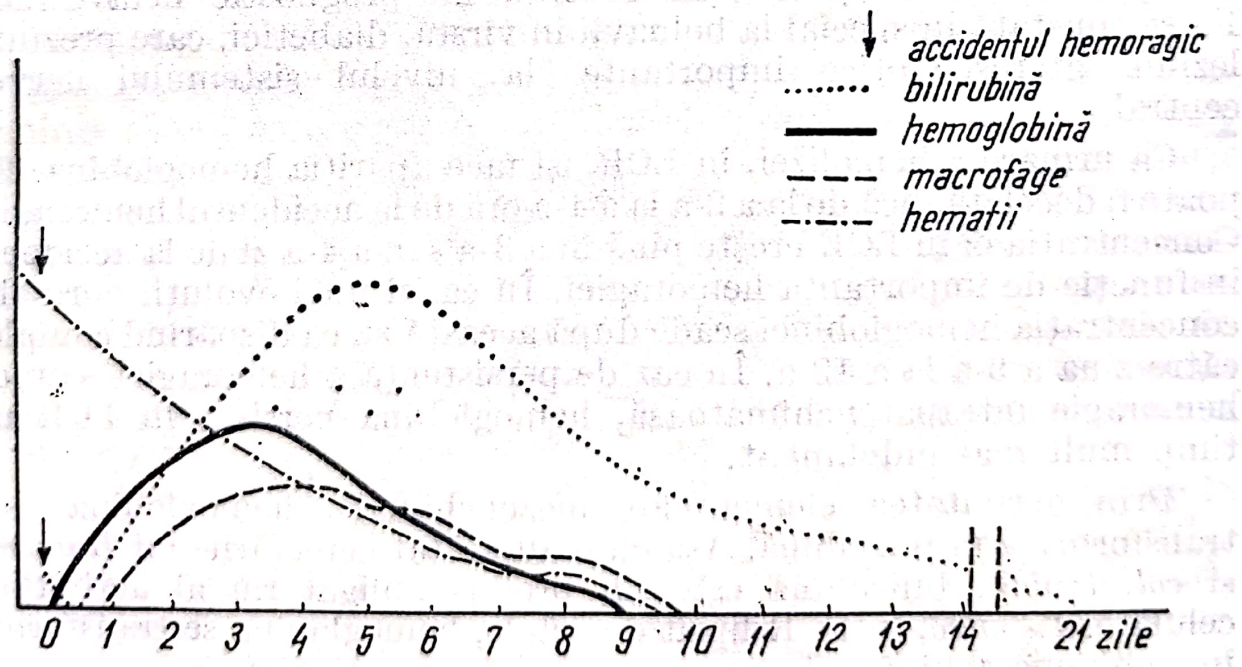

Fig. 43 — Evoluţia normală a numărului de eritrocite şi macrofage, a concentraţiei de hemoglobină şi bilirubină în LCR, după o hemoragie subarahnoidiană unică, necontinuată şi necomplicată.

Scanned with OKEN Scanner

Ea se produce sub forma unei pleiocitoze, în general mononucleare, ce nu depășește 100 elemente/mm³, și care apare a 2-a zi după accident, persistînd cel mult o săptămînă. Granulocitele nu depășesc în general 30% din totalul elementelor din LCR.

Pentru ca un LCR hemoragic să poată fi în întregime valorificat din punct de vedere semiologic, este necesar să recurgem la următoarele examene și procedee :

1. *Proba celor 3 eprubete.* Dacă la puncție se observă că LCR ar aspectul sanguinolent, el va fi recoltat succesiv în 3 eprubete. Aspectu clar al LCR în cea de-a 2-a și/sau în cea de-a 3-a eprubetă pledează pentru natura iatrogenă a sanguinolenței LCR.

2. *Apariția coagulării* sau a vălului în eprubetă, cu excepția cazurilor în care hemoragia este foarte recentă, pledează pentru incidentul de puncție.

3. *Reacția Adler*, efectuată în supernatantul obținut după centrifugarea LCR, are o mare valoare, întrucît evidențiază hemoglobina liberă din lichid. Efectuarea ei prezintă o deosebită importanță la bolnavii care au suferit un traumatism cranio-cerebral și la care se pun în evidență hematii în LCR, cu condiția ca puncția să se fi efectuat la mai mult de 4 ore de la traumatism, iar examenul LCR să se efectueze la mai puțin de 2 ore de la puncția rahidiană. În aceste condiții, pozitivitatea reacției Adler indică cu certitudine că hematiile din LCR sînt datorite traumatismului, iar o reacție negativă atestă faptul că ne aflăm în fața unui incident de puncție.

Pentru a eluda reacțiile fals-pozitive, trebuie ca întreg materialul de puncție, precum și cel folosit în laborator, să fie perfect uscat și să nu fie contaminat nici măcar cu urme de detergenți sau de alcool. În aceste condiții, reacția este de o mare sensibilitate și concluzivitate.

4. *Reacția van den Bergh* evidențiază bilirubina. Un rezultat pozitiv are o relativă valoare în lichidele slab xantocrome sau dubioase, cu reacție Adler negativă, cu condiția ca bolnavul să nu fie icteric sau să nu prezinte o compresie medulară. În aceste condiții reacția poate evidenția faptul că într-un trecut mai mult sau mai puțin apropiat (în funcție de importanța hemoragiei), bolnavul respectiv a prezentat o extravazare sanguină în spațiile lichidiene.

5. *Testul cu cianură* evidențiază methemoglobina. Acest pigment apare în cazurile în care există un hematom intraparenchimatos sau subdural, sau o inundare ventriculară necomunicantă. Ea mai poate apărea în acele cazuri în care hemoragia este atît de abundentă încît

Scanned with OKEN Scanner

cantitatea de hemoglobină rezultată din hemoliză depășește capacitatea de conversiune în bilirubină a mezenchimului leptomeningian.

În orice caz, prezența methemoglobinei are un prognostic sever.

6. *Evaluarea xantocromiei.* Xantocromia, descrisă și denumită astfel de *Millian* și *Chiray* încă din 1902, a fost estimată pînă la aplicarea metodelor spectrofotometrice moderne, în cel mai bun caz prin exprimarea intensității ei de la + la ++++.

Ea poate apărea în următoarele cazuri :

a) La bolnavii icterici, în general atunci cînd bilirubina serică depășește 15 mg%. Nu există însă raporturi cantitative precise și constante între bilirubinemie și bilirubinorahie. De asemenea, nu s-a găsit, pînă în prezent, nici o utilitate clinică determinărilor bilirubinorahiei la bolnavii icterici.

b) Bolnavii cu compresie medulară. În aceste cazuri xantocromia se datorește tot bilirubinei, care transsudează în LCR alături de proteinele plasmatice, realizînd sindromul Froin-Nonne. Nici în aceste cazuri determinările de bilirubină în LCR nu prezintă vreun interes clinic.

c) Consecutiv pătrunderii sîngelui în spațiile lichidiene. La aceste cazuri xantocromia se datorește hemoglobinei, bilirubinei și methemoglobinei, aflate în raporturi cantitative foarte variabile, care depind de importanța hemoragiei, de timpul trecut de la accidentul hemoragic, încetarea sau continuarea pătrunderii de sînge în LCR, localizarea intraparenchimatoasă a focarului hemoragic, reactivitatea sistemului reticulo-histocitar și capacitatea de conversiune a hemoglobinei în bilirubină de către elementele mezenchimale locale.

Pentru aprecierea obiectivă a xantocromiei, *Tourtelotte* (1966) a introdus determinarea „indexului xantocromic", care reprezintă suma densităților optice ale LCR în 38 benzi monocromatice cuprinse între 4000 și 6750 Å. Lichidul cefalorahidian normal prezintă un index xantocromic cuprins între 0 și 2,8.

Van der Meulen (1966) consideră că modul de calcul al indexului xantocromic propus de *Tourtelotte* (1966) este mult prea laborios și propune ca acest termen să definească suma densităților optice ale LCR în benzile de 4150 Å și 4600 Å, deci doar în 2 din cele 38 de benzi spectrale propuse de Tourtelotte. El mai arată că o proteinorahie de peste 1 g‰ modifică semnificativ valoarea indexului xantocrom și pentru a corecta eroarea proteinică propune să se scadă din cifra densității optice citite la 4150 Å cîte 0,0197, iar din cifra citită la 4600 Å cîte 0,0154, pentru fiecare gram de proteine ‰ LCR.

Van der Meulen (1966) propune, de asemenea, o serie de formule, cu ajutorul cărora se poate calcula procentul de hemoglobină și de

Scanned with OKEN Scanner

bilirubină pornind de la cifrele densității optice a LCR în benzile de 4150 și 4600 Å :

$$\% \text{ Hemoglobină} = \frac{1{,}65\ A - 1{,}32\ B}{A + B} \times 100, \text{ în care}$$

A = densitatea optică la 4150 Å ;
B = densitatea optică la 4600 Å ;
% Bilirubină = 100 — % Hemoglobină

Aceste formule sînt pe deplin valabile în cazul în care LCR xantocrom nu conține methemoglobina. În cazul în care și acest pigment este prezent, se vor folosi formulele de calcul propuse de *Kornholm* și *Lintrup* (1960), cu ajutorul cărora se pot afla concentrațiile relative ale hemoglobinei, methemoglobinei și bilirubinei din LCR, în funcție de densitatea optică a LCR în benzile de 4000, 4120 și 4800 Å.

Explorarea spectrofotometrică a LCR xantocrom după metodele redate mai sus ne permite să apreciem :

a) Evoluția normală sau persistența hemoglobinei în LCR, această din urmă eventualitate urmînd a fi interpretată în sensul unei continuări a hemoragiei sau al evoluției unui hematom subdural, sau intraparenchimatos.

b) Apariția methemoglobinei în LCR, avînd interpretarea amintită mai sus.

7. *Examenul citologic* al LCR sanguinolent sau xantocrom prezintă particularitatea obligativității numărării hematiilor, care prezintă o mare semnificație clinică, întrucît :

a) Permite discriminarea între o hemoragie subarahnoidiană patologică și un incident de puncție : dacă LCR nu este xantocrom, un număr de hematii mai mic de 2000/mm³ pledează pentru originea iatrogenă a hemoragiei.

b) Permite o interpretare corectă a datelor furnizate de celelalte examene de laborator ale LCR. Astfel :

— în cazul citologiei, dacă accidentul hemoragic este recent, se va scădea din cifra leucocitelor cîte un element pentru fiecare 400—600 hematii/mm³. Dacă hemoragia este mai veche de 24 ore, se va scădea cîte un element de fiecare 50—100 hematii/mm³.

— în cazul reacției Pandy, se va scădea 1 + dacă hematiile sînt în jur de 15000/mm³ ; 2 + dacă hematiile sînt în jur de 20000/mm³ și 3 + pentru 30000 hematii/mm³ *(Rupprecht*, 1966).

Pentru corecția cifrei proteinorahiei, se va ține cont de proteinemie, scăzîndu-se din cifra proteinorahiei valoarea corespunzătoare numărului de hematii din LCR. Dacă numărul de hematii din sîngele periferic este de 4—5 milioane/mm³, iar proteinemia este de circa

Scanned with OKEN Scanner

65—80 g‰, se va scădea din valoarea proteinorahiei cîte 0,065—0,080 pentru fiecare 4000—5000 hematii/mm³ LCR.

Curbele coloidale nu sînt modificate în cazul sîngerărilor de mică importanță. Apar modificări în zona stîngă a curbelor doar atunci cînd numărul hematiilor din LCR depășește 15000—20000/mm³.

c) Permite o evaluare a importanței hemoragiei care a generat aspectul sanguinolent al LCR.

Leucocitele prezintă și ele o anumită creștere atît prin aport exogen, cît și ca urmare a iritației produse de hemoragie. În general, apare o pleiocitoză moderată (25—35 elemente/mm³) în primele 2 zile, putînd crește ceva mai mult (dar nu peste 100 elemente/mm³) către ziua a 3-a de la accidentul hemoragic. Creșterea numărului de elemente la peste 300/mm³, mai ales dacă apare și o neutrofilie mai mare de 40%, impune un examen bacteriologic al LCR.

Macrofagele, care nu depășesc procentul de 2 în prima zi după hemoragie, pot ajunge să reprezinte 20—40% din elementele celulare către ziua a 3-a pînă la a 5-a. Dispar către ziua a 10-a, după ce au trecut succesiv prin stadiile morfofuncționale amintite.

Sintetizînd modificările biochimice și citologice ale LCR, consecutive pătrunderii sîngelui în spațiile lichidiene *Sayk* (1966) diferențiază 4 sindroame hemoragice lichidiene:

1. Sindromul hemoragiei subarahnoidiene spontane necomplicate, în care apar ca elemente caracteristice macrofagele în diferitele lor aspecte morfologice, hipertensiunea LCR, albuminorahia ușor crescută și un traseu electroforetic de tip „amestec".

2. Sindromul hemoragic cu leziuni parenchimatoase, în care apar elemente gliale lipofage (ușor de recunoscut cu ajutorul colorației Nissl) și, uneori, methemoglobina.

3. Sindromul hemoragic inflamator, realizînd meningoencefalita hemoragică, virală sau bacteriană, caracterizată prin creșterea citozei la peste 300 elemente/mm³, cu predominanță a polinuclearelor neutrofile.

4. Sindromul hemoragic cu citologie tumorală, pe care Sayk afirmă că l-a văzut numai în glioblastom. Noi am observat acest aspect numai într-un caz de melanoblastom al meningelor *(Chimion*, 1968).

În concluzie, ca urmare a cercetărilor din ultimii 10—15 ani, LCR hemoragic și xantocrom trebuie, în mod obligatoriu, valorificat din punct de vedere clinic, prin examene de laborator adecvate, care permit, pe de o parte, evaluarea corectă a rezultatelor obținute, iar pe de altă parte permit clinicianului să tragă concluzii diagnostice, prognostice și anamnestice privitoare la bolnav.

Numărătoarea hematiilor, urmărirea citologiei și în special a macrofagelor și lipofagelor, evidențierea hemoglobinei și methemoglo-

Scanned with OKEN Scanner

binei și examenul spectrofotometric al LCR permit neurologului să tragă concluzii privitoare la:

a) Originea iatrogenă sau patologică a sîngelui din LCR *(tabelul XVIII)*.

b) Importanța hemoragiei (numărul de hematii).

c) Continuitatea sau oprirea hemoragiei *(tabelul XIX)*.

d) Interesarea parenchimului nervos în leziunea care a declanșat hemoragia (lipofage, methemoglobină).

e) Apariția complicațiilor inflamatorii (citologie).

f) Prognosticul bolnavului (curba evoluției hematiilor și a hemoglobinei, prezența lipofagelor și a methemoglobinei).

g) Existența unei hemoragii subarahnoidiene în antecedentele nu prea îndepărtate (fier netransferinic crescut, macrofage „mascate").

D. Examenul serologic pentru lues și-a pierdut mult din importanța pe care o avea în urmă cu 3—5 decenii, datorită scăderii drastice a incidenței cazurilor de neurolues. Dacă în *tabelul XIV* indicăm obligativitatea efectuării unui test serologic de diagnostic al sifilisului în orice probă de LCR ajunsă la laborator, facem acest lucru mai mult din respect pentru tradiție decît din imperativul unei necesități impuse de o realitate epidemiologică.

Tehnicile se împart în funcție de tipul de antigen utilizat în specifice și nespecifice.

Tabelul XVIII

Diagnosticul diferențial al sanguinolenței LCR

Nr. crt.	Elementul de diagnostic	Hemoragia patologică	Hemoragia iatrogenă
1	Hematii sub 2000/mm³	Improbabilă, dacă LCR este incolor după centrifugare	Foarte probabilă
2	Reacția Adler în primele 2 ore de la prelevarea LCR	Pozitivă	Negativă
3	Proba celor 3 eprubete	LCR hemoragic în toate eprubetele	LCR hemoragic în primele 1—2 eprubete
4	Văl sau coagulare	Rarisim	Caracteristic
5	Revenirea la normal a conținutului LCR	Minimum în 8—10 zile	Mai devreme de 5—6 zile, uneori chiar după 24 de ore

Scanned with OKEN Scanner

Tabelul XIX

Criterii de apreciere a continuității hemoragici în spațiile lichidiene

1	Numărul de hematii nu descreşte sau descreşte lent
2	Hemoglobina continuă să crească sau nu descreşte, după a 3-a zi de la accidentul hemoragic
3	Macrofagele nu descresc ca număr şi prezintă polimorfism

Recomandăm utilizarea curentă a tehnicilor nespecifice, care necesită aparatură simplă, antigene şi reactivi uşor de procurat şi, mai ales, nu indică rezultate neconcordante cu realitatea biologică şi clinică decît într-un număr redus de cazuri. Considerăm ca fiind indicată utilizarea unei reacţii de fixare a complementului cu antigen Bordet-Ruelens, după tehnica Kolmer. Reacţiile de floculare prezintă un grad de nespecificitate care le face inacceptabile pentru serodiagnostic în LCR.

Cu tehnicile indicate mai sus, se obţine un număr de 10—20% rezultate fals negative, precum şi rezultate fals pozitive în mononucleoza infecţioasă, malarie, tripanosomiază, colagenoze, tumori cerebrale şi în multe cazuri în care există o proteinorahie foarte ridicată.

Tehnicile care utilizează antigene treponemice furnizează un număr cu totul neglijabil de rezultate fals negative, sau fals pozitive.

Avînd în vedere cele arătate mai sus, considerăm oportună :

— Efectuarea sistematică de rutină a investigaţiilor serologice pentru lues printr-o tehnică care utilizează un antigen nespecific.

— Repetarea investigaţiei cu ajutorul unei tehnici care utilizează un antigen treponemic, ori de cîte ori :

a. O reacţie negativă în investigaţia de rutină nu se coroborează cu realitatea clinică.

b. Se obţine o reacţie pozitivă sau dubioasă.

Examenul bacteriologic

Se va efectua ori de cîte ori :

a. Bolnavul prezintă semne clinice de meningită.

b. LCR prezintă un aspect tulbure sau purulent.

c. Examenul citologic al LCR evidenţiază o pleiocitoză neutrofilă.

d. După intervenţiile neurochirurgicale, dacă bolnavul devine febril, ori prezintă expansiune în plaga operatorie.

Scanned with OKEN Scanner

Examenul bacteriologic cuprinde un examen bacterioscopic, izolarea agentului bacterian în cultură, studiul sensibilității la antibiotice a tulpinei izolate, precum și însămînțări la animale sensibile.

1. Examenul bacterioscopic al sedimentului, colorat cu albastru de metilen, Gram și eventual Ziehl-Neelsen, deși obligatoriu, are o importanță limitată. Densitatea bacteriană în LCR este adeseori redusă și bacterioscopia dă nu rareori rezultate fals negative (fenomen constant în meningita cu pseudomonas). Decelarea b. Koch este de cele mai multe ori negativă; procentul de pozitivitate este crescut în examenul bacterioscopic al vălului, sau prin utilizarea tehnicilor de fluorescență.

2. Izolarea tulpinilor bacteriene în cultură trebuie să țină cont de o serie de reguli:

a. Însămînțarea trebuie să se facă cît mai curînd de la recoltare; în cazul în care bacteria incriminată este meningococul se va efectua însămînțarea chiar la patul bolnavului.

b. Densitatea redusă în LCR a bacteriilor, într-un număr important de cazuri, impune însămînțarea sedimentului obținut prin centrifugare, și nu a LCR ca atare.

c. Însămînțarea se va efectua pe mediul adecvat bacteriei care se presupune că va fi izolată *(tabel XX)*. În cazul în care nu se poate căpăta nici o indicație, nici clinică, nici bacterioscopică, însămînțarea va cuprinde de rutină mai multe medii — bulion simplu sau glucozat 2%, geloză simplă, geloză-sînge, bulion/ser, geloză/ser, medii pentru anaerobi.

d. În toate cazurile de meningită otogenă, sau în cele de meningită secundară unei fistule de lichid, se va proceda în mod obligatoriu la însămînțarea LCR pe medii pentru anaerobi.

3. Studiul sensibilității la antibiotice a tulpinii izolate este obligatoriu și reprezintă de fapt scopul final al oricărei însămînțări, al oricărui examen bacteriologic. De notat că în cazul infecțiilor bacteriene ale SNC și meningelor interesează în mod deosebit sensibilitatea la sulfamide (adeseori neglijată) și la cloramfenicol, substanțe care străbat în mod satisfăcător bariera hemato-encefalică și hemato-lichidiană și realizează în LCR concentrații terapeutice eficace.

Este foarte utilă verificarea realizării în LCR a concentrațiilor bacteriostatice eficace față de tulpina izolată. O metodă simplă este aplicarea unei confete sterile de hîrtie de filtru îmbibată cu LCR pe o placă Petri pe care în prealabil s-a procedat la însămînțarea în pînză a tulpinii bacteriene izolată de la bolnav.

Scanned with OKEN Scanner

Tabelul XX

Medii de cultură adecvate izolării tulpinilor bacteriene mai frecvent întîlnite în LCR

Bacteria	Mediu recomandat			
	Geloza simplă Bulion simplu	Geloza/ser Bulion/ser	Geloza/sînge Bulion/sînge	Medii speciale
1. Stafilococ	+++	+++	+++	M. Chapman
2. Streptococ	−	−	+++	M. Pyke Medii pentru anaerobi
3. Pneumococ	−	−	+++	M. chocolat
4. Meningococ	−	+++	+	
5. Gonococ	−	+	−	M. Möller-Hinton
6. Enterobacteriacee	+++	−	−	
7. Pseudomonas	+++	−	−	
8. Hemophilus infl.	−	−	−	M. Bordet-Gengou
9. Listeria monocitogenes	+	−	++	M. cu geloza-esculina
10. Anaerobi	−	−	−	M. cu thioglicolat
11. B. tuberculozei	−	−	−	M. Löwenstein-Jensen

Scanned with OKEN Scanner

4. Inocularea LCR la animale este rareori necesară și se practică mai ales în cazul suspectării etiologiei micobacteriene a unui sindrom meningitic, rămasă fără confirmare prin metodele uzuale.

Examenul virusologic

Este un examen de excepție, rezervat mai ales cercetării. În cazurile în care s-a practicat de rutină, el nu a putut oferi un diagnostic etiologic de certitudine decît în maximum 30—50% din cazuri.

Scanned with OKEN Scanner

CAPITOLUL VIII

LCR, CALE DE ADMINISTRARE A MEDICAMENTELOR PENTRU TRATAMENTUL UNOR BOLI DE SISTEM NERVOS CENTRAL

Desigur, de fiecare dată, s-a căutat a se administra medicamente subarahnoidian în bolile sistemului nervos central, entuziasm care a crescut odată cu apariția antibioticelor.

Dar, cu timpul, s-a constatat că reacția măduvei și a creierului este brutală față de medicamentele administrate direct subarahnoidian, chiar și față de cele care în aparență nu ar da vreo reacție, de iritație. Mai mult decît atît, antibioticele testate nenocive dau o reacție intensă față de măduva sau creierul bolnav. Astfel, că în cele din urmă, această metodă de tratament a devenit foarte limitată după majoritatea autorilor.

Pentru antibiotice, experiența noastră a ajuns la concluziile că nici unul nu are indicație de a se administra subarahnoidian, ba, mai mult, toate au contraindicație deoarece determină arahnoidită cu viitoare pareze, blocaj lichidian sau leptomeningită cu consecințele ei. Antibioticele injectate în abcesul cerebral nu se recomandă; pot da crize convulsive și nu vindecă colecția de puroi.

Cortizonul administrat subarahnoidian în herniile de disc dă adeseori arahnoidită radiculară.

Totuși pentru unele afecțiuni se pot face injecții intrarahidiene.

În crizele radiculare gastrice luetice și în durerile fulgurante tabetice în membrele inferioare, singurul tratament eficace este sulfatul de magneziu — 20% (1,5 cc) — 33% (1 cc) intrarahidian dorso-lombar și eventual se va mai repeta după o săptămînă.

Pentru durerile localizate la 1—2 rădăcini distribuite membrelor inferioare sau toraco-abdominale, dureri date de neoplasme, fracturi vertebrale etc. ce nu cedează la alt tratament se va injecta alcool 80—95° intrarahidian conform metodei lui Dogliotti-Horrax.

Scanned with OKEN Scanner

Pentru durerile în bontul dureros cu sau fără mişcări involuntare se pot face 1—2 injecţii intrarahidian cu sulfat de magneziu (la interval de o săptămînă).

Pentru paraplegiile spastice cu mişcări automate se pot introduce 1,5—2 ml alcool sau fenol intrarahidian.

În cazurile de meningite purulente, la sfîrşitul punctiei lombare evacuatoare (care se face zilnic de 1—2 ori după împrejurări), la 2—3 zile se injectează subarahnoidian 10—20 cc aer în scop de a preveni bridele arahnoidiene post meningite sau a le rupe dacă ele deja s-au format.

Desigur, trebuie amintită importanţa substanţei anestezice pentru rahianestezie. Am amintit, doar, această problemă, deoarece astăzi este bine cunoscută, pe de o parte, şi, pe de altă parte, valoarea ei a scăzut odată cu anestezia generală modernă.

Scanned with OKEN Scanner

CAPITOLUL IX

ANEXA — METODOLOGIE

A. METODE DE INVESTIGAȚIE PARACLINICĂ ȘI TEHNICĂ

1. Tehnica alcoolizării rădăcinilor rahidiene

Tehnica originală a lui *Dogliotti* (1931) este următoarea : bolnavul este așezat în decubit lateral, cu partea dureroasă în sus și cu coloana vertebrală flectată lateral, ceea ce se realizează pe masa de operație frîntă. În acest fel, rădăcina sau rădăcinile ce deservesc teritoriul dureros sînt în situația cea mai înaltă. Se efectuează puncția lombară în spațiul corespunzător rădăcinii în suferință și, cînd acul este cert în spațiile subarahnoidiene, se injectează lent cantitatea de *maximum 1 ml* de alcool absolut, bolnavul rămînînd în această poziție circa 15—20 min, interval în care se controlează limitele zonei de anestezie realizată.

În *varianta Horrax* se injectează aceeași cantitate (1 ml) de alcool absolut, dar repartizat la 2 sau 3 nivele lombare succesive (se efectuează 2—3 puncții lombare la nivele corespunzătoare rădăcinilor afectate). Depășirea acestei cantități riscă o difuziune mai întinsă a alcoolului care, dacă se fixează mai cranial, pe măduvă produce leziuni ireversibile de tipul mielită transversală sau, dacă se fixează mai caudal, pe ultimele rădăcini sacrate, produce incontinență sfincteriană.

În *variantele White* se realizează o anestezie perineală bilaterală, fără pareze crurale, dar cu tulburări sfincteriene, ceea ce limitează indicația metodei la cazuri cu dureri perineale bilaterale, în stadii preterminale inapte pentru cordotomie bilaterală și cu tulburări sfincteriene deja existente și constituite. *Tehnica* este următoarea : bolnavului, așezat în decubit ventral cu regiunea sacrată mai sus, i se injec-

Scanned with OKEN Scanner

tează subarahnoidian, în ultimul spaţiu intervertebral, 1 ml de alcool absolut. Acesta difuzează ascendent spre fundul de sac dural şi se fixează pe ultimele rădăcini sacrate. Anestezia perineală se instalează imediat, este totală şi tenace.

Tehnica blocajului chimic (după *Finneson*) este următoarea: bolnavul este aşezat fie pe masa radiologică basculantă, fie pe masa de operaţie, în poziţie semilaterală, cu partea dureroasă în sus, iar cu ajutorul cîtorva perne sau saci de nisip se dă coloanei o astfel de

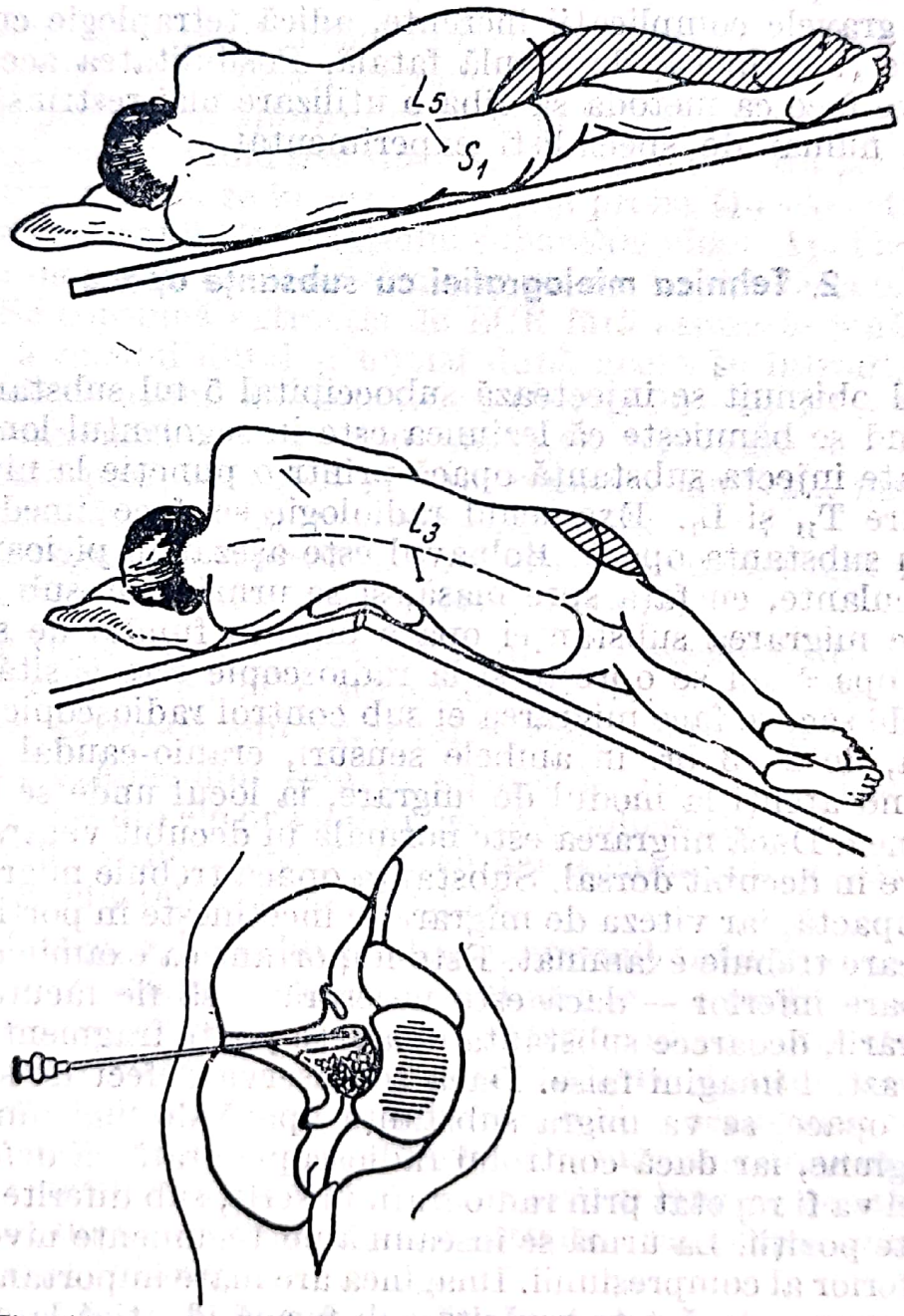

Fig. 44 — Tehnica alcoolizării selective a rădăcinilor după metoda Dogliotti

Scanned with OKEN Scanner

incurbare, încît segmentele cervicale inferioare şi toracale superioare să fie la un nivel mai ridicat decît restul segmentelor. Se introduce în spaţiile subarahnoidiene cîte un ac la nivele corespunzătoare segmentelor C_5, C_6, C_7 şi T_1 şi prin fiecare ac se injectează foarte lent cîte 0,25 ml de alcool etilic absolut, controlîndu-se în permanenţă anestezia care se realizează şi întrebînd bolnavul despre efectul asupra durerii. Metoda are unele incoveniente legate de difuziunea mai întinsă a alcoolului, care poate prinde şi rădăcinile anterioare, dînd o pareză brahială, sau poate fuza ascendent, prinzînd măduva cervicală şi bulbul cu gravele complicaţii inerente, adică tetraplegie cu siderare respiratorie şi cardiacă, de regulă fatală. Posibilitatea acestor accidente grave face ca metoda să aibă o utilizare mai restrînsă şi să fie practicată numai de specialişti experimentaţi.

2. Tehnica mielografiei cu subsanţe opace

În mod obişnuit se injectează suboccipital 5 ml substanţă opacă iodată. Cînd se bănuieşte că leziunea este în segmentul lombar inferior se poate injecta substanţă opacă printr-o puncţie la nivelul spaţiului dintre T_{11} şi L_1. Examenul radiologic se face imediat după injecţia cu substanţa opacă. Bolnavul este aşezat în picioare în faţa mesei basculante, cu faţa spre masă, şi se urmăreşte sub controlul radioscopic migrarea substanţei opace pînă în fundul de sac. Dacă substanţa opacă nu se opreşte şi la radioscopie este găsită coborîtă în fundul de sac, se face migrarea ei sub control radioscopic, pe masă basculantă, de 2—3 ori în ambele sensuri, cranio-caudal şi caudocranial, fiind atenţi la modul de migrare, la locul unde se bănuieşte compresiunea. Dacă migrarea este normală în decubit ventral, se face şi o migrare în decubit dorsal. Substanţa opacă trebuie migrată într-o bandă compactă, iar viteza de migrare se încetineşte în porţiunea segmentului care trebuie examinat. Este important ca examinarea canalului lombare inferior — dacă este necesară — să fie făcută la începutul migrării, deoarece substanţa opacă se poate fragmenta în picături, dînd astfel imagini false. Dacă se observă defect de scurgere a substanţei opace, se va migra substanţa opacă de mai multe ori în această regiune, iar dacă controlul radioscopic arată că defectul este constant, el va fi repetat prin radiografii în serie, sub diferite incidenţe şi în diferite poziţii. La urmă se înseamnă pe tegumente nivelul superior sau inferior al compresiunii. Imaginea are mare importanţă pentru diagnostic numai dacă este regăsită sub formă identică la mai multe încercări de migrare şi pe radiografii făcute în mai multe poziţii ale

Scanned with OKEN Scanner

bolnavului (poziţie ventrală, poziţie laterală, de partea în care se bănuieşte leziunea, poziţie oblică). Prezenţa unei imagini lacunare pe radiografia de profil, fără ca acelaşi defect să se găsească şi pe radiografiile antero-posterioare, nu este suficientă pentru a afirma existenţa unei compresiuni medulare.

3. Tehnica mielografiei gazoase

Bolnavul este aşezat iniţial în decubit lateral pe masa basculantă înclinată cu un unghi deschis cranial de 10°. Puncţia lombară se face cît mai jos posibil, cu ajutorul unui ac prevăzut cu un mandren avînd 10 cm lungime şi 0,3 mm secţiune. Se extrag în această poziţie 10—15 ml LCR, practicîndu-se în acelaşi timp şi proba Queckenstedt pentru aprecierea permeabilităţii spaţiului subarahnoidian. Apoi masa basculantă este înclinată în Trendelenburg cu un unghi deschis caudal de 15—25°. Se continuă extracţia de LCR fără aspiraţie pînă la golirea completă a sacului dural şi numai după aceea se introduc sub presiune şi sub controlul manometrului Claude 20—40 ml aer pînă la o presiune maximală de 450—550 mm H_2O, după care se retrage acul. Aceasta este poziţia uzuală pentru regiunea lombară, dar se poate folosi şi decubitul dorsal în aceeaşi înclinaţie.

Pentru regiunea toracală se inversează înclinaţia basculînd masa caudal, în funcţie de nivelul care trebuie explorat.

Pentru regiunea cervicală, bolnavul este aşezat în decubit dorsal, masa fiind ridicată cu 20° peste orizontală, avînd însă grijă ca cisterna mare să se găsească sub vertexul curburii cervicale.

Reuşita examenului este în strînsă legătură cu cîteva condiţii esenţiale, unele din ele privind pregătirea bolnavului (evacuarea totală a intestinului) şi buna insuflaţie cu aer a canalului spinal, iar altele privind perfecta tehnică radiografică.

Poziţionarea bolnavului pentru examenul radiografic se face sub control radioscopic asigurînd în felul acesta un profil riguros. Raza normală este centrată pe peretele posterior al corpurilor vertebrale, iar cîmpul nu trebuie să depăşească ca înălţime şi lăţime nevoile strict limitate pentru vizibilitatea canalului spinal în segmentul care interesează. În mod obişnuit, noi întrebuinţăm un cîmp dreptunghiular cu dimensiune de aproximativ 10 × 20 cm a cărui lungime poate cuprinde 4—5 discuri intervertebrale şi care permite examinarea unui segment vertebral mai întins.

Radiografiile trebuie să fie bogat contrastate, fiind preferate acelea care greşesc prin exces decît prin minus. Rezultatele acestea se obţin

Scanned with OKEN Scanner

cu un regim care variază între 250 şi 300 mAm, 80—85 Kv, pentru regiunea lombară la un individ de talie mijlocie. Pentru regiunile toracale şi cervicale, acestea variază după indivizi.

Developarea filmului se face urmărind imaginea vizual pentru a corija diferenţele de expunere, mai ales pentru regiunea lombo-sacrată.

B. TEHNICI CURENTE DE INVESTIGAŢIE DE LABORATOR

Reacţia Pandy

Principiu. Soluţia saturată de fenol precipită proteinele solubilizate într-un mediu oarecare, iar cantitatea de precipitat este direct proporţională cu cantitatea de proteină din soluţie. În cazul în care o soluţie proteică vine în contact cu o soluţie saturată de fenol, precipitatul format devine imediat decelabil la examinarea directă, în cazul în care concentraţia proteinelor din soluţie depăşeşte 0,30 g‰.

Materiale şi reactivi necesari

— Reactiv Pandy. Soluţia saturată de fenol se obţine amestecînd fenol cristalizat p.a. cu apă în proporţie de 1 g fenol sau mai mult cu 10 ml apă distilată. Practic, într-un recipient oarecare avînd un volum de 0,5—1 l se pune fenol, circa 20—30 % din conţinutul vasului. Se adaugă apă distilată pînă la completarea volumului. Se agită pînă la formarea unui amestec omogen. Se lasă 24 ore la termostat (37°C) şi apoi 24 ore la temperatura camerei. În vas se formează 2 straturi : un depozit inferior de culoare roşie de fenol lichefiat şi un supernatant incolor, limpede, care este reactivul Pandy.

Reactivul este foarte sensibil la variaţiile de temperatură. Scăderea temperaturii va provoca suprasaturarea soluţiei de fenol, care devine opalescentă şi improprie pentru efectuarea reacţiei. Se va proceda la o uşoară încălzire prin punere la termostat 15—30 minute, soluţia recăpătîndu-şi transparenţa.

— Eprubete de hemoliză, pipete gradate, sau pipete Pasteur

— Hîrtie neagră

— O sursă de lumină laterală.

Tehnica reacţiei

Se pipetează reactiv Pandy într-o eprubetă de hemoliză, astfel ca în eprubetă înălţimea coloanei de reactiv să fie de 20—25 mm.

Cu o pipetă se picură 2—3 picături de LCR în eprubetă, direct peste reactiv.

Scanned with OKEN Scanner

Se examinează eprubeta *imediat*, contra luminii, punînd o hîrtie neagră între eprubetă şi sursa de lumină, urmărindu-se traseul picăturilor de LCR în masa de reactiv.

În cazurile pozitive traseul picăturii va apare opalescent („în fum de ţigară") în contrast cu transparenţa masei reactivului. Se notează intensitatea precipitării proteice cu ± → ++++.

Dacă se scutură eprubeta, în cazurile pozitive, reactivul devine omogen opalescent, iar intensitatea opalescenţei se notează în mod asemănător.

Interpretare

LCR normal dă o reacţie negativă, dubioasă sau slab pozitivă. LCR lombar normal poate da uneori şi o reacţie pozitivă (++), iar cel ventricular normal numai o reacţie negativă.

Erori

— Citirea tardivă a reacţiei poate da rezultate fals pozitive, sau de o intensitate falsă, deoarece intensitatea opalescenţei soluţiei, după efectuarea reacţiei, creşte în timp.

— Utilizarea unei singure picături de LCR poate da reacţii fals negative.

— Încălzirea reactivului scade intensitatea reacţiei.

— Citirea rezultatelor fără a se utiliza hîrtia neagră poate genera interpretări eronate — rezultate fals negative, nivele de intensitate inferioare celor reale.

— Fenolul utilizat la prepararea reactivului trebuie să fie de cea mai bună calitate, cristalizat, p.a. Reactivii preparaţi cu fenol farmaceutic, lichid, de culoare roşie, dau adeseori reacţii de intensitate mai puternică, ducînd la interpretări eronate.

Reacţia Nonne-Appelt

Principiu : Sulfatul de amoniu în soluţie saturată precipită proteinele solubilizate într-un mediu oarecare (de ex. LCR).

Materiale şi reactivi

— Reactiv Nonne — soluţie saturată de sulfat de amoniu. Se cîntăresc 85 g sulfat de amoniu cristalizat p.a. şi se dizolvă în 100 ml apă distilată, încălzind uşor. Soluţia trebuie să fie limpede şi să prezinte o reacţie alcalină. În cazul în care prezintă o reacţie acidă, se alcalinizează cu cîteva picături de amoniac.

— Pipete gradate de 1 ml.

— Eprubete de hemoliză 100/10

— Hîrtie neagră

Scanned with OKEN Scanner

Tehnica reacției

Se pipetează 0,5 ml reactiv în eprubeta de hemoliză. Se pipetează 0,5 ml LCR peste reactiv, prelingîndu-se lent pe marginea eprubetei astfel încît să nu se producă un amestec al LCR cu reactivul. Datorită diferenței de densitate, LCR se dispune peste reactiv, fără a se amesteca cu el.

Se lasă 3 minute.

Se examinează eprubeta, fără a o agita, contra luminii, punînd hîrtia neagră între sursa de lumină și eprubetă.

În cazurile pozitive, la limita de separație dintre LCR și reactiv apare un inel de precipitare proteică, a cărui intensitate, notată cu $+ \rightarrow ++++$, este direct proporțională cu concentrația proteinelor în LCR.

Interpretare

Intensitatea reacției Nonne-Appelt este cu un grad mai redusă ca cea a reacției Pandy.

Erori

— Neutilizarea hîrtiei negre duce la interpretări eronate, în sensul unor rezultate fals negative sau al unor grade de intensitate inferioare celor reale.

— Nerespectarea intervalului de 3 minute dintre momentul efectuării reacției și cel al citirii rezultatului determină interpretări eronate în minus (citire prea timpurie) sau în plus (citire întîrziată).

— Utilizarea unui reactiv acidificat determină apariția unor rezultate fals negative sau de intensitate inferioară celor reale.

Determinarea proteinorahiei

a. Metoda Heller

Principiu. La limita de separare dintre o soluție proteică avînd o concentrație de 0,033 g‰ și o soluție concentrată de acid azotic, apare după 3 minute de contact, un inel de precipitare situat la limita percepției vizuale.

Materiale și reactivi

— Reactiv Heller. Se amestecă 2 părți acid azotic concentrat p.a. fumans, cu o parte apă distilată. Se toarnă întotdeauna acidul peste apă. Întrucît în momentul contactului dintre acidul azotic și apă se produce o importantă degajare de căldură, amestecul se va efectua într-un recipient fabricat dintr-un material rezistent la variații

Scanned with OKEN Scanner

bruşte de temperatură (sticlă Jena, pirex etc.). După răcire se va adăuga 0,06 g nitrit de sodiu p.a.

— Eprubete de hemoliză 100/10
— Pipete gradate, pipete Pasteur
— Hîrtie neagră
— Ceas de laborator sau cronometru
— O sursă de lumină laterală.

Tehnica reacţiei

În 3 eprubete de hemoliză, se pipetează cîte 0,1 ml LCR, peste care se adaugă 0,9 ; 1,4 şi 1,9 ml apă bidistilată, realizîndu-se deci diluţii de 1/10, 1/15 şi 1/20. Se va utiliza întotdeauna LCR centrifugat.

Se ia reactiv Heller într-o pipetă Pasteur cu vîrf lung şi efilat. Se introduce vîrful pipetei Pasteur în fundul eprubetei de hemoliză care conţine diluţia de LCR şi se lasă lent să se scurgă reactivul Heller, astfel încît acesta să ridice deasupra lui LCR diluat, fără a se produce amestecul acestuia cu reactivul. Se scoate pipeta Pasteur din eprubetă şi se şterge cu un tifon. Se porneşte cronometrul.

La 3 minute se examinează contra luminii, punînd hîrtia neagră între eprubetă şi sursa de lumină. Se caută eprubeta cu diluţia cea mai mică la care la 3 minute nu se decelează un inel de precipitare la limita de separaţie dintre LCR diluat şi reactivul Heller.

Se va repeta operaţia cu diluţii mai scăzute, pînă cînd se stabileşte diluţia de LCR la care inelul de precipitare format la nivelul limitei de separare LCR/reactiv este abia perceptibil la 3 minute.

De exemplu, dacă se observă inel de precipitare în eprubetele care conţin diluţiile 1/10 şi 1/15, iar în eprubeta care conţine diluţia 1/20 nu se formează inel de precipitare la 3 minute, se va repeta operaţia cu diluţii de LCR cuprinse între 1/16—1/19, pînă cînd se stabileşte diluţia de LCR, care, pusă în contact cu reactivul Heller, formează un inel de precipitare abia vizibil după 3 minute.

Calcul. Se înmulţeşte diluţia de LCR care formează cu reactivul Heller un inel abia vizibil după 3 minute de contact, cu coeficientul 0,033, iar rezultatul se exprimă în g‰.

Erori

— De diluţie, prin utilizarea unor pipete incorect calibrate.

— Nerespectarea intervalului de 3 minute între momentul efectuării reacţiei şi citire. Prelungirea acestui interval de timp se întovărăşeşte de o intensificare a inelului de precipitare şi furnizează rezultate eronat crescute.

— Lipsa luminii laterale de intensitate constantă creează condiţii proaste, sau neuniforme de observare a inelului de precipitare şi reprezintă o sursă frecventă a unei proaste reproductibilităţi a rezul-

Scanned with OKEN Scanner

tatelor, sau a rezultatelor eronat scăzute. Metoda se efectuează cu dificultate în condiţiile în care singura sursă de lumină este reprezentată de un corp de iluminat fixat pe tavanul camerei de lucru.

Rezultatele obţinute cu ajutorul metodei Heller prezintă o reproductibilitate şi o exactitate satisfăcătoare. Metoda este simplă, rapidă şi necesită cantităţi de LCR, de cele mai multe ori, sub 0,5 ml. Are însă tendinţa de a furniza rezultate eronat crescute la probele de LCR a căror concentraţie proteică depăşeşte 6—8 g‰. Pentru a se asigura acurateţea rezultatelor şi în aceste cazuri, recomandăm repetarea determinării proteinorahiei cu o altă metodă. Trebuie să atragem însă atenţia că această a doua metodă nu poate fi o determinare refractometrică, întrucît tabelele de calcul se referă la plasmă, lichid biologic conţinînd concentraţii importante de lipide, precum şi concentraţii de glucoză cu 30—50% mai ridicate decît cele din LCR. Ca atare indicele de refracţie al LCR, care conţine concentraţii relativ reduse de glucoză şi lipide în cantităţi neglijabile, va fi sensibil mai redus decît cel al unei probe de plasmă avînd aceeaşi concentraţie de proteine. Orientîndu-ne după acest indice de refracţie vom citi din tabele concentraţii proteice mult mai reduse decît cele reale.

b. Metoda Daughaday, Lowry, Rosebrough, Fields (Tehnica Eggstein-Kreutz)

Reactivi

1. Reactiv cuprocarbonic alcalin. Se amestecă extemporaneu, înainte de utilizare :

— $SO_4Cu \cdot 5H_2O$ 0,5% în citrat de sodiu 1% — 1 ml
— CO_3Na_2 2% în NaOH N/10 —49 ml

2. Reactiv fenolic Folin-Ciocîlteu. Se titrează cu NaOH N/10 în prezenţa fenolftaleinei şi se ajustează la concentraţia 1 N.

3. Soluţii standard de serum albumină bovină avînd concentraţii de 20, 60 şi 120 mg %, în NaCl 8,5‰. Se repartizează cîte 0,5 ml/tub şi se păstrează la congelator (—20°). Se decongelează înainte de întrebuinţare.

4. Blanc : soluţie de NaCl 8,5‰.

Tehnica reacţiei

La 5 ml reactiv cuprocarbonic alcalin se adaugă cu o micropipetă 0,1 ml LCR centrifugat, soluţie standard sau blanc. Se lasă 10 minute în repaos.

Se adaugă picătură cu picătură şi amestecînd continuu 0,5ml reactiv Folin-Ciocîlteu. Se lasă 2 ore în repaus.

Se citeşte la fotometru cu filtrul I 62 contra blanc.

Scanned with OKEN Scanner

Calcul

Extincţiile citite se raportează la o curbă efectuată cu ajutorul extincţiilor citite pentru cele 3 probe standard.

Erori : Maladiile care se întovărăşesc de o creştere importantă a triptofanului sau tirozinei, sau a gamma-globulinelor în LCR,precum şi administrarea unor medicamente care au în structură un nucleu fenolic, unele antibiotice, sau psihotrope pot ocaziona rezultate fals crescute.

c. Metoda Lowry, elaborată ca micrometodă (Tourtelotte, 1970)

Reactivi :

1. Reactiv cuprocarbonic alcalin. Se amestecă extemporaneu
— SO_4Cu 5 H_2O 1% 0,1 ml
— Tartrat de potasiu · 1/2 · H_2O 2% 0,1 ml
— CO_3Na_2 2% în NaOH 0,1 N 10 ml
2. Reactiv Folin-Ciocîlteu titrat cu NaOH 0,1 N şi ajustat la 1 N
3. Soluţii standard de serum albumină bovină de 20, 60 şi 120 mg/, păstrate la congelator şi decongelate la nevoie
4. NaCl 0,15 M — blanc
5. Acid tricloracetic 20% şi 5%

Tehnica : la 5 µl LCR centrifugat, soluţie standard, sau blane se adaugă 5 µl de acid tricloracetic 20%. Se amestecă şi se lasă 10 minute. Se centrifughează 20 minute la 1500 g. Se aspiră supernatantul. Precipitatul se spală de 2 ori cu 20 µl acid tricloracetic 5%.

După ultima aspirare a supernatantului se adaugă 100 µl de reactiv cuprocarbonic alcalin, se amestecă pînă la dizolvare şi se lasă 10 minute.

Se adaugă 10 µl de reactiv Folin-Ciocîlteu, agitîndu-se continuu. Se lasă 30 de minute.

Se citeşte la spectrofotometru în banda de 750 mm, cuva de 60 µl.

Reacţia triptofanului

a. Metoda Predtcenschi şi col.

Reactivi

1. Formol sol. 2%. Se diluează formolul comercial 40% 1/20 cu apă distilată.
2. Nitrit de sodiu 0,6%. Extemporaneu se prepară soluţia de lucru 0,06% prin diluarea 1/10 a soluţiei stoc cu apă distilată.
3. Acid clorhidric conc.

Scanned with OKEN Scanner

Tehnica de lucru : într-o eprubetă de 160/16 se pun 3 ml LCR, 15 ml acid clorhidric concentrat şi 2—3 picături din soluţia de formol. Se agită şi se lasă în repaus 5 minute. Se adaugă lent, prelingîndu-se pe pereţii eprubetei 2 ml din soluţia de nitrit de sodiu 0,06%.

După 2—3 minute, în cazul unei reacţii pozitive, la limita de separare dintre soluţia de nitrit şi LCR acidificat apare un inel roz-violet a cărui intensitate se notează de la + la +++.

b. Metoda Hopkins modificată de Winkler (1934)

Reactivi :

1. Acid glioxilic diluat
2. Soluţie de sulfat de cupru 2,5%
3. Acid sulfuric concentrat

Tehnica reacţiei; într-o eprubetă de hemoliză se pun 1 ml LCR proaspăt centrifugat, 2 picături acid glioxilic diluat şi o picătură din soluţia de sulfat de cupru. Se agită eprubeta. Se lasă în repaus 5 minute. Se adaugă lent, prelingîndu-se pe pereţii eprubetei 2 ml acid sulfuric concentrat.

După cîteva minute, în cazul unei reacţii pozitive, la limita de separare dintre LCR şi acidul sulfuric apare un inel violet. Se notează intensitatea reacţiei cu + → +++.

Interpretare : reacţia triptofanului se pozitivează ori de cîte ori concentraţia acestui aminoacid în LCR este mult crescută, ca urmare a leziunilor cerebrale, a deteriorării barierei hemato-lichidiene, sau pur şi simplu în cazul în care sîngele pătrunde în spaţiile lichidiene. De aceea reacţia triptofanului e pozitivă în lichidele sanguinolente şi xantocrome, în meningitele bacteriene acute etc. Reacţia este utilă în meningo-encefalitele cu lichid clar, fiind pozitivă în cazurile cu evoluţie mai severă în care există leziuni ale ţesutului nervos şi o afectare importantă a barierei hemato-lichidiene. Ca atare, reacţia este frecvent pozitivă în meningita tuberculoasă şi este de obicei negativă în meningitele virotice. Este inutil să fie efectuată în lichidele sanguinolente, sau xantocrome, precum şi în cazurile de meningită purulentă.

Determinarea clorurii (Metoda Volhardt)

Principiu. Ionul clor este precipitat cantitativ de azotatul de argint. Dacă peste o soluţie conţinînd cloruri se adaugă o cantitate de azotat de argint în exces, excesul poate fi dozat cu ajutorul unei soluţii de rodanat de amoniu în prezenţa alaunului feric indicator.

Scanned with OKEN Scanner

Prin diferență se poate stabili cantitatea de azotat de argint care a reacționat cu clorurul din soluție.

Materiale și reactivi

— Soluție de azotat de argint N/10 (stoc). Se păstrează în recipiente de sticlă brună, ferită de lumină. Înainte de întrebuințare, se diluează de 5 ori pentru a se obține soluția de lucru N/50. 1 ml soluție N/50 reacționează cantitativ cu 0,71 mg clor ionic (exprimat în clorură de sodiu — 1,17 mg).

— Soluție de tiocianat de amoniu N/10 (stoc). Înainte de întrebuințare se diluează de 5 ori pentru a se obține soluția de lucru N/50.

— Apă bidistilată verificată pentru lipsa clorurilor.

— Soluție de alaun feriamoniacal—$(SO_4)_2FeNH_4$ — 5%. Se dizolvă substanța la cald. În cazul în care soluția este colorată în gălbui se adaugă 1—2 ml acid azotic concentrat p.a.

— Pahare Erlenmayer de 50 sau 100 ml, pipete gradate, microbiuretă de 2 sau 5 ml.

Tehnica de lucru

Într-un pahar Erlenmayer se pipetează 1 ml LCR, 7 ml azotat de argint 0,02 N, 2 picături de soluție de alaun feriamoniacal 5% și 10 ml apă bidistilată.

Se titrează cu soluția de tiocianat de amoniu 0,02 N pînă la apariția unei culori roșii-cărămizii persistente. Se citește volumul de soluție utilizat la titrare (A).

Calcul

Cantitatea de ion clor, exprimată în grame de clorură de sodiu la litru se calculează după formula:

$$NaCl\ (g‰) = (7-A) \times 1{,}17$$

Această tehnică se poate efectua pornind de la 0,5 ml LCR, peste care se adaugă numai 3,5 ml azotat de argint 0,02 N. Dacă notăm cu B cantitatea de soluție de tiocianat de amoniu 0,02 N utilizată la titrare, formula de calcul va fi:

$$NaCl(g‰) = (3{,}5-B) \times 2 \times 1{,}17$$

În cazul în care rezultatele se exprimă în cantități de ioni de clor, formulele de calcul vor fi:

$Cl^-(g‰) = (7-A) \times 0{,}71$, sau $Cl^-(mEq/l) = (7-A) \times 20$ sau $Cl^-(g‰) = (3{,}5-B) \times 2 \times 0{,}71$ sau $Cl^-(mEq/l) = (3{,}5-B) \times 2 \times 20$

după cum se iau în lucru 1 ml sau 0,5 ml LCR.

În cazul în care proba de LCR are un conținut proteic mai mare de 5 g‰ se va proceda la deproteinizare. În paharul Erlenmayer se pun — pe lîngă LCR, azotat de argint și alaunul ferriamoniacal, 1 ml de soluție saturată de permanganat de potasiu și 1 ml de acid azotic

Scanned with OKEN Scanner

concentrat p.a. sine clor. Se încălzește pe baia de apă pînă la decolorare. În cazul în care conținutul paharului de reacție nu se decolorează în 10—15 minute, se adaugă cîteva picături de perhidrol. Ulterior, după decolorare, se procedează la titrare după tehnica indicată mai sus.

Determinarea glicorahiei

Principiu : Prin conjugarea glucozei cu orto-toluidina se formează un compus intens colorat în verde-albăstrui. Mediul de reacție se colorează, intensitatea culorii fiind direct proporțională cu cantitatea de glucoză care a reacționat cu orto-toluidina.

Materiale și reactivi

— Acid tricloracetic 5% și 20%

— Reactiv orto-toluidină. Se amestecă 80 ml orto-toluidină cu 920 ml acid acetic glacial p.a. (98—100%) și se adaugă 2,5 g tiouree. Reactivul trebuie să fie incolor, sau foarte slab gălbui. Dacă orto-toluidina este prea colorată, se va proceda la redistilare.

Reactivul se păstrează în sticlă brună.

— Soluție standard de glucoză : soluție de glucoză 1‰ în soluție saturată de acid benzoic. Se conservă la +4°C (frigider).

— Pipete gradate de 0,2 ; 1 ; 2 și 5 ml. Eprubete de 120/12

— Spectrofotometru Specol

Tehnica de lucru

1. Prepararea probelor standard

Se prepară probe standard, corespunzătoare unor concentrații de glucoză de 0,50 (a), 1 (b) și 2 g‰ (c). În 3 eprubete se pipetează :

	a	b	c
Apă bidistilată	1,6	1,5	1,3
Standard glucoză 1‰	0,1	0,2	0,4
Acid tricloracetic 20%	0,5	0,5	0,5

2. Prepararea probelor de lucru

Într-o eprubetă se pun 1,5 ml apă distilată, 0,2 ml LCR centrifugat și 0,5 ml acid tricloracetic 20%.

Se lasă 5 minute apoi se centrifughează.

3. Prepararea probelor pentru determinarea fotometrică.

Din probele standard a, b și c, precum și din proba de lucru se pipetează 0,5 ml (supernatant în cazul probei de lucru) și se adaugă 2,5 ml reactiv orto-toluidină.

Se prepară o probă blanc, pipetînd 0,5 ml, soluție de acid tricloracetic 5% și 2,5 ml reactiv orto-toluidină.

Scanned with OKEN Scanner

Toate aceste probe se amestecă şi se pun în baia de apă la fierbere timp de 8 minute. Se procedează la o răcire rapidă în apă curentă.

4. Determinarea spectrofotometrică

— Se reglează punctul 0 al aparatului utilizînd proba blanc şi lungimea de undă de 635 nm

— Se citeşte extincţia celor 3 probe standard şi se construieşte curba de etalonare.

— Se citeşte extincţia probelor de analizat şi se raportează la curbă.

Rezultatul se exprimă în g‰ sau mg%.

Rezultatele obţinute cu ajutorul acestei metode sînt cu circa 10% mai reduse decît cele obţinute cu ajutorul tehnicilor de oxido-reducere (Hagedorn-Jensen, Folin etc.). Ca atare o glicorahie determinată cu ajutorul acestei metode nu poate fi comparată cu o altă glicorahie determinată anterior, sau cu glicemia aceluiaşi individ, decît dacă estimarea cantitativă s-a efectuat tot prin metoda cu orto-toluidină sau o altă metodă de condensare (de ex. metoda cu antronă).

Reacţia Guillain-Laroche (1920)

Principiu. Lichidul cefalo-rahidian normal are calitatea de a acţiona la diferite diluţii, afară de diluţia 1/64—1/256, ca un coloid de protecţie, împiedicînd flocularea unei soluţii coloidale de răşină de benzoe de Sumatra. Această calitate se pierde pentru diluţiile mici, în cazurile în care LCR are un conţinut crescut de gamma-globuline.

Materiale şi reactivi

— Tinctura de benzoe. Se dizolvă 10 g rezina benzoe în 100 ml alcool absolut.

— Soluţia coloidală de rezină benzoe. Într-o baie de apă la temperatura de 42°C se pun 2 eprubete care conţin 0,3 ml tinctură de benzoe şi 20 ml apă bidistilată. Se lasă 10—15 minute. Se toarnă brusc apa distilată peste tinctura de benzoe, amestecînd apoi prin trecerea soluţiei de cîteva ori dintr-o eprubetă în cealaltă. Soluţia are un aspect alb lăptos.

— Apă bidistilată

— Eprubete de hemoliză 120/12, pipete gradate de 1 ml

— Seringi Cornwall de 1 ml.

Tehnica de lucru

Se pregătesc stative cu 17 eprubete de hemoliză pentru fiecare probă (16 eprubete pentru reacţia propriu-zisă + eprubeta 17 martor).

Se pipetează în primele 3 eprubete 0,25 ; 0,5 şi 1,5 ml apă distilată, iar din eprubeta a 4-a, cîte 1 ml.

Scanned with OKEN Scanner

Se pipetează în primele 3 eprubete cîte 0,75 ; 0,5 şi 0,5 ml LCR centrifugat. Se amestecă. Se ia 1 ml diluţie de LCR din eprubeta 3 şi se trece în eprubeta 4, se amestecă, apoi se ia 1 ml de amestec din eprubeta 4 şi se trece în a 5-a ş.a.m.d. pînă la eprubeta 16. Din această eprubetă, după ce se amestecă conţinutul se ia 1 ml care se aruncă. Se realizează astfel în primele 16 eprubete diluţii de LCR în progresie geometrică, de la diluţia 3/4 (eprubeta 1) la 1/32000 (eprubeta 16) în volum de 1 ml. Eprubeta 17 conţine 1 ml apă bidistilată.

Se pipetează cîte 1 ml soluţie coloidală de rezina de benzoe în toate eprubetele. Se amestecă prin agitare. Se lasă pe masa de laborator 18—20 ore (pînă a 2-a zi dimineaţa).

Se urmăreşte flocularea în fiecare eprubetă. Se notează cu 0 lipsa floculării, cu 2 flocularea totală (depozit pe fundul eprubetei, supernatantul limpede) şi cu 1 flocularea parţială (depozit pe fundul eprubetei, supernatantul opalescent). Rezultatul constă în înşiruirea celor 16 simboluri care consemnează flocularea sau lipsa de floculare (0—1—2) în cele 16 eprubete începînd de la stînga (diluţia cea mai mică) la dreapta (diluţia cea mai mare).

În practica curentă se efectuează reacţia numai în primele 4 eprubete, flocularea în acest domeniu de diluţie avînd semnificaţia unei hipergammaglobulinorahii.

Se pune apă distilată 0,5 ml în eprubeta 1 ; 1,5 ml în eprubeta 2 şi cîte 1 ml în eprubetele 3 şi 4. Se adaugă 0,5 ml LCR centrifugat în eprubeta 1 şi 2. Se amestecă. Se ia 1 ml amestec din eprubeta 2 şi se trece în eprubeta 3 ; se amestecă şi apoi se trece 1 ml de amestec din eprubeta 3 în eprubeta 4. Se amestecă, se ia 1 ml amestec şi se aruncă.

Se adaugă cîte 1 ml soluţie de benzoe coloidal în toate eprubetele. Se amestecă prin agitare. Ulterior se procedează ca la reacţia în 16 tuburi.

Reacţia Bordet-Wassermann

Materiale şi reactivi

— Antigen Bordet-Ruelens livrat de Institutul de seruri şi vaccinuri „Prof. dr. I. Cantacuzino". Se diluează cu ser fiziologic înainte de întrebuinţare la titrul indicat pe cutie, sau în instrucţiunile de utilizare.

— Complement. Se prepară prin dizolvarea complementului liofilizat livrat de Institutul Cantacuzino, cu ser fiziologic, la diluţia indicată de instrucţiuni. În lipsă de complement liofilizat se utilizează ser proaspăt de cobai.

Scanned with OKEN Scanner

— Hematii de berbec spălate, în suspensie 5% în ser fiziologic.

— Ser hemolitic anti-oaie, livrat de Institutul Cantacuzino, diluat cu ser fiziologic la un titru de 4 ori mai mare ca cel înscris pe ambalaj (diluția conține 4 U hemolitice/ml).

— Ser fiziologic (NaCl 0,15 M)

— Eprubete de hemoliză 120/12, pipete gradate de 1 ml

Tehnica de lucru

1. LCR centrifugat se inactivează, punîndu-se 30 de minute la 56° în baia de apă.

2. Prepararea sistemului hemolitic. Se amestecă cantități egale de suspensie de eritrocite de berbec 5% și ser hemolitic anti-oaie diluat la titrul de 4 U hemolitice/ml. Se ține 30 de minute la 37°.

3. Titrarea alexinei — în cazul în care se utilizează o alexină cu titru necunoscut (de ex. ser proaspăt de cobai). Se stabilește diluția de alexină care conține o unitate alexică în 0,2 ml.

4. Reacția propriu-zisă. Se efectuează în 4 eprubete, primele 3 conținînd antigen, cea de-a 4-a, fără antigen, fiind eprubeta martor. Se pipetează următoarele cantități de reactivi biologici:

Eprubeta	1	2	3	Martor
LCR (ml)	0,2	0,5	1	1
Antigen (ml)	0,3	0,3	0,3	—
Complement (ml)	0,2	0,2	0,2	0,2
NaCl 0,15 M (ml)	0,8	0,5	—	0,3

Se amestecă prin agitarea stativului.

Se pune o oră la baia de apă la 37°C.

Se adaugă în toate eprubetele cîte 1 ml sistem hemolitic. Se amestecă prin agitare. Se pun eprubetele 30 de minute la baia de apă la 37°C.

Citirea rezultatelor

Întotdeauna eprubeta martor trebuie să prezinte o hemoliză completă (culoare roșie omogenă, conținutul eprubetei limpede, nu se decelează sediment pe fundul eprubetei). În cazul în care eritrocitele din eprubeta martor nu sînt hemolizate (conținutul eprubetei opac; cu trecerea timpului eritrocitele nehemolizate sedimentează și supernatantul este incolor) proba de LCR posedă „putere anticomplementară", iar rezultatul este neconcludent.

În cazul unei reacții negative se constată eritroliza completă în toate cele 3 eprubete. În cazul unei reacții pozitive, în eprubeta 3 (++), 2 și 3 (+++), sau în toate cele 3 eprubete (++++) se constată lipsa hemolizei.

Este bine să se efectueze în paralel reacția într-o probă de LCR sigur pozitivă (++++) și într-una sigur negativă.

Scanned with OKEN Scanner

a. Numărătoarea de elemente celulare nucleate

Materiale și reactivi

— Cameră de numărat (celulă) Fuchs-Rosenthal. Este prevăzută cu un cadrilaj *(fig. 45)* în suprafață totală de 16 mm² (4/4 mm), în care, prin linii duble sau triple sînt delimitate 16 pătrate cu latura de 1 mm. Fiecare dintre aceste pătrate este împărțit la rîndul lui, prin linii simple orizontale și verticale dispuse echidistant la 0,25 mm, în cîte 16 pătrățele avînd suprafața de 0,0625 mm². Înălțimea celulei este de 0,2 mm, iar volumul de 3,2 mm³ (practic, 3 mm³).

— Camera de numărat Thoma (Türck). Este prevăzută cu un cadrilaj în care un pătrat cu latura de 1 mm, delimitat de linii triple, este subîmpărțit în 400 de pătrățele avînd suprafața de 0,0025 mm², prin cîte 20 de linii orizontale și verticale echidistante (distanța dintre 2 linii este de 50 μ) *(fig. 46)*. Înălțimea camerei este de 0,1 mm, iar volumul de 0,1 mm³.

— Pipete gradate de 1 ml, pipete Pasteur, eprubete de hemoliză 100/10.

— Soluție Türck:

Acid acetic glacial	2 ml
Albastru de metilen 1%	1 ml
Apă distilată la	100 ml

— Microscop

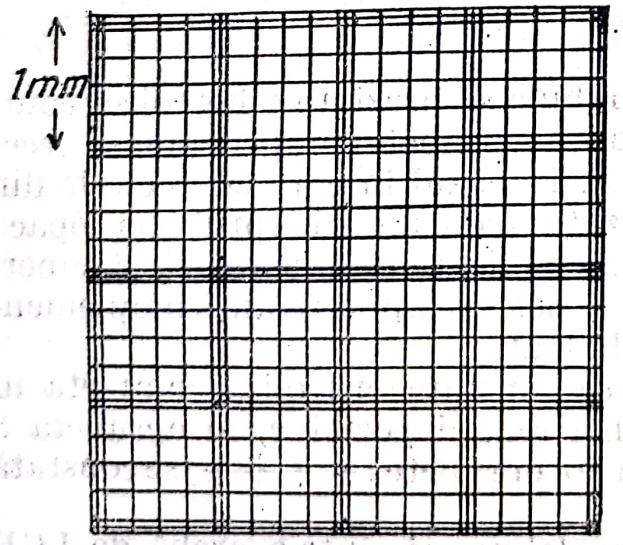

Fig. 45 — Camera Fuchs-Rosenthal.



Fig. 46 — Camera Thoma (Türck).

Scanned with OKEN Scanner

Tehnica de lucru

Se fixează lamela pe umerii celulei astfel încît să se distingă inele de difracţie (inele Newton).

Se pipetează într-o eprubetă 0,5 ml soluţie Türck şi 0,5 ml LCR proaspăt, bine omogenizat prin agitare şi barbotare cu pipeta. Se amestecă şi se omogenizează prin barbotare cu pipeta Pasteur.

Se umple celula cu diluţia de LCR din eprubetă. Se lasă 5 minute în repaus, realizîndu-se sedimentarea celulelor pe suprafaţa camerei de numărat.

Se examinează la microscop, cu obiectivul 10 şi condensatorul coborît. Ocularul se alege astfel încît în cîmpul microscopic să încapă exact un pătrat cu latura de 1 mm (ocular 10 la microscopul monocular, oculare 7 la microscopul binocular).

Se numără celulele de pe toate cele 16 pătrate mari ale camerei Fuchs-Rosenthal (16 mm^2).

Calculul se efectuează după formula :

$$\text{Nr celule/mm}^3 = \frac{\Sigma\, 16 \times 2}{3}$$

Rezultatul poate fi exprimat sub forma unei fracţii zecimale (de ex. 3,3 ; 0,7 etc.) fie sub forma unei fracţii ordinare în care numitorul este 3 (de ex. 10/3 ; 2/3 etc.).

În cazul în care LCR are un conţinut celular bogat şi densitatea celulelor pe suprafaţa camerei de numărat depăşeşte 100/mm^2, se numără elementele de pe 2—3 cîmpuri de 1 mm^2, se face media şi se înmulţeşte această cifră cu 10. Cifra obţinută reprezintă densitatea elementelor/mm^3 LCR.

În cazul probelor de LCR provenite de la bolnavi de meningită acută, avînd aspect tulbure, sau purulent, la care conţinutul celular este de ordinul miilor de elemente/mm^3, numărătoarea se efectuează pe celula Thoma (Türck). Se numără elementele de pe 80 de pătrăţele (4 coloane) ale celulei. Calculul se face după formula :

Nr. celule/mm^3 = N × 100 (N = numărul de elemente numărate pe camera Türck).

În cazul lichidelor intens sanguinolente, diluţia LCR cu soluţia hemolizantă Türck nu se face în proporţia 1/1, ci în proporţia de 2 părţi soluţie Türck (0,5 ml) la 1 parte (0,25 ml) LCR.

În acest caz suma celulelor numărate pe toate cele 16 pătrate mari ale camerei Fuchs-Rosenthal reprezintă numărul de elemente celulare/mm^3 din proba de LCR.

În cazul în care s-a procedat la diluarea LCR cu soluţie Türck în proporţie de 1/3 şi densitatea elementelor pe suprafaţa camerei Fuchs Rosenthal depăşeşte 100/mm^2, se numără celulele de pe 2—3

Scanned with OKEN Scanner

cîmpuri și se face media. Înmulțind cu 15 se obține numărul de elemente celulare/mm³ LCR.

Procedeele de calcul simplificat, prin înmulțire cu coeficientul 10, sau 15, se pot aplica numai în cazurile în care dispersia elementelor celulare pe suprafața camerei de numărat este suficient de omogenă, neprezentînd variații mai mari de 20—25% de la un cîmp la altul. În cazul în care această dispersie este neomogenă, se va repeta omogenizarea diluției de LCR, încărcarea camerei de numărat și numărătoarea.

O examinare atentă a suprafeței camerei de numărat poate da unele indicații și asupra identității celulelor prezente în proba de LCR. Astfel, limfocitele sînt de talie mică, au un contur perfect rotund și un aspect omogen. Polinuclearele apar ceva mai mari și prezintă un aspect plasmocitoid, cu nucleii aglomerați la un pol al celulei. Macrofagele se recunosc ușor după talia foarte mare și conturul lor neregulat. Celulele tumorale sînt adeseori de talie mare și par a avea o structură granulară. Desigur că toate aceste indicații trebuiesc neapărat confirmate de un examen citologic calitativ adecvat.

b. Numărătoarea de eritrocite

Materiale și reactivi

— Cameră de numărat Fuchs-Rosenthal și Türck (Thoma)
— Pipete gradate de 1 ml, pipete Pasteur
— Microscop
— Ser fiziologic (clorură de sodiu 8,5‰).

Tehnica de lucru

Se omogenizează prin agitare și barbotare proba de LCR. În cazul în care LCR este incolor, se umple pentru numărătoarea eritrocitelor o celulă Fuchs-Rosenthal. În cazul în care proba de LCR este sanguinolentă (slab pînă la moderat) se umple o celulă Türck. În cazul în care LCR este intens sanguinolent, celula Türck se umple cu o diluție 1/10 a probei de analiză (0,9 ml ser fiziologic + 0,1 ml LCR), bine omogenizată.

Se lasă în repaus 5 minute pentru a se permite sedimentarea elementelor pe suprafața camerei de numărat.

În cazul camerei Fuchs-Rosenthal, se numără eritrocitele de pe toate cele 16 cîmpuri. Cifra obținută se împarte la 3 și se obține astfel numărul de eritrocite/1 mm³ LCR.

Dacă numărul de eritrocite de pe un cîmp de 1 mm² al camerei este mai mare de 100, se va efectua numărătoarea pe 2—3 cîmpuri, se face media, iar cifra obținută se înmulțește cu 5.

Scanned with OKEN Scanner

În cazul camerei Türck (Thoma), se numără eritrocitele de pe 160 de pătrăţele mici (8 coloane). Numărul obţinut se înmulţeşte cu 100 şi se împarte la 4, aflîndu-se astfel numărul de eritrocite/1 mm³ LCR.

În cazul în care numărul de eritrocite de pe 20 de pătrăţele mici (o coloană) depăşeşte 50—60 şi dispersia eritrocitelor pe suprafaţa camerei de numărat este de o omogenitate satisfăcătoare, numărul de eritrocite din 1 mm³ de LCR se află numărînd elementele de pe 40 de pătrăţele mici şi înmulţind cu coeficientul 100.

Într-un mod identic se procedează şi în cazul probelor de LCR intens sanguinolente, la care numărătoarea se efectuează pe o diluţie 1/10 a probei. În acest caz, însă, coeficientul cu care se înmulţeşte suma eritrocitelor numărate pe 40 de pătrăţele mici este 1000.

În mod absolut corect, pentru a se obţine densitatea reală a eritrocitelor din LCR, trebuie să se scadă din cifrele obţinute în modul indicat mai sus numărul de leucocite din aceeaşi probă, presupunîndu-se că odată cu eritrocitele au fost numărate şi elementele nucleate. În realitate, în imensa majoritate a cazurilor, numărul de leucocite şi alte elemente nucleate este neglijabil în raport cu numărul eritrocitelor. Pe de altă parte elementele nucleate pot fi uşor recunoscute în camera de numărat şi omise la numărătoare. Numai în rarele cazuri în care numărul de eritrocite şi elemente nucleate din proba de LCR este aproximativ egal, se va proceda la o numărătoare generală a tuturor celulelor în LCR nediluat cu soluţie hemolizantă Türck, după care se va scădea din cifra obţinută numărul de elemente nucleate, pentru a se obţine astfel densitatea eritrocitară.

EXAMENUL CITOLOGIC CALITATIV

Cuprinde 3 etape distincte :

a. Realizarea preparatelor citologice (frotiuri)
b. Colorarea
c. Examinarea

a. Realizarea preparatelor citologice

1. Metoda prin centrifugare

Materiale şi reactivi

— Eprubete de centrifugă cu fund ascuţit, din sticlă neutră siliconată sau din material plastic.

Scanned with OKEN Scanner

— Lame de sticlă perfect curate şi degresate. Se păstrează într-o cutie acoperită.

— Centrifugă. Se va utiliza o centrifugă care să poată fi reglată la turaţii care să realizeze forţe gravitaţionale mai mici de 1000 g, cu cuve pivotante. Optim, se va utiliza o centrifugă cu răcire.

— Soluţie de serumalbumină bovină crist. 20% în ser fiziologic.

— Soluţie de EDTA 30%.

— Pipete Pasteur siliconate.

Tehnica de lucru

Întregul material utilizat, atît la recoltare, la transport (seringă, eprubetă etc.), cît şi la prelucrarea probei de LCR, trebuie să fie confecţionat din material plastic, sau, în cazul în care e fabricat din sticlă, trebuie să fie siliconat. Fagocitele mononucleare au proprietatea de a adera de sticlă, şi în cazul în care materialul utilizat este confecţionat din sticlă nesiliconată, majoritatea acestor celule se pierd şi nu apar în preparatul citologic.

Materialul utilizat pentru realizarea preparatelor citologice trebuie să fie de o curăţenie perfectă. Sterilitatea eprubetelor utilizate la recoltare şi la prelucrare nu reprezintă o garanţie de curăţenie. Existenţa suspensiilor minerale, sau organice în aceste recipiente poate determina, mai ales în cazul în care proba de LCR a stat un timp ceva mai îndelungat la temperatura laboratorului, activarea fagocitelor mononucleare, cu apariţia unor forme de iritaţie şi a unor aspecte citologice de fagocitoză, care pot da loc unor interpretări eronate.

Dacă există suspiciunea că proba de LCR va forma văl, se vor pune în eprubeta în care se va decanta LCR recoltat 0,05 ml (2 picături) EDTA 30%, care blochează conversiunea fibrinogenului în fibrină prin fixarea ionilor de calciu. O probă de LCR care a format văl nu mai poate fi utilizată pentru efectuarea examenului citologic, majoritatea celulelor fiind captate în reţeaua de fibrină a vălului.

Se pun 3—5 ml LCR proaspăt recoltat într-o eprubetă de centrifugă. Se centrifughează 10—15 minute la 400—800 g, la temperatura camerei (optim la +4°C).

Se aspiră supernatantul cît mai aproape de sediment.

Se suspendă sedimentul în 50—100 μl serumalbumină 20%. Se agită. Se aspiră suspensia celulară cu o pipetă Pasteur siliconată şi se pune cîte o picătură pe mai multe lame.

Se fac rapid frotiuri cu ajutorul unei lamele, căutînd să nu se disperseze suspensia celulară pe o suprafaţă prea mare (optim, 1—2 cm^2). Se usucă cît mai rapid prin agitare. Se fixează imediat cu metanol.

Erori :

— Utilizarea de material de sticlă nesiliconată.

— Utilizarea de material conţinînd suspensii.

Scanned with OKEN Scanner

— Centrifugare prea rapidă. O centrifugare la peste 1500 g distruge o mare proporţie dintre fagocitele mononucleare şi foarte frecvent, celulele tumorale.

— Utilizarea unei centrifugi unghiulare, ca şi a eprubetelor de centrifugă cu fund rotund, determină pierderi importante de material citologic, care nu se concentrează ca în cazul utilizării centrifugilor cu cuve pivotante şi eprubetelor de centrifugă cu fund ascuţit.

— Prelucrarea LCR după scurgerea mai multor ore de la recoltare. În general la temperatura camerei, majoritatea celulelor din LCR rezistă circa 2 ore, dar fagocitele mononucleare, plasmocitele, granulocitele neutrofile şi eozinofile, precum şi celulele tumorale pot prezenta modificări degenerative chiar mai precoce, putînd da naştere unor erori de interpretare. Păstrat la +4° (frigider) LCR poate fi utilizat chiar şi după 24 ore.

Avantaje: Tehnica este expeditivă şi la nivelul posibilităţii majorităţii laboratoarelor. Asigură (în condiţiile respectării regulilor prezentate mai sus) o separare a 50—80% din materialul citologic existent în proba de LCR, fără a induce artefacte de natură a da loc unor erori de interpretare importante. De asemenea, după centrifugare, LCR poate fi utilizat pentru alte investigaţii (biochimice, serologice etc.).

Dezavantaje: Serumalbumina determină apariţia unei „colorări de fond" a preparatului citologic, care poate deranja examinarea frotiului colorat. De asemenea, chiar cu toate precauţiile, o parte dintre fagocitele mononucleare se pierd în cursul prelucrării sau suferă modificări degenerative, direct proporţionale cu forţa şi durata centrifugării.

2. Metoda prin sedimentare

Materiale necesare

— Cameră de sedimentare Sayk produsă de firma Zeiss-Jena (RDG). În lipsa acesteia se poate confecţiona un dispozitiv asemănător, cum ar fi cel din *fig. 42*. Schematic *(fig. 47)* dispozitivul

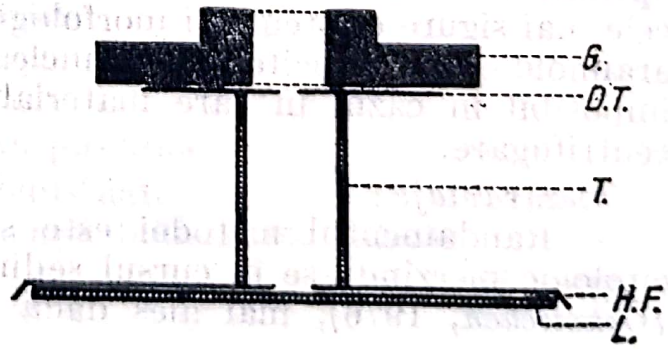

Fig. 47 — Schema de asamblare a unei camere de sedimentare. L = Lamă de sticlă. H.F. = Hîrtie de filtru. T = Tub de sticlă silico nată sau material plastic. D.T. = Disc de tabl ă. = G reutate.

Scanned with OKEN Scanner

constă dintr-un tub de material plastic, sau sticlă siliconată, care trebuie să fie aplicat cît mai fix cu ajutorul unei greutăţi, sau al unui arc, şurub etc. pe o bucată de hîrtie de filtru în care s-a tăiat o fereastră, hîrtia de filtru fiind aplicată la rîndul ei pe o lamă de sticlă.

— Lame de sticlă perfect curate şi degresate.

— Pipetă — indiferent tipul.

Tehnica de lucru

Se montează camera de sedimentare astfel ca deschiderea cilindrului să cuprindă în centrul ei fereastra tăiată în hîrtia de filtru, al cărei diametru trebuie să fie cu 2—3 mm inferior diametrului cilindrului dispozitivului.

Se pipetează în cilindru 2—4 ml LCR, în funcţie de densitatea celulară din proba de LCR. LCR este absorbit treptat de hîrtia de filtru, iar celulele sedimentează pe lama de sticlă în porţiunea liberă din dreptul ferestrei tăiată în hîrtia de filtru.

Absorbţia totală a LCR trebuie să se producă în circa 15—20 minute şi, în general, durata ei este invers proporţională cu cantitatea de LCR introdusă în cilindru şi cu porozitatea hîrtiei de filtru. Cu cît sedimentarea este mai lentă, cu atît randamentul captării materialului citologic în preparat este mai bună. O sedimentare prelungită la mai mult de 30 de minute se poate însă solda cu apariţia unor modificări celulare artefactuale (picnoze, vacuolizări, autoliză etc.). În cazul în care densitatea celulară din proba de LCR este redusă sau în care o hîrtie de filtru cu porozitate mare determină o absorbţie prea rapidă a LCR din tubul dispozitivului, se procedează la o îmbibare parţială sau totală a hîrtiei de filtru cu apă distilată sau cu ser fiziologic.

După ce s-a absorbit întreaga cantitate de LCR luată în lucru, se procedează la o cît mai rapidă uscare a preparatului şi la fixare cu metanol.

Avantaje : Metoda permite realizarea unor preparate citologice în care celulele cele mai fragile, cele mai sensibile la centrifugare, sînt păstrate intacte şi oferă posibilitatea unor examinări în condiţii optime. Ea este de neînlocuit în citodiagnosticul tumoral, permiţînd cele mai sigure diferenţieri morfologice între celulele tumorale, celule arahnoidiene şi fagocitele mononucleare activate, ceea ce este adeseori imposibil în cazul în care materialul citologic a fost separat prin centrifugare.

Dezavantaje :

— Randamentul metodei este scăzut, 30—90% din materialul citologic pierzîndu-se în cursul sedimentării, fixat pe hîrtia de filtru (*Oehmichen*, 1976), mai ales dacă sedimentarea este prea rapidă.

Scanned with OKEN Scanner

— Pierderea de material citologic interesează în mod inegal tipurile celulare din LCR şi de aceea formulele celulare stabilite prin examinarea preparatelor obţinute prin această metodă nu reflectă realitatea. Fagocitele mononucleare şi în general celulele de talie mare se regăsesc în preparat aproape în totalitate, în timp ce limfocitele au tendinţa de a fi împinse în hîrtia de filtru, nerămînînd pe lamă. În formulele celulare se înregistrează o falsă creştere a procentului fagocitelor mononucleare.

— LCR utilizat pentru examenul citologic se pierde nemaiputînd fi utilizat pentru alte investigaţii.

b. Tehnici de colorare

1. Coloraţia cu albastru de metilen

Materiale şi reactivi necesari

— O soluţie de albastru de metilen fenicat Kühne

— albastru de metilen	1,5	g
— fenol lichefiat	5	g
— alcool absolut	10	g
— apă distilată	95	ml

Tehnica de lucru

— Fixarea preparatelor citologice la cald (se trec rapid prin flacără de 3 ori, fără a se permite încălzirea prea puternică a lamei).

— Se acoperă lama cu soluţie colorantă şi se ţine 1 minut.

— Spălare în apă curentă. Preparatul se pune în stativ şi se usucă la aer.

Tehnica permite obţinerea unor informaţii generale asupra tipurilor de celule prezente în preparat. Nu permite obţinerea unor detalii de citologie fină şi în mod special nu permite diferenţierea tipurilor de granulocite.

2. Coloraţia cu verde de metil-pironina

Reactivi

— Soluţia de verde de metil-pironină

— pironină 5% în apă bidistilată	17,5	ml
— verde de metil 2% în apă bidistilată, spălată cu cloroform	10	ml
— apă bidistilată	250	ml

Scanned with OKEN Scanner

— Tampon acetat 0,2 M pH 4,8

— acid acetic 0,2 M	20 ml
— acetat de sodiu 0,2 M	30 ml
— apă bidistilată	50 ml

Înainte de întrebuinţare se amestecă soluţia de verde de metil-pironină cu soluţia de tampon acetat în părţi egale.

Tehnica de lucru

— Fixare cu metanol 3—4 minute. Uscare.

— Colorare prin acoperire cu soluţie de verde de metil-pironină tamponată 20—25 minute.

— Se clăteşte rapid cu apă distilată

— Se usucă rapid cu aer cald

— Se montează imediat.

Tourtelotte (1970) recomandă ca înainte de montare să se procedeze la o deshidratare şi clarificare a preparatelor prin trecerea succesivă în acetonă, acetonă/xilol 1/1 (clătire), acetonă/xilol 1/10 şi 2 băi de xilol pur.

Metoda permite o bună diferenţiere a celulelor pironinofile (limfocite activate şi plasmocite), însă o evaluare nesigură a celorlalte tipuri celulare.

3. Coloraţia May-Grünwald-Giemsa

Reactivi

— Colorant May-Grünwald (eozinat de albastru de metilen în alcool metilic)

— Colorant Giemsa

— Apă bidistilată tamponată la pH 7

Tehnica de lucru

— Se acoperă lama cu soluţie May-Grünwald 3 minute (fixare).

— Se adaugă o cantitate egală de apă distilată şi se lasă 2 minute.

— Se aruncă soluţia de pe lamă, fără a se spăla sau clăti.

— Se acoperă lama cu soluţie Giemsa diluată 9 picături la 6 ml apă bidistilată tamponată sau la aceeaşi cantitate de apă de robinet. Se ţine 3 minute. Dacă preparatul citologic conţine eritrocite se va prelungi timpul de colorare, în funcţie de numărul de eritrocite; în cazul probelor de LCR intens sanguinolente timpul de colorare este de 20 de minute.

— Se spală lama în apă curentă şi se usucă la aer.

Scanned with OKEN Scanner

În cazul în care lipseşte soluţia May-Grünwald, fixarea se va realiza prin acoperirea lamei cu metanol timp de 3 minute. Această metodă de colorare permite o foarte bună diferenţiere a elementelor celulare din preparate. Ea este obligatorie în toate cazurile în care se urmăreşte prezenţa fagocitelor activate, a macrofagelor şi a celulelor tumorale. Subliniem că prin această metodă se obţine o bună diferenţiere a bacteriilor şi fungilor (în caz de rezultat pozitiv se va completa cu o colorație Gram sau Ziehl-Neelsen).

c. Examinarea

Examinarea microscopică a preparatelor citologice obţinute din LCR printr-una din metodele descrise mai sus comportă 2 etape:

1. Examinarea cu un obiectiv uscat, la o mărire de maximum 100—150 ori, a întregii arii a preparatului. Se vor obţine informaţii relative la densitatea celulară pe preparat, la tipurile celulare prezente precum şi la localizarea pe lamă a unor celule care necesită o examinare specială.

2. Examinarea cu un obiectiv cu imersie, la o mărire de cel puţin 900—1000 ori. Se vor examina şi diferenţia celulele semnalate şi localizate cu ocazia examinării cu obiectivul uscat. Se va proceda în mod obligator la stabilirea următorilor parametri:

— prezenţa limfocitelor activate şi a plasmocitelor. Se realizează optim pe preparatele colorate cu verde de metil-pironină

— prezenţa fagocitelor mononucleare activate şi a macrofagelor. În cazul în care se evidenţiază macrofage apare indicaţia efectuării unor colorații speciale pentru evidenţierea siderofagelor şi lipofagelor (albastru de Prusia, Sudan)

— prezenţa şi procentul granulocitelor neutrofile

— prezenţa şi procentul granulocitelor eozinofile

— prezenţa celulelor tumorale

— prezenţa bacteriilor sau fungilor.

Tourtelotte (1970) consideră că este obligatorie efectuarea unei formule leucocitare din toate probele de LCR, pe minimum 250 de elemente. *Oehmichen* (1976) consideră că acest procedeu aplicat de rutină este inutil, consumator de timp, orice specialist avînd o experienţă medie putînd să indice în mod corect o deviere a raporturilor citologice normale, care va fi consemnată în termeni calitativi sau semi-cantitativi. În ceea ce ne priveşte înclinăm către această a doua părere. Totuşi, în cazul în care tabloul citologic este complex (meningită bacilară, procese iritative nespecifice, neurolues) efectuarea unei formule leucocitare riguroase este totdeauna utilă.

Scanned with OKEN Scanner

Tehnici de colorație bacteriologică

1. Coloraţia Gram

Materiale şi reactivi necesari

— Violet de genţiană sau cristal violet fenicat
  — Soluţie alcoolică saturată de violet de genţiană 10 ml
  — Fenol lichefiat 2 ml
  — Apă distilată 100 ml
— Soluţie Lugol
  — Iod cristalizat p.a. 1 g
  — Iodură de potasiu 2 g
  — Apă distilată 300 ml

Se face o soluţie concentrată de iodură de potasiu (2 g în 2—3 ml apă distilată). Se adaugă iodul metaloid, care se dizolvă rapid. Se adaugă restul cantităţii de apă distilată.

— Amestec alcool/acetonă 2/1—3/1
— Fuxină fenicată Ziehl
  — Soluţie saturată de fuxină bazică în alcool 96° 10 ml
  — Fenol lichefiat 5 ml
  — Apă distilată 100 ml
— Baie de colorare

Tehnica de lucru

— Fixarea preparatului la cald, prin trecerea lamei de cîteva ori prin flacără
— Violet de genţiana (cristal violet) 1 minut
— Se spală cu lugol (mordant), apoi se acoperă lama cu lugol 2 minute
— Se aruncă lugolul de pe lamă
— Se decolorează cu alcool-acetonă 3—4 secunde pînă ce soluţia de alcool/acetonă nu mai antrenează colorant de pe preparat.
— Se acoperă lama cu fuxină Ziehl diluată de 10 ori (fuxină Pfeiffer) 20—30 de secunde.
— Se spală în apă curentă. Se usucă la aer.

Este bine ca soluţia de violet de genţiana sau cristal violet să fie filtrată înainte de utilizare.

2. Coloraţia Ziehl-Neelsen

Materiale şi reactivi

— Fuxină fenicată Ziehl
— Albastru de metilen fenicat Kühne

Scanned with OKEN Scanner

— Acid sulfuric 1/5 sau acid azotic 1/3
— Alcool de 96°
— Baie de colorare

Tehnica de lucru

— Fixare la cald, trecînd preparatul de cîteva ori prin flacără
— Se acoperă lama cu fuxină Ziehl, încălzind pînă la formarea de vapori, 3 minute
— Decolorare cu acid sulfuric 1/5, sau acid azotic 1/3, și apoi cu alcool 96° pînă cînd nu se mai formează „nori" de colorant
— Spălare cu apă curentă
— Supracolorare cu albastru de metilen 1 minut
— Spălare cu apă curentă. Uscare la aer.

Bacilii acido-alcoolo-rezistenți se colorează în roz-carmin, pe fondul albastru al restului preparatului.

Organizarea investigației LCR în laboratorul clinic

Dacă în multe unități de laborator investigația LCR constituie o preocupare de excepție, laboratoarele aferente secțiilor sau unităților spitalicești de neuro-psihiatrie, neurochirurgie, pediatrie, sau boli infecto-contagioase trebuie să poată rezolva în condiții optime explorarea complexă a unui mare volum de probe de LCR. În aceste condiții organizarea rațională a investigației LCR capătă o deosebită importanță, întrucît creează premizele explorării unui număr important de probe în condițiile unui consum de timp și efort minim.

Recoltarea se va efectua în eprubete de 160/16, perfect curate și sterile. În cazul în care aspectul lichidului (opalescent, tulbure, purulent) sau simptomatologia clinică impun investigația bacteriologică, proba va fi recoltată în 2 eprubete.

Cantitatea de LCR necesară examenului de rutină complet este de circa 8 ml pentru examenul curent și 3—4 ml pentru examenul bacteriologic. Subliniem că pentru un examen minimal (R. Pandy, ex. citologic cantitativ, proteinorahie orientativ) al unei probe de LCR care nu conține eritrocite sînt suficienți 0,5 ml (dar nu mai puțin).

Proba de LCR va fi expediată la laborator cu un bilet lipit de eprubetă pe care se vor menționa, în afara datelor de identificare a bolnavului (nume, prenume, secția, patul), data și ora recoltării, sediul recoltării, modul de păstrare a probei de LCR între momentul recoltării și cel al expedierii la laborator, diagnostic prezumptiv, solicitări pentru unele examene care se execută facultativ (de ex. r. Guillain-Laroche în 16 tuburi, citodiagnostic tumoral, decelarea de

Scanned with OKEN Scanner

leucoblaşti etc.). Se va menţiona de asemenea existenţa unor puncţii rahidiene în antecedentele recente (ultimele 3—4 săptămîni).

La nivelul laboratorului se efectuează următoarele :

I. *Înregistrarea* va fi efectuată imediat şi proba de LCR va fi imediat luată în lucru.

II. *Investigaţia bacteriologică* este primul grup de examene care urmează a fi luat în considerare. Se referă la probele separate, special recoltate în vederea acestui tip de investigaţie, precum şi la probele care prezintă un aspect opalescent, tulbure, sau purulent. În cazul în care proba de LCR este recoltată într-o singură eprubetă, se va separa într-o altă eprubetă sterilă cantitatea de LCR necesară efectuării examenului bacteriologic.

Investigaţia bacteriologică va fi efectuată cît mai curînd cu putinţă. În cazul în care acest lucru nu este posibil, eprubeta conţinînd LCR destinat acestui examen va fi pusă la termostat la 37° pînă în momentul în care se va putea proceda la însămînţarea probei. Reamintim că în cazul în care se suspectează etiologia meningococică a unei îmbolnăviri a SNC şi meningelor, se va proceda la însămînţarea LCR chiar la patul bolnavului.

III. *Investigaţia biochimică şi citologică curentă* este obligatorie pentru toate probele de LCR. Ea cuprinde următoarele etape :

1. *Înregistrarea în caietul de lucru.* Se vor nota datele personale ale bolnavului, indicaţiile cuprinse în biletul de trimitere la laborator (menţionate mai sus), apoi datele rezultate din examinarea directă a probei de LCR din eprubetă.

2. *Examenul citologic cantitativ şi reacţia Pandy* : În stative de eprubete de hemoliză avînd 3 rînduri de eprubete (de tipul celor cu care sînt înzestrate agitatoarele mecanice produse de ITM) se introduc cele 3 şiruri de eprubete de 100/10, indicate în cele ce urmează în sensul dinapoi spre înainte cu notaţia I, II şi III. Se pipetează cîte 0,5 ml soluţie Türck în eprubetele din şirul I, 0,9 ml ser fiziologic în eprubetele din şirul II şi o coloană de 20—25 mm înălţime de reactiv Pandy în eprubetele din şirul III.

Se omogenizează prin agitare şi barbotare proba de LCR.

În continuare se procedează diferit în funcţie de aspectul LCR.

— În cazul LCR incolore, sau xantocrome, nesanguinolente, se vor pipeta 0,5 ml LCR în eprubetele din şirul I, se va încărca direct, cu LCR neprelucrat, un cîmp al celulei Fuchs-Rosenthal şi se va efectua reacţia Pandy. În celălalt cîmp al celulei Fuchs-Rosenthal se va încărca apoi LCR diluat 1/1 cu soluţie Türck luat din eprubeta corespunzătoare din şirul I.

— În cazul LCR slab sau moderat sanguinolente se va pipeta 0,5 ml LCR în eprubeta din şirul I, se va încărca LCR neprelucrat

Scanned with OKEN Scanner

într-un cîmp al unei celule Thoma (Türck), se va efectua reacţia Pandy în eprubeta din şirul III. Apoi se va încărca LCR diluat 1/1 cu soluţie Türck din eprubeta din şirul I pe unul din cele 2 cîmpuri ale unei celule Fuchs-Rosenthal.

— În cazul unui LCR intens sanguinolent se va pipeta 0,25 ml LCR într-o eprubetă din şirul I şi 0, 10 ml LCR într-o eprubetă din şirul II şi se efectuează reacţia Pandy într-o eprubetă din şirul III. Se încarcă apoi LCR diluat 1/3 cu soluţie Türck (pentru numărătoarea de elemente nucleate) din eprubeta din şirul I pe un cîmp al unei celule Fuchs-Rosenthal şi LCR diluat 1/10 cu ser fiziologic, din eprubeta din şirul II, pe un cîmp al unei celule Thoma.

Se procedează la numărătoarea de elemente nucleate.

3. *Examenul citologic calitativ* se efectuează :

— Ori de cîte ori examenul cantitativ a evidenţiat o pleocitoză

— Ori de cîte ori se urmăreşte decelarea unor elemente celulare cu valoare diagnostică, prognostică sau anamnestică : celule tumorale, elemente blastice, sideroblaşti, lipofage.

4. *Centrifugarea LCR* şi separarea supernatantului. Menţionăm că o cantitate de LCR poate fi obţinută din supernatantul probei reţinută pentru examenul bacteriologic. În acest din urmă caz, sedimentul se utilizează pentru examenul bacterioscopic, sau după caz, pentru însămînţări.

5. *Examene biochimice şi serologice.* Supernatantul separat de celule va fi utilizat pentru determinarea proteinorahiei, clorurorahiei şi glicorahiei, a reacţiilor Guillain-Laroche şi Bordet-Wassermann. Reacţia Bordet-Wassermann poate fi efectuată numai de 2—3 ori pe săptămînă, fiind neadecvat din punctul de vedere al bugetului de timp, să fie executată în serie mică. LCR centrifugat poate fi păstrat 1—3 zile în condiţii sterile la frigider la +4°.

6. *Buletinul de analiză* va cuprinde toate datele, precum şi rezultatul tuturor investigaţiilor menţionate mai sus. Examenul bacteriologic, sau cel citologic calitativ poate face obiectul unui buletin separat. În acest din urmă caz buletinul va cuprinde pe lîngă date privitoare la densitatea celulară, formula citologică şi integritatea celulelor din preparat, menţionarea prezenţei celulelor cu semnificaţie sigur patologică, descrierea amănunţită a celulelor care prezintă o morfologie particulară, precum şi a celulelor a căror încadrare este nesigură şi nu pot fi identificate. Se va menţiona obligator prezenţa bacteriilor, fungilor şi a impurităţilor. Orice buletin de analiză poate conţine concluzii cu caracter diagnostic, prognostic, sau de altă natură, precum şi eventuale sugestii privitoare la alte examene complementare.

Scanned with OKEN Scanner

BIBLIOGRAFIE

Achar, V. S., Welch, K. M. A., Chiabi, E., Bartosh, K., Meyer, J. S., Neurology (Minn.), 1976, 26, 777—780

Adams, R. D., Fisher, C. M., Hakim, S., New Engl. J. Med., 1965, 273, 117—126

Aderson, F. M., J. Neurosurg., 1959, 16, 551—557

Alajouanine, T., Thurel, R., Durupt, L., Rev. Neurol., 1944, 74, 154

Alksne, J. F., Lovings, E. R., J. Neurosurg., 1972, 36, 192—200

Allen, J., Sheremata, W., Cosgrove, J. B. R., Osterland, K., Neurology (Minn.), 1975, 25, 352

Anderson, H., Acta Paediat. Scand., 1966, 55, 192—196

Anderson, H., Roos, B. E., Acta Paediat. Scand., 1969, 58, 601—608

Anton, G., V. Bramman, F. G., Behandlung der angeborenen und erworbenen Gehirnkrankheiten mit Hilfe des Balkenstiches, S. Karger, Berlin, 1913

Appel, E., Constantinescu, Al. I., Dunăreanu, G., Rev. Roum. d'Embriol. Cytol., 1973, 10, 63—68

Applebaum, I. L., Wexberg, L. E., J. A. M. A., 1944, 124, 830—831

Ariens-Kappers, J., în: Wolstenholme, G.E.W. și O'Connor, C.M. (1958), p. 3—25

Arseni, C., Elemente de diagnostic neurochirurgical, Ed. medicală, București, 1958

Arseni, C., Chimion, D., în: Vinken, P.J., Bruyn, G.W., Handbook of Clinical Neurology, vol. 35, part. III, North Holland Publ. Co., Amsterdam, 1978

Arseni, C., Chimion, D., Alecu, C., St. Cerc. Neurol., 1968, 13, 29—38

Arseni, C., Chimion, Ghițescu, M., Nicola, E., Neurol. Psihiat. Neurochir. (Buc.), 1968, 13, 339—346

Arseni, C., Chimion, D., Nicola, E., Terzi, A., Rev. Roum. Neurol., 1966, 3, 337—344

Arseni, C., Constantinescu, Al. I., Hipertensiunea intracraniană, Ed. Academiei RSR, Buc., 1972

Arseni, C., Constantinescu, A. L., în: Procesele expansive intracraniene, vol. II, Ed. Academiei RSR, Buc., 1974

Arseni, C., Constantinescu, Al. I., Maretsis, M., Semiologie neurochirurgicală, Ed. Didactică și Pedagogică, Buc., 1977

Scanned with OKEN Scanner

Arseni, C., Constantinescu, Al., Constantinescu, Al. I., Neurochir., 1970, 16, 269—272
Arseni, C., Dănăilă, L., Constantinescu, Al. I., Nereanţiu, F., Neurol. Psihiat. Neurochir., 1975, 20, 187—195
Arseni, C., Horvath, Lenke, Iliescu, D., Pediatria, 1965, 14, 4, 337
Arseni, C., Horvath, Lenke, Iliescu, D., Chirurgia, 1966, 15, 385
Arseni, C., Oprescu, I., Traumatologia cranio-cerebrală, Ed. medicală, Buc., 1972
Ayer, J. B., Arch. Neurol. Psychiat., 1925, 14, 440—448
Bailey, O. T., Neurology, 1959, 9, 741—746
Bakke, O. M., Guldberg, H. C., Schreiner, A., Acta Neurol. Scand., 1974, 50, 146—152
Banki, C. M., J. Neurochem., 1977, 28, 255—257
Bannister, C. M., Acta Neurochir. (Wien), 1972, 27, 11—15
Bannister, R., Gilford, E., Kocen, R., Lancet, 1967, 2, 1014—1017
Barnett, H. J., Foster, J. B., Hudgson, P., Siringomielia. Major Problems in Neurology, W. B. Sanders Co. Ltd., London—Philadelphia—Toronto, 1973
Barrows, L. J., Hunter, F. T., Banker, B. O., Brain, 1955, 78, 59—71
Bauer, H., Internist (Berlin), 1961, 2, 85—94
Beller, A. J., J. Neurol. Neurosurg. Psychiat., 1964, 27, 149—152
Bering, E. A. Jr., Arch. Neurol. Psychiat., 1955, 73, 165—172
Bering, E. A., Sato, O., J. Neurosurg., 1963, 20, 1050—1063
Bernheim, M., Gilly, R., Germain, D., Jarlot, B., Rigaud, P., Pédiatrie, 1958, 13, 317—320
Bhagwati, S. N., J. Neurosurg., 1971, 35, 309—313
Bischoff, A., Zöbeli-Vassalli, L., Schweiz. med. Wschr., 1966, 96, 105—112
Blinkov, S. M., Glezer, I. I., Das Zentralnervensystem in Zahlen und Tabellen, G. Fischer V.E.B., Jena, 1968
Bokonjug, R., Renders, J., Acta neurol. belg., 1964, 64, 769—776
Bots, G. T. A. M. şi colab., Acta cytol. (Phil.), 1964, 8, 234—241
Bourgeois, R., Hydrocephalies aigues et subaigues d'origine otique, Thèse, Paris, 1935
Bourrat, L., Allegre, G. E., Rev. Neurol., 1950, 82, 349—358
Bowers, M. B., Psychopharmacologia, 1972, 23, 26—33
Bowsher, D., în: Wolstenholme, G. E. W. şi O'Connor, C.M. (1958), p. 282—297
Bradley, K. C., J. Neurol. Neurosurg. Psychiat., 1970, 33, 387—397
Brainina, E. S., Potekhina, K. K. Vopr. Okhr. Mat. Det., 1963, 8, 85—92
Bradshaw, P., J. Neurol. Neurosurg. Psychiat., 1956, 19, 28—41
Breig, A., Ekbom, K., Greitz, T., Kugelberg, E., Lancet, 1967, 1, 874—875
Brightman, M. W., Shivers, R. R., Prescott, L., în: Cserr, H.F., Fenstermacher, J. D. şi Fencl, V. (1975), p. 3—29

Scanned with OKEN Scanner

Brizzi, R. E., Cristuib-Grizzi, L., Parma, M., Passeri, S., Zampollo, A., Syst. Nerv., 1968, 20, 1—9
Brock, M., Radiologe, 1977, 17, 460—465
Brock, M., Dietz, H., Intracranial Pressure, Berlin, Heidelberg, New York, Springer Verlag, 1973
Broder, L. E., Carter, S. K., Meningeal Leukemia, Plenum Press, New York—London, 1972
Bruck, H., în: Seitelberger, F. (1966), p. 149—154
Brunerie, A., Contribution à l'étude des hydrocéphalies latentes, Thèse, Toulouse, 1955
Bulfin, M. I., Amer. J. Obstet. Gynecol., 1956, 72, 243
Burmeister, H., Acta Neurochir. (Wien), 1959, 7, 411—482
Buryakova, A. V., Sytinsky, I. A., Arch. Neurol. (Chicago), 1975, 32, 28—31
Cappel, R., Thiry, L., Clinet, G., Arch. Neurol. (Chicago), 1975, 32, 629—631
Cardas, M., Macovei-Patrichi, M., Chimion, D., Neurol. Psihiat. Neurochir. (Buc.), 1969, 14, 137—142
Carrier, H., L'hydrocéphalie non tumorale de l'enfant, Thèse, Lyon, 1969
Carroll, R. S., Barr, E. S., Barry, R. G., Matzke, D., Amer. J. Psychiat., 1925, 4, 673—676
Cassinari, V., Migliori, A., Villani, R., Neuro-chir., 1963, 9, 229
Castaigne, P., Rev. Prat., 1955, 5, 2, 2259—2265 și 2277—2284
Cateland, E., Les hernies cérébrales internes, Thèse, Lyon, 1944
Chimion, D., Neurol. Psihiat. Neurochir. (Buc.), 1962, 7, 263—270
Chimion, D., Neurologia, 1963, 8, 171—182
Chimion, D., Neurol. Psihiat. Neurochir. (Buc.), 1963, 8, 171—182
Chimion, D., Neurol. Psihiat. Neurochir. (Buc.), 1966, 11, 357—363
Chimion, D., Neurol. Psihiat. Neurochir. (Buc.), 1968, 13, 431—440
Clara, M., Das Nervensystem des Menschen, J. A. Barth, Leipzig, 1959
Cogan, D. G., Neurology of the Visceral System, Thomas Publ., Springfield, Ill., 1966
Cohadon, F., Hypertension intracranienne benigne, Thèse, Bordeaux, 1964
Cohen, S., Bannister, R., Lancet, 1967, 1, 366—367
Constantinescu, Al. I., Aspecte ale hipertensiunii intracraniene pseudotumorale, Teză IMF, Buc., 1969
Contugno (1974), citat de Schmidt, R. M. (1968)
Cowan, M. A., Allen, M. B. Jr., J. Neurosurg., 1971, 35, 348—350
Cramer, H., Larry, K. Y., Chase, T. N., Arch. Neurol. (Chicago), 1973, 29, 197—199
Creenshaw, J. L., Banner, E. A., Amer. J. Obstet. Gynecol., 1952, 63, 63
Crome, L., Erdohazi, M., Arch. Dis. Child., 1966, 41, 179—182
Csaky, T. Z., în: Lajtha, A. (1969), p. 23—38

Scanned with OKEN Scanner

Wollam, D. H. M., Millen, J. W., in: Wolstenholme, G. E. W., O'Connor, C. M. (1958), p. 124—142
Wolstenholme, G. E. W., O'Connor, C. M. (Red.), The Cerebrospinal Fluid, J. & A. Churchill, London, 1958
Wood, J. H., Glaeser, B. S., Hare, T. A., Sode, J., Brooks, B. R., Van Buren, J. M., J. Neurosurg., 1977, 47, 582—589
Wright, G. M., in: Cserr, H. F., Fenstermacher, J. D., Fencl, V. (1975), p. 139—156
Yasargil, G. M., Yonekawa, Y., Zumstein, B., Stahl, H. J., J. Neurosurg., 1973, 39, 474—479
Yashon, D., J. Neurosurg., 1963, 20, 105
Yokoyama, J., Aoki, H., Tatebayashi, K., Hirai, T., Matsumoto, T., Fukushima, T., Folia psychiat. neurol. Jap., 1959, 13, 305, citat de Scarff, 1963
Young, S. N., Lal, S., Feldmüller, F., Sourkes, T. L., Ford, R. M., Kiely, M., Martin, J. B., J. Neurol. Neurosurg. Psychiat., 1976, 39, 61—65
Young, S. N., Lal, S., Sourkes, T. L., Feldmüller, F., Aronoff, A., Martin, J. B., J. Neurol. Neurosurg. Psychiat., 1975, 38, 322—330
Zander, E., Schweiz. med. Wschr., 1969, 99, 1624—1629
Zander, E., Foroglou, G., Azam, F., Fankhauser, H., Oberson, R., Neuro-chir., 1976, 22, 164—169
Zander, E., Foroglou, G., Oberson, R., Neuro-chir., 1968, 14, 13—26
Ziegler, M. Q., Lake, G. R., Wood, J. H., Brooks, B. R., Ebert, M H., J. Neurochem., 1977, 28, 677—679
Ziemnowicz, St., Zbl. Neurochir., 1950, 10, 11—17
Zupping, R., J. Neurosurg., 1970, 33, 498—505
Zupping, R., J. Neurosurg., 1972, 36, 451—462
Zülch, K. J., in: Wolstenholme, G. E. W., O'Connor, C. M. (1958), p. 230—242
Zülch, K. J., Die Hirngeschwülste in biologischer und morphologischer Darstellung, J. A. Barth, Leipzig, 1958
Zülch, K. J., Acta Neurochir., 1963, 11, 161—193
Zülch, K. J., Mennel, H. D., Zimmermann, V., in: Handbook of Clinical Neurology, ed. Vinken, P. J., Bruyn, G. W., vol. 16, part. 1, chap. 3, p. 89—149, North Holland Publ. Co., Amst., 1974

Scanned with OKEN Scanner

Plan editură 5859
Tiraj 3950 + 80 ex. broșate
Coli de tipar 17

C. 148 — I.P. INFORMAȚIA
str. Brezoianu nr. 23—25, București
Republica Socialistă România

Scanned with OKEN Scanner